

精巣鞘膜に発生した悪性中皮腫の1例

帝京大学医学部附属溝口病院泌尿器科（主任：横川正之教授）

後藤 修一， 峰 正英， 石坂 和博

金 親 史 尚， 横 川 正 之

MALIGNANT MESOTHELIOMA OF THE TUNICA VAGINALIS TESTIS

Shuichi GOTOH, Masahide MINE, Kazuhiro ISHIZAKA,
Fumihisa KANEOKA and Masayuki YOKOKAWA

From the Department of Urology, Mizonokuchi Hospital, Teikyo University School of Medicine

A 74-year-old man underwent hydrocelectomy following repeated fluid aspiration, six times during the previous year. Tunica vaginalis was opened after removing about 70 ml of yellow clear fluid and many miliary sized soft papillary tumors were seen inside of the vaginal sac. These tumors were attached to the sac so closely that they were easily rubbed off with a towel. The pathological specimen showed a papillary structure combined with solid sheets of cells. The cells were cuboidal and polygonal with sparse mitotic figures and the nuclei were round or oval with prominent nucleoli. Malignancy was strongly suspected and orchiectomy was performed a month later. Pathologic examination of the operated material showed that the tumor cells invaded into the tunica albuginea, and the diagnosis of malignant mesothelioma was finally made. The patient has remained well with neither recurrence nor metastasis for fifteen months.

(Acta Urol. Jpn. 35: 1973-1975, 1989)

Key words: Malignant mesothelioma, Tunica vaginalis

緒 言

精巣固有鞘膜に発生する中皮腫はきわめて稀である。小腫瘍が多発し精巣白膜にも浸潤を認めた悪性中皮腫の一例を経験したので報告する。

症 例

患者：74歳，男性

主訴：右陰嚢腫大

現病歴：1986年10月より6回右陰嚢水腫のため穿刺排液を施行。

入院時現症：腫大した陰嚢以外所見なし。

入院時検査所見 血算，血液生化学，尿所見に異常を認めず 以上より1987年10月3日，右陰嚢水腫根治術施行。

手術所見：鞘膜腔には70mlの黄色透明液があり，また鞘膜面に粟粒大ないし米粒大の多数の赤褐色乳頭状腫瘍を認めた。これらは脆く一部を生検し残りはガーゼにて容易に鞘膜よりはがすことが可能であり Winkelmann 法にて手術を終了した。

病理組織所見：腫瘍は明確な核小体を有する立方状細胞が乳頭状に増殖しており，またやや長円形の細胞が sheet 状に認められる部分もあり，中皮腫との病理診断であったが分裂像も認められた (Fig. 1, 2)。

悪性の可能性も否定できなかったので11月13日高位除根術を行った。精巣鞘膜は陰嚢皮下組織と癒着していたが可及的皮下組織の切除を図った。摘出ののち周囲組織を鞘膜面よりはがしてみたが前回認められたような腫瘍はなかった。病理組織学的には前回の生検組織像と同一の乳頭状増殖巣が精巣白膜組織内に認められ，核小体の明瞭な細胞よりこれらは構成されていた (Fig. 3, 4)。副辜丸には浸潤していなかった。なお腹部 CT では後腹膜，骨盤内リンパ節の腫大は認めなかった。

手術後1年3ヶ月経過した現在，腫瘍の再発転移は認めない。

考 察

精巣鞘膜の中皮由来の病変は AFIP では reactive proliferation と mesothelioma に大きく分類されて



Fig. 1. Biopsied specimen showed papillary proliferation (H.E. $\times 20$).

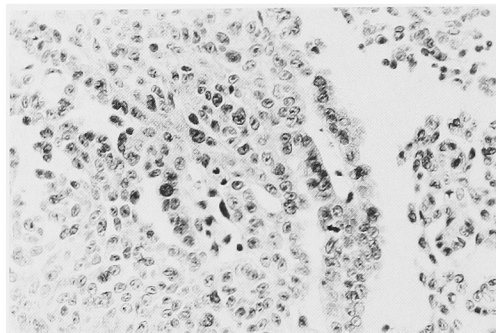


Fig. 2. Details of the tumor with mitotic figure (H.E. $\times 100$).

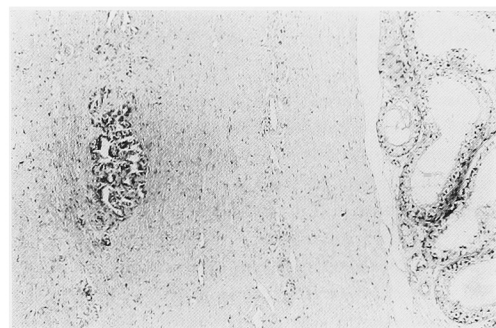


Fig. 3. Orchietomised specimen showed tumor nest invading into the tunca albuginea (H.E. $\times 16$).

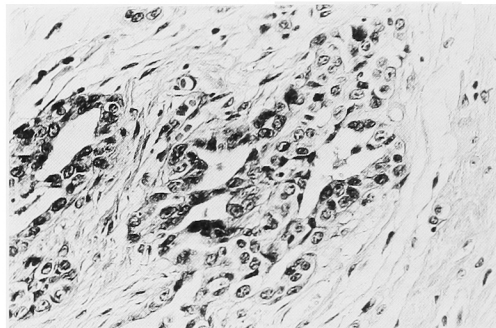


Fig. 4. Details of the tumor nest were similar to those of previously biopsied specimen (H.E. $\times 100$).

いる¹⁾。また mesothelioma のなかには、臨床経過中に局所再発や遠隔転移をきたす悪性度の高い群が含まれると説明されているものの、その病理組織学的な所見についての記載はない。一方 Petersen²⁾ は同様の精巣鞘膜中皮由来の腫瘍性病変として benign mesothelioma, non-papillary benign mesothelioma (adenomatoid tumor), および malignant mesothelioma の3つに分類し malignant mesothelioma については病理組織学的に核小体が明瞭で分裂像を有し周囲組織への浸潤を有するものとしている。本症例では粟粒ないし米粒大の小腫瘍が多発し分裂像も認めかつ精巣摘出標本でも前回生検した腫瘍組織と同一の細胞から成る増殖巣が精巣白膜組織内に認められ局所浸潤と考えられたため悪性中皮腫と診断した。

精巣鞘膜の悪性中皮腫の予後は不良とされ事実分裂像を有する場合³⁾、白膜および副睪丸への浸潤を有する症例⁴⁾での局所再発や転移例が報告されている。Antman⁵⁾ は24例の報告例を集計しその50%に再発転移を認めており、したがって治療法としては早期発見と高位除瘻が大切であり、周囲への浸潤があれば拡大

手術も必要であると考えられる。

一方、多発例は12%⁵⁾に見られるが本例のごとき小腫瘍多発例は Antman⁵⁾ と Yamanishi⁶⁾ が報告しており、その転帰はそれぞれ、5年後に転移発現、予防照射後6カ月 NED であった。また同様に多発例で主腫瘍が母指頭大程度の症例は水尾⁷⁾ および Reynolds⁸⁾ が報告しておりその転帰はそれぞれ、12カ月 NED、6カ月 NED であった。本症例は高齢であり精巣白膜浸潤は認めるものの陰囊、副睪丸への浸潤はなくかつ小腫瘍であったため高位除瘻術のみに留めたが、初回陰囊水腫手術時に迅速病理診断を得たうえで除瘻すべきであった点は反省すべきと考えられた。

以上精巣鞘膜に発生した悪性中皮腫の一例を報告した。

文 献

- 1) Mostofi FK and Price EB: Tumors of the testis. In: Tumors of the male genital system. Edited by Mostofi FK and Price EB. Second series, pp. 168-173, Armed Forces Institute of Pathology, Washington, 1973
- 2) Petersen RO: Testicular adnexa. In: Urol-

- ogic Pathology. Edited by Petersen RO. 1st ed., pp. 549-554, JB Lippincott Co., Philadelphia, 1986
- 3) Kasdon EJ: Malignant mesothelioma of the tunica vaginalis propria testis. *Cancer* **23**: 1144-1150, 1969
 - 4) Chen KT, Arhelger RB, Flam MS and Hanson JH: Malignant mesothelioma of tunica vaginalis testis. *Urology* **20**: 316-319, 1982
 - 5) Antman BK, Cohen S, Dimitrov NV, Green M and Muggia F: Malignant mesothelioma of the tunica vaginalis testis. *J Clin Oncol* **2**: 447-451, 1984
 - 6) Yamanishi T, Wakisaka M, Ito H, Matsuzaki O, Nagao K and Shimazaki J: Malignant mesothelioma of the tunica vaginalis testis. *Eur Urol* **10**: 207-209, 1984
 - 7) 水尾敏之, 牛山武久, 武田裕寿, 松原 修: 睪丸固有鞘膜に発生した悪性中皮腫の1例. *臨泌* **35**: 695-698, 1981
 - 8) Reynolds CL: Multiple mesothelioma of the hydrocele sac. *J Urol* **79**: 134-137, 1958
- (1989年2月6日受付)