

## 感染性ミューラー管嚢胞の1例

奈良県立医科大学泌尿器科学教室 (主任: 岡島英五郎教授)

趙 順規, 大園誠一郎, 高橋 省二

平田 直也, 平尾 佳彦, 岡島英五郎

### INFECTIOUS CYSTS OF MÜLLERIAN DUCT: A CASE REPORT

Masaki CHO, Seiichiro OZONO, Shoji TAKAHASHI,  
Naoya HIRATA, Yoshihiko HIRAO and Eigorō OKAJIMA  
*From the Department of Urology, Nara Medical University*

We report a case of infectious cysts of Müllerian duct. A 48-year-old male patient was referred to our department complaining of terminal miction pain on July 19, 1985. The excretory urogram showed right lateral displacement of bladder and pelvic CT-scan demonstrated a large mass containing multiple cysts. A total of 5 percutaneous punctures was performed, but without success. The cysts were removed completely on November, 26, 1985. A large volume of pus subsequently yielded a pure culture of *Serratia marcescens* and multilobular cysts were observed in the incised tumor. Wound healing was delayed because of severe infection. We discussed the difficulty of the management for infectious cysts of the Müllerian duct.

(Acta Urol. Jpn. 35: 1951-1954, 1989)

**Key words:** Infectious cysts of Müllerian duct, Surgical management

#### 緒 言

ミューラー管嚢胞は比較的稀な疾患である。今回、感染性ミューラー管嚢胞の1例を経験したので若干の文献的考察を加えて報告する。

#### 症 例

患者: 48歳, 男性, 教員

初診: 1985年7月19日

主訴: 排尿後尿道痛

家族歴・既往歴: 特記すべきことなし

現病歴: 1980年6月より排尿後尿道痛が出現し、近医にて膀胱炎の診断のもとに投薬を受けるも症状不変のため以後放置していた。1985年5月より歯根膜炎にて当院口腔外科通院中であったが、排尿後尿道痛が持続するため同年7月19日当科を紹介された。諸検査の結果、ミューラー管嚢胞が疑われ、精査治療目的で同年8月9日入院した。

入院時現症: 体格中等度, 栄養良好, 胸部理学的所見に異常なく, 下腹部に, 小児頭大の表面平滑, 弾性硬で軽度の圧痛をとまらう可動性腫瘤を触知した。直

腸診では前立腺左葉の境界が不鮮明で, 軽度の圧痛を認めた。陰茎, 精巣にはとくに異常は認められなかった。

入院時検査成績: 血沈の軽度亢進以外, とくに異常は認められなかった。

レ線学的所見 DIP では, 左尿管の軽度の拡張と左側仙腸関節部から正中線よりへ偏位した走行異常がみられ, 膀胱像は骨盤から下腹部にかけての小児頭大の均一性の腫瘤陰影によって右側へ著明に圧排偏位されていた。UCG の正面像でも膀胱は右側へ圧排偏位され, それにとまって後部尿道の右側への偏位と延長が認められた (Fig. 1A)。両側精嚢造影では, 両側精嚢の右側への強い圧排を認めたが, 通過障害はみられず, また精嚢内の陰影欠損はみられなかった。骨盤部 CT-scan では, 腹部正中に比較的高密度の内容を含む多房性の嚢胞様陰影が認められ, この嚢胞様腫瘤により膀胱は右側へ強く圧排偏位されていた。また, 嚢胞壁は肥厚しており嚢胞後壁と周囲組織との境界は不鮮明で, 強い癒着が疑われた (Fig. 1B)。腹部超音波検査では骨盤腔内に大きな腫瘤陰影が認められ, 内部は嚢胞状の部分と一部充実性腫瘍を疑う部分

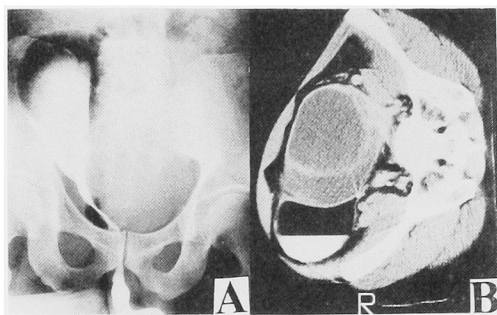


Fig. 1A. Retrograde urethrocytogram shows the bladder and posterior urethra are displaced to the right.

1B. Pelvic CT-scan shows large multiple cysts in the pelvis displacing bladder to the right.

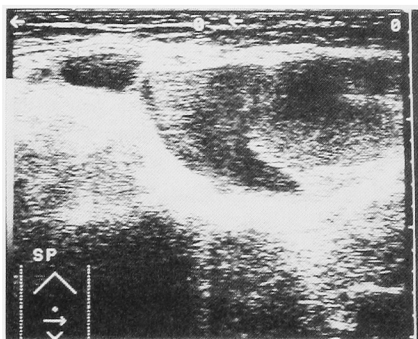


Fig. 2. Ultrasonogram of the lower abdomen demonstrates large mass containing multiple cysts.

が描出されていた。また、膀胱は右上方へ著しく圧排されていた (Fig. 2)。

尿道膀胱鏡所見：後部尿道は右側へ圧迫されていたが、精丘には著変は認められなかった。膀胱内への尿道膀胱鏡の挿入は困難で、後部尿道から膀胱内を観察すると、膀胱左壁は外側から強く圧迫されて膀胱内へ突出していた。

以上の所見より、ミューラー管嚢胞と診断し、さらに CT-scan および超音波検査の嚢胞内所見より出血性または感染性嚢胞を疑い、1985年8月23日透視下に経皮的嚢胞穿刺を施行した。その結果、約 430 ml のチョコレート様の血性液がえられたため、pigtail catheter を留置し、無水エタノール注入固定を行った。なお、嚢胞液中に精子の混入はみられず、細菌培養にて *Serratia marcescens* を同定した。穿刺後7日目より 38°C 以上の発熱が持続し、炎症反応が強く、嚢胞内灌流と抗生剤投与を併用した。しかし 37.5°C 前後の微熱および血沈1時間値 80 mm 以上の亢

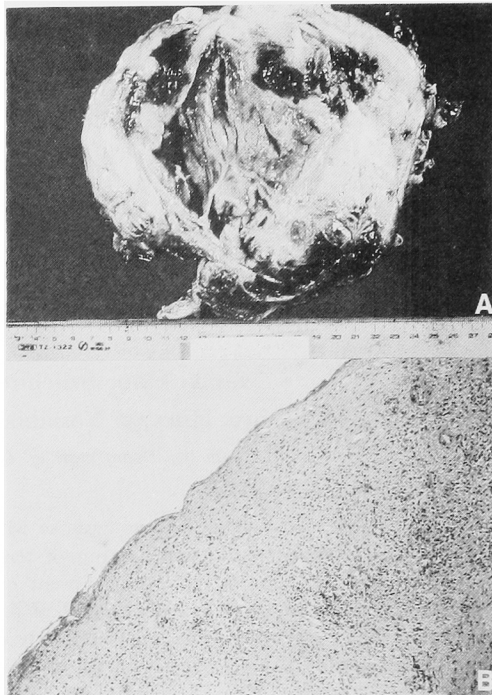


Fig. 3A. Gross specimen of incised tumor: multilobular cysts are observed.

3B. Histological finding of tumor. (H. & E, reduced from  $\times 100$ ).

進と、白血球数  $1.0 \times 10^4/\text{mm}^3$  前後の増多が持続したため、同年11月26日全麻下に手術を施行した。

手術所見：下腹部正中切開にて開腹したところ、骨盤腔の大部分は嚢胞により占拠されていた。嚢胞と直腸は容易に剝離可能であったが、膀胱左壁とは強く癒着しており、剝離は困難を極めた。嚢胞の中枢側は前立腺内に深く埋没しており、完全切除は非常に困難で一部索状物を残して摘出した。

摘出標本：大きさ  $5 \times 12 \times 17$  cm, 重量 540 g であった。表面は平滑で、一部出血斑を認め内部は多房性で、嚢胞壁の肥厚が著明に認められ、嚢胞内には乳白色の膿様液を含有していた。なお、内様液の細菌培養では *Serratia marcescens* を同定した (Fig. 3A)。

病理組織学的所見：嚢胞壁は、平滑筋・結合組織・血管等よりなり、炎症細胞の浸潤が著明で、上皮細胞はほぼ全体にわたって脱落消失していた (Fig. 3B)。

術後経過：術後創部の感染が持続し、瘻孔を形成したため、長期間にわたる化学療法および再三の debridement を必要とした。1987年2月1日軽快退院し、その後、外来通院にて創部の処置を行い、術後3年を経た現在、各種画像診断にて膀胱は正常の骨盤腔内に復しており、また嚢胞の再発も認めず外来にて経

過観察中である。

## 考 察

ミューラー管は、胎生6週頃に中腎の外側に現れ、女性では卵管、子宮、および腔上部に分化し、男性では胎児睾丸より分泌されるミューラー抑制因子にて退化し、頭側は睾丸垂として、尾側は男性子宮 (prostatic utricle) として遺残する。この男性子宮が異常に拡張したものがミューラー管嚢胞であり、ミューラー抑制因子<sup>1)</sup>の減少または抑制因子に対する反応性の低下が原因と考えられる<sup>2)</sup>。ミューラー管嚢胞については English<sup>3)</sup>の最初の報告以来、欧米では多数の報告がみられるが、われわれの調べたかぎり本邦報告例は過去に教室の岩井<sup>4)</sup>が報告した1例および自験例を含め14例<sup>5-13)</sup>である。

ミューラー管嚢胞の分類はまだ確定されていないが、Myers<sup>14)</sup>は性器異常をともなった prostatic utricle の嚢腫様拡張と区別し性器異常をともなわないものを Müllerian duct cyst と分類している。また竹内<sup>5)</sup>は男子 Müllerian duct の異常を 1) persistent Müllerian duct syndrome 2) enlarged utricle syndrome 3) Müllerian duct cyst の3つに分類しているが本邦報告例14例のなかには竹内らの分類による enlarged utricle syndrome と考えられる報告例もみられる。

本邦報告例14例の年齢分布は、50歳代をピークに8例までが40歳以上であった。

臨床症状は排尿障害が6例で最多であった。自験例は、排尿後尿道痛を主訴としたが、他の症状はみられなかった。欧米の文献からも排尿障害がもっとも一般的で、その他下腹部痛、会陰部痛、射精時痛、血精液症、血尿、頻尿、便秘などがあり、impotence を主訴とする報告もある<sup>15)</sup>。嚢胞が大きい場合腹部腫瘤を触知するが嚢胞の大きさはさまざまで5,000 ml の内容液を含む巨大嚢胞の報告もある<sup>16)</sup>。また嚢胞の感染により発熱などの症状を見ることもあり、自験例では感染をともっており、嚢胞穿刺とエタノール注入によって感染を助長したと考えられた。

診断は、腹部および直腸触診、UCG、精嚢造影、経皮的嚢胞造影などが行われ、最近では CT-scan や超音波断層法が本症の診断の有力な手段となっている。

鑑別診断としては、精嚢嚢胞、前立腺嚢胞、射精管嚢胞、後腹膜腫瘍、尿管嚢胞、後部膀胱憩室、骨盤内腫瘍などがあげられ、精嚢嚢胞、前立腺嚢胞、射精管嚢胞との鑑別は、Lucey<sup>17)</sup>の鑑別法があ

る。すなわち、ミューラー管嚢胞は大部分が正中線上にあり、内容液に精子の混入がみられず、またときに嚢胞内に結石が存在することがあるが、これらが重要な鑑別点となる。いずれにせよ確定診断をえるには、手術による確認が必要である。自験例は、膀胱を右側に圧排偏位していたが起始部は正中線上にあり、内容液については高度の感染のため詳細な同定は不可能であったが、ミューラー管嚢胞と考えられた。

治療法は、経皮的穿刺吸引、経尿道的手術、開腹術の3つに大別される。Felderman<sup>18)</sup>によれば、経皮的穿刺吸引は、大きな合併症もなく比較的容易で、しかも繰り返し施行できることが長所としてあげられる。穿刺部位は、会陰部および恥骨上部があげられるが、会陰部からの穿刺法が一般的に行われている。しかしこの穿刺法は、自験例のような嚢胞が多房性の場合、内容液を完全に吸引することが困難であると考えられ、われわれも、計5回の穿刺吸引を施行したが治療の効果はえられず、むしろ穿刺前より存在した感染を助長させるに至った。したがって経皮的嚢胞穿刺による治療は症例の選択および感染の予防を行うことが重要であると考えられる。

経尿道的手術は、膀胱三角部または後三角部の一部を切除して嚢胞の頂部を欠損させる方法である。Hassler<sup>19)</sup>は、性機能保存の点でこの方法を若い症例にすすめているが、嚢胞内容の排液が不十分であったり、射精管を損傷する可能性があるという意見もある<sup>20)</sup>。また尿管や、嚢胞と直接接触のない膀胱壁を誤って損傷することのないように注意する必要がある。この方法も、多房性嚢胞に対しては全嚢胞の排液に問題が残る。

開腹術には、経会陰式、恥骨後式、恥骨上式などがある。経会陰式は、嚢胞の大きさなどから術後合併症の発生頻度が高く、一般的には行われにくいようである。嚢胞の完全摘除には恥骨上式が最も良いという意見もあるが完全摘除のために、周辺組織を損傷する可能性が高く、たとえば Neustein<sup>21)</sup>は、恥骨上式にて直腸損傷を起こし、結腸瘻を置いた症例を報告している。Spence<sup>22)</sup>は恥骨後式にて嚢胞に到り、造袋術を行っている。一般に嚢胞は、膀胱、前立腺、直腸、精嚢、精索などと強く癒着していることが多く、完全に嚢胞を摘除するには、広範囲な剝離が必要で、当然周辺臓器を損傷する危険性が高くなり、術後に尿失禁や性機能障害を併発する可能性がある。自験例では、感染性嚢胞であったために全摘を目的とし、嚢胞をほぼ全部摘出した。術後、創部感染の発生はみられたが、前述のような合併症はみられず術後3年

現在嚢胞の再発も認められていない。完全摘除術は、再発防止という目的で行われるが、まれに嚢胞に悪性腫瘍を合併するという報告もあり<sup>23,24)</sup>、いまだ発生上の因果関係は明らかではないが、完全摘除術をすすめる一つの根拠となっている。

自験例のように嚢胞内に感染がある場合は経皮的穿刺により感染を助長し、さらに嚢胞外にも感染を波及することもあり、感染性嚢胞に対しては経皮的嚢胞穿刺による治療の適応には慎重であるべきと考える。したがって感染性嚢胞の治療としては、術前に十分な化学療法を行い、嚢胞摘除術を選択し、周辺臓器を損傷しないよう慎重に手術を行い、完全に嚢胞を摘除するように心がけるべきである。自験例は、感染性嚢胞の管理の上で非常に反省させられる1例であった。

### 結 語

術後、創部治癒が遅延した感染性ミューラー管嚢胞の1症例を報告し、若干の文献的考察を加えた。

本論文の要旨は第120回日本泌尿器科学会関西地方会にて発表した。

### 文 献

- 1) 小池貞徳：Müller管抑制因子—最近の知見。医学のあゆみ 126: 669-670, 1983
- 2) Devine CJ Jr, Serva LG, Stecker JF Jr, Devine PC and Horton CE: Utricular configuration in hypospadias and intersex. J Urol 123: 407-411, 1980
- 3) Englisch V: Über Cysten der hinteren Blasenwand bei Manner. Med. Jahrb, Vienna, 1875
- 4) 岩井哲郎, 中辻史好, 松木 尚, 平尾佳彦, 平松侃, 岡島英五郎: 再発ミューラー管嚢胞の一例。泌尿紀要 30: 1471-1477, 1984
- 5) 竹内秀雄, 吉田 修: 小児のミューラー氏管嚢腫。泌尿紀要 28: 593-596, 1982
- 6) 能中陽一, 鶴田 教: ミューラー管嚢胞。泌尿紀要 7: 725-730, 1961
- 7) 清水圭三, 相馬 駿, 小出良金, 高柳富輝: ミューレル氏の1例。日泌尿会誌 43: 78, 1952
- 8) 六条正俊, 広田紀昭: ミューラー管嚢胞。臨泌 22: 299-302, 1968
- 9) 菅間正気, 小川秀弥, 生亀芳雄: ミューラー氏管嚢腫の1例。日泌尿会誌 65: 260, 1974
- 10) 中藺昌明, 岩田正三: 興味ある前立腺疾患の2症例 1) 肉芽性前立腺炎 2) Müllerian duct cyst. 日泌尿会誌 67: 295-296, 1976
- 11) 北原聡史, 岡 薫, 関根英明: 超音波によって発見されたミューラー管嚢胞の4例。日泌尿会誌 76: 415-421, 1985
- 12) 菅 政治, 河野 明: 尿生殖洞嚢腫の一例。西日泌尿 48: 298-299, 1986
- 13) 小山泰樹, 中 祐次, 原田 卓: Müllerian duct cystの1例。日泌尿会誌 77: 1052, 1986
- 14) Myers GH Jr, Lynn HB and Kelalis PP: Giant cyst of the utricle. J Urol 101: 369-373, 1969
- 15) Lubash S: Cyst of prostatic utricle. Am J Surg 7: 123, 1929
- 16) Rhame RC, Havard BM and Glenn JF: Giant Müllerian duct cyst. JAMA 177: 212-214, 1961
- 17) Lucey DT, McAninch JW and Bunts RC: Genital cysts of the male pelvis: case report of Müllerian and ejaculatory duct cysts in the same patient. J Urol 109: 440-443, 1973
- 18) Felderman T, Schellhammer PF, Devine CJ Jr and Stecker JF Jr: Müllerian duct cysts: conservative management. Urology 29: 31-34, 1987
- 19) Hassler RD and Wever CH Jr: Oligospermia secondary to Müllerian duct cyst. Simple surgical cure. Urology 11: 386-388, 1978
- 20) Smith JA Jr, and Middleton RG: Surgical approach to large Müllerian duct cysts. Urology 14: 44-46, 1979
- 21) Neustein DH and Schutte H: Müllerian duct cyst: with report of case. Br J Urol 40: 72-77, 1968
- 22) Spence HM and Chenoweth VC: Cysts of the prostatic utricle (Müllerian duct cysts): report of two cases in children, each containing calculi, cured by retropubic operation. J Urol 79: 308-314, 1958
- 23) Szemes GC and Rubin DJ: Squamous cell carcinoma in a Müllerian duct cyst. J Urol 100: 40-43, 1968
- 24) Novak RW, Raines RB and Sollee AN: Clear cell carcinoma in a Müllerian duct cyst. Am J Clin Pathol 76: 339-341, 1981

(1989年2月6日受付)