

肺, 骨に転移を有する内分泌非活性左副腎皮質癌の1例

国立金沢病院泌尿器科 (医長: 勝見哲郎)

勝見哲郎, 村山和夫

A CASE OF NON-FUNCTIONING ADRENAL CORTICAL CARCINOMA WITH PULMONARY AND BONY METASTASES

Tetsuo KATSUMI and Kazuo MURAYAMA

From the Department of Urology, National Kanazawa Hospital

A 49-year-old woman was admitted to our hospital with complaints of edema and abnormal shadow in right pulmonary area. CT scan and abdominal aortography showed left adrenal mass. Moreover, the lung metastasis measured 60×65 mm and bony metastases were suspected in three areas on bone scanning. Under diagnosis of left non-functioning adrenal tumor with pulmonary and bony metastases, left adrenalectomy was performed. Histological diagnosis was left adrenal cortical carcinoma without lymphnode metastasis. Treatment consisted of 3 g o,p'-DDD and 400 mg carmofer per day after surgery. At present, pulmonary metastasis has decreased in size and bony metastases decreased in uptake on bone scan 12 months postoperatively.

(Acta Urol. Jpn. 35: 1893-1895, 1989)

Key words: Adrenal cortical carcinoma, o,p'-DDD

緒 言

副腎皮質癌は全癌死亡剖検例中 0.17~0.2% を占めるに過ぎないが, 悪性度が高く無治療患者の平均生存期間は2.9カ月といわれている¹⁾。しかし, 本症に対する確立された治療法は手術療法以外にないのが現状で, その理由として腫瘍の頻度が低いのと進行した状態で発見されるため, 十分に検討できないことによるとされている。われわれは初診時すでに肺, 骨に転移を有する副腎皮質癌の1例を経験したので報告する。

症 例

症例: 49歳, 女子

主訴: 浮腫

初診: 1988年1月14日

現病歴: 1987年12月下旬より顔面, 手, 足に浮腫を認め, 近医で高血圧。浮腫を指摘され薬剤投与を受けていたが軽快せず, 精査を求め来科した。生理は1988年1月3日まで認めたが, 今までも不規則であった。ステロイドホルモン過産生によると思われる臨床症状は認められなかった。

入院時現症 眼瞼結膜に貧血を認め, 眼瞼に軽い浮腫を認め, 左上腹部, 下腹部に弾性硬, 表面平滑な腫瘤を触知した。

諸検査成績: RBC $318 \times 10^4 / \text{mm}^3$, LDH 1,857 IU/l, Fib. 484 mg/dl, CRP 5.5 mg/dl, 尿中 VMA (-), 尿中 17-KS 37~40 mg/day, 尿中 17-OHCS 26~30 mg/day, ACTH <10 pg/ml, コルチゾール 12~30 mcg/dl 日内変動あり, アドレナリン <10 pg/ml, ノルアドレナリン 220~340 pg/ml, アルドステロン 6 ng/dl, BP 154/90 mmHg (Prazosin 3 mg 内服中)

X線検査: 大動脈造影では腫瘍辺縁部は腎, 脾動脈から栄養血管を受けているが, 中心部は壊死のため血管に乏しい。CT スキャンでは左上腹部に後腹膜から腹壁に達する大きな腫瘤が認められ大動脈リンパ節の腫大も2コ認められた (Fig. 1)。胸部撮影では左肺門部に 60×65 mm の異常陰影 (Fig. 2), 骨スキャンで12胸椎, 左上腕, 右大腿に異常集積が認められ, 肺, 骨に転移をもった内分泌非活性左副腎腫瘍と診断した。しかし, 下腹部腫瘤は充実性で乏血管性であるが, 卵巣か子宮か, 良性か悪性か確認できなかった。

手術・年齢, 全身状態から考え原発巣を摘除し組織学的所見を参考に適切な化学療法を施すこととし, 1988年2月12日左副腎摘除術およびリンパ節廓清術を施行した。なお術前問題となった下腹部腫瘤は子宮筋腫であったため放置した。

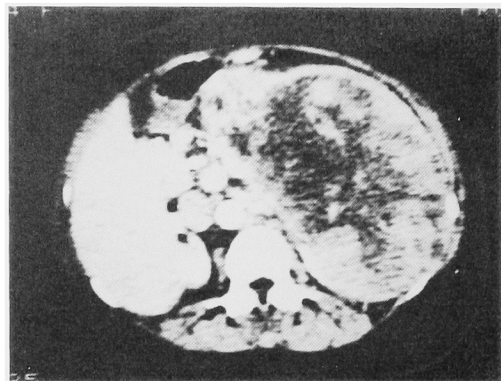


Fig. 1. Abdominal CT scan showed retroperitoneal lymph node swelling and giant mass.

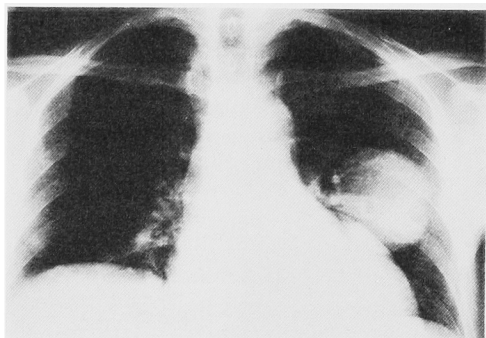


Fig. 2. Chest roentgenography showed abnormal shadow in left field.

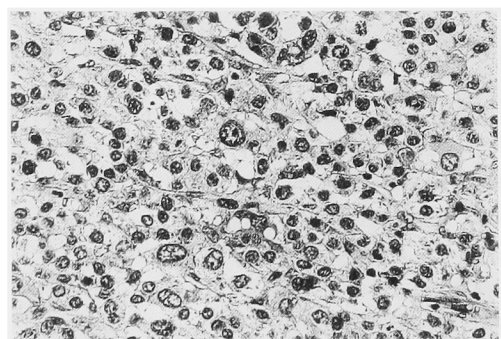


Fig. 3. Histology of giant mass (HE stain, $\times 200$)

摘出標本および病理組織：摘出腫瘍重量は腎を含め 2,550 g で、被膜外への浸潤はなく顕微鏡的には副腎皮質細胞に類似するが、核の大小不同、濃淡差、核分裂等異型性を呈し、悪性と判定された。なおリンパ節には転移は認められなかった (Fig. 3)。

術後経過：術後 LDH, 尿中 17-KS は速やかに正

常化した。17-OHCS は低下したため補充療法を必要とした。化学療法は術後 9 日より carmofur 400 mg, o,p'-DDD は 1.5 g から始め、carmofur は 10 カ月で中止したが、o,p'-DDD は現在 3 g を継続投与している。術後約 1 年になる現在の状態は左大腿痛と発熱時に adrenal crisis をおこすため入院中であるが、土、日曜には外泊している。最近の胸部撮影では異常陰影の大きさは 55×45 mm と縮小傾向があるようである。また骨スキャンでは左上腕、右大腿の集積は明らかに減少しているが、左腸骨部に集積が見られ、これが痛みの原因と考えている。

考 察

副腎皮質癌は、山下ら²⁾の本邦96例の集計によると予後の判明している76例中51例(65%)が1年以内に死亡しており、診断確定後の予後は悪いが、本症例のごとく非常に大きな腫瘍になって始めて発見されることから考えると、本腫瘍の自然史はあまり急激なものではなく発育速度の遅いものと思われる。小島ら³⁾は3年間に6回の胃レントゲン撮影がなされた症例で第12胸椎下縁と十二指腸球部上縁との間の垂直距離を測定し、発育速度を算出し、受診3カ月前より急激に大きくなっていったと報告している。このように腫瘍が活発化した状態で受診することが診断確定後の予後の悪さに繋がっているように思われる。われわれの症例においては受診時すでに肺に1コ、骨には3カ所明らかな転移巣があり、さらに下腹部に良性か悪性かはっきりしない腫瘍があったため、手術を施行することに疑問視する声の一部があったが、年齢や腫瘍の性質より考え、原発巣摘除による surgical reduction と術後の化学療法に期待して手術に踏みきった。術後服用している o,p'-DDD の効果については Nador ら⁴⁾は49例中9例(19.1%)、Hutter と Kayhoe⁵⁾は138例中20例(34%)に他覚的所見の改善を見たが、その効果は平均10.2カ月であったと述べ、Lubitz ら⁶⁾は75例中61%に他覚的所見の改善が見られ、これらの症例の生存期間が6.5カ月であったのに比し、効果の認められなかった症例のそれは3カ月で僅かに良好な結果が得られたと述べているが、効果のある期間も短くまたどのような症例に効果があるのか不明である。しかし、Van Slooten ら⁷⁾は本剤の血中濃度が 14 $\mu\text{g/ml}$ 以上の14例の平均生存期間は 26.5 カ月であったのに比し、10 $\mu\text{g/ml}$ 以下の20例のそれは4.5ヶ月であった所から血中濃度を重視し、予後も予測できるのではないかと述べている。われわれの症例の血中濃度は 1.3 $\mu\text{g/ml}$ と低値で全く比較にならないが、これは外国では 8~

10 g 服用させているのに反し, われわれの症例では 3 g しか服用できないことが大きな原因であるが, 本剤の血中濃度は内服量が同じでも, 投与期間, 投与総量と共に上昇する傾向にあると言われている⁸⁾. 一方, Schteingart ら⁹⁾は術前より小量長期投与をおこなった方が, 他の療法に比してはるかに長期生存例が多かったと述べ, 小島と長沼¹⁰⁾は 1~1.5 g の小量投与で転移巣が消失し 4 年間再発の見られない症例を報告しており, われわれも今後は血中濃度も参考にして投与量を考慮してゆくつもりである.

結 語

49歳女子にみられた肺, 骨に転移を持つ内分泌非活性左副腎皮質癌に対し, 手術ならびに o,p'-DDD, carmofur 投与により転移巣の僅かな縮小を認めつつ, 12カ月生存中の症例を報告した.

文 献

- 1) McFarlane DA: Cancer of the adrenal cortex. The natural history, prognosis and treatment in a study of fifty-five cases. *Ann R Coll Surg Engl* 23: 155-186, 1958
- 2) 山下元幸, 森岡政明, 藤田幸利: 両側内分泌非活性副腎皮質癌の 1 例. *西日泌尿* 50: 677-682, 1988
- 3) 小島隆司, 服部正宏, 佐藤倫明, 末岡 悟, 市原 紀久雄: 長期にわたる経過が想定された副腎皮質癌の 2 例. *ホと臨床* 34: 647-653, 1986
- 4) Nader SN, Hickey RC, Sellin RV and Samaan NA: Adrenal cortical carcinoma. A study of 77 cases. *Cancer* 52: 707-711, 1983
- 5) Hutter AM and Kayhoe DE: Adrenal cortical carcinoma: results of treatment with o,p'-DDD in 138 patients. *Am J Med* 41: 581-592, 1966
- 6) Lubitz JA, Freeman L and Okun R: Mitotane use in inoperable adrenal cortical carcinoma. *JAMA* 223: 1109-1112, 1973
- 7) Van Slooten H, Moolenaar AJ, van Seters AP and Smeenk D: The treatment of adrenocortical carcinoma with o,p'-DDD: prognostic implications of serum level monitoring. *Eur J Cancer Clin Oncol* 20: 47-53, 1984
- 8) 木野内喬, 清水直容, 井林 博, 出村 博, 大島博幸: O,p'-DDD によるクッシング症候群および副腎癌の治療—46症例のまとめ—. *ホと臨床* 30: 841-851, 1982
- 9) Schteingart DE, Motazedi A, Noonan RA and Tompson NW: Treatment of adrenal carcinomas. *Arch Surg* 117: 1142-1146, 1982
- 10) 小島元子, 長沼 広: O,p'-DDD のヒト副腎ステロイド合成に与える影響—副腎癌 3 例への投与成績から—. *ホと臨床* 29: 1499-1505, 1981
(1989年 2 月 22 日 受付)