# 血液透析患者に発症した肉芽腫性睾丸炎の1例

岐阜大学医学部泌尿器科学教室（主任：河田幸道教授）
石原　哲，長谷　行洋，林　秀治，山羽　正義
竹内　敏視，坂　義人，河田　幸道

# A CASE OF GRANULOMATOUS ORCHITIS IN A HEMODIALYSIS PATIENT

Satoshi Ishihara, Yukihiro Nagatani, Hideji Hayashi, Masayoshi Yamaha, Toshimi Takeuchi, Yoshihito Ban and Yukimichi Kawada

*From the Department of Urology, Gifu University School of Medicine*

A case of granulomatous orchitis in a 47-year-old patient is described. He had a history of recurrent pyelonephritis and subsequent chronic renal failure, and was under treatment with hemodialysis therapy. He presented with painful swelling of the right scrotal contents accompanied by fever. After the unsuccessful treatment with antibiotics, an exploration of the right scrotal contents revealed the testis replaced by a hard yellow mass. An orchiectomy was performed and granulomatous orchitis was diagnosed pathologically.

The clinical and etiological aspects of this rare inflammatory disease of the testis are reviewed. It is important to recognize this disease, because this is often initially thought to be neoplastic. Although the cause of this disease is still controversial, it is supposed to be associated with sperm extravasation caused by urinary tract infection or trauma.

(Acta Urol. Jpn. **36**: 87-90, 1990)

**Key words:** Granulomatous orchitis, Chronic renal failure, Hemodialysis

## 緒　言

肉芽腫性睾丸炎は比較的稀な睾丸の慢性炎症性疾患であり，臨床的には腫瘍，結核などとの鑑別が困難であることが多い．われわれは血液透析患者に発症した本症の1例を経験したので報告する．

## 症　例

患者：47歳，男性，保険事務員

主訴：発熱，右陰嚢内容物の有痛性腫脹

家族歴：特記事項なし

既往歴：1963年，右水腎症，腎盂腎炎にて右腎摘出術を受ける．以後も腎盂腎炎を繰り返して腎不全が進行し，1985年9月より週3回の血液透析を実施されており，現在無尿である．

現病歴：1987年11月4日より38°C台の発熱を認め，3日後より右陰嚢内容物の腫脹，さらに疼痛をきたした．透析施設より抗菌剤を処方されるも症状の軽快を見ないため11月16日当科を受診した．

局所所見：右陰嚢皮膚は軽度に発赤し，右陰嚢内容は，睾丸・副睾丸が区別できず，鶏卵大に腫大していたが，圧痛は認めない．左陰嚢皮膚，左睾丸，副睾丸は正常．表在リンパ節は触知しない．前立腺は触診上正常．

超音波検査（Fig. 1）では，右睾丸，副睾丸は軽度に腫大を示し，全体として低エコーレベルであり，一部に微小石灰化影が見られたが，腫瘤病変は認められなかった．

当科受診後も，副睾丸炎として抗菌剤を投与した．発熱，自発痛は改善したものの，陰嚢内容の腫大に改善傾向が認められず，12月24日，試験手術を目的として入院となった．

入院直前および入院時の検査成績：末梢血，血液生化学検査では維持透析患者として特に異常値は無く，血清学的検査としては，CRP 1+，AFP <5.0 ng/ml，HCGβ subunit 0.38 ng/ml，IAP 560 μg/ml，TPA 140 U/l の結果がえられた．

手術所見：手術は高位除睾術に準じ，右精索（血管）

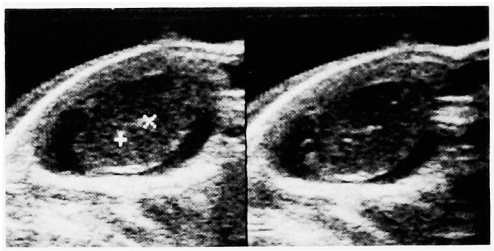

Fig. 1. Longitudinal ultrasound scan through the right testis. The testis is almost hypoechogenic with fine calcification shadow.

Fig. 2. Gross appearance

を遮断して，右陰嚢内容物を観察した．副睾丸には異常所見なく，睾丸は鶏卵大，弾性軟，表面がやや凹凸不整で，鞘間腔を欠いていた．鞘膜，白膜に切開を加えて睾丸内容を観察したところ，黄色組織が充実していたため，睾丸腫瘍を想定し，除睾術を実施した．

摘出標本（Fig. 2）は 55×40×25 mm, 42 g で，白膜が肥厚し，睾丸実質は割面が黄褐色で，一部に分葉化をともなう，充実性で均質な組織に置換していた．

病理組織所見：睾丸（Fig. 3）では，精細管はごく一部分を除いて，固有構造が失われ，肉芽組織に置換され，精細管腔は類上皮細胞により狭窄していた．精母細胞，精子は認められなかった．間質組織には，線維化と，形質細胞・リンパ球による細胞浸潤が著しく，一部にラングハンス型の多核巨細胞を認めた．乾酪壊死などの壊死巣，血管病変などは認められなかった．

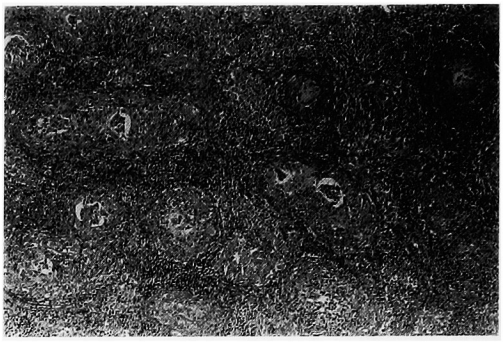

A



B

Fig. 3. Histological findings of the right testis. A: Tubules are replaced by epithelioid cells. B: Langhans type multinuclear giant cells are observed (arrow). Cell infiltration is dominant.

副睾丸には形質細胞・リンパ球による細胞浸潤が見られたが，管構造は保たれていた．以上より，非特異性の肉芽腫性睾丸炎と病理診断された．

術後経過は順調で，翌日退院し，術後14カ月目の現在，通常の血液透析を行っている．

## 考　　察

肉芽腫性睾丸炎は，原因に定説をみない睾丸の慢性炎症で，1926年に Grünberg[1] により結核性でない肉芽腫性病変として記載されて以来，諸外国で約160例の報告[2] があるのみの，比較的稀な疾患とされている．

本邦では，1961年の水本らの報告[3] 以降12例が報告されており[3-11]，Table 1, 2 にまとめた．類似病名として黄色肉芽腫性睾丸炎が報告されているが，病理組織学的に別の範疇のものと考えられる[10]．

本疾患の臨床的特徴としては，発症時年齢は，40から60歳代を中心に分布している．患側に左右差はないが，稀に両側に発症する場合がある．主訴は，陰嚢内

Table 1. Clinical cases with granulomatous orchitis

| No. | 報告者 | 報告年 | 年齢 | 部位 | 症状* | 既往症 | 初診時診断→二次診断 | 処置 |
|---|---|---|---|---|---|---|---|---|
| 1 | 水本ら[3] | 1961 | 66 | 左 | S | 膀胱腫瘍手術 | 睾丸腫瘍 | 睾丸摘出 |
| 2 | 〃 | 〃 | 58 | 右 | S, P | 淋病，睾丸部打撲 | 睾丸血腫 | 睾丸摘出 |
| 3 | 奥村ら[4] | 1976 | 29 | 右 | S, P, F | 膀胱炎 | 急性睾丸副睾丸炎→睾丸腫瘍 | 睾丸摘出 |
| 4 | 須藤ら[5] | 1977 | 53 | 右 | S, P | ? | 急性副睾丸炎→睾丸腫瘍 | 睾丸摘出 |
| 5 | 〃 | 〃 | 49 | 左 | ? | 反復尿路感染症 | 副睾丸炎 | 副睾丸摘出→睾丸摘出 |
| 6 | 〃 | 〃 | 65 | 右 | ? | 尿路感染症 | 急性副睾丸炎 | 睾丸摘出 |
| 7 | 星ら[6] | 1980 | 44 | 左 | S, P | なし | 睾丸炎→睾丸腫瘍 | 睾丸摘出 |
| 8 | 小川ら[7] | 1982 | 48 | 右 | S, P, F | ? | ? | 睾丸摘出 |
| 9 | 桜木ら[8] | 1983 | 57 | 両側 | S | ? | 睾丸腫瘍 | 睾丸摘出 |
| 10 | 若林ら[9] | 1984 | 36 | 右 | S, P, F | ? | 睾丸腫瘍 | 睾丸摘出 |
| 11 | 井口ら[10] | 1985 | 64 | 左 | S, P, F | なし | 睾丸腫瘍→睾丸膿瘍 | 睾丸摘出 |
| 12 | 萩原ら[11] | 1986 | 71 | 左 | S | 左鼠径ヘルニア | 睾丸膿瘍 | 睾丸摘出 |
| 13 | 自験例 | | 47 | 右 | S, P, F | 腎盂腎炎，腎不全，血液透析 | 副睾丸炎→睾丸腫瘍 | 睾丸摘出 |

＊S：陰嚢部または睾丸部の腫脹・腫大，　P：同部の疼痛，　F：発熱

Table 2. Clinical aspects of granulomatous orchitis in Japan

| | |
|---|---|
| 年　齢（13例） | 29～71歳（平均52.8歳） |
| 部　位（13例） | 左 5，右 7，両側 1 |
| 既往歴（8例） | 尿路感染病 4，膀胱腫瘍 1，淋病 1，睾丸部打撲 1，鼠径ヘルニア 1，なし 2 |
| 主　訴（12睾丸） | 腫脹・腫大 12，疼痛 8，発熱 5 |
| 初診時診断（12睾丸） | 睾丸腫瘍 5，副睾丸炎 4，睾丸膿瘍 1，副睾丸睾丸炎 1，睾丸炎 1，睾丸血腫 1 |

容物の腫脹・腫大・硬結，疼痛が多く，発熱を伴う頻度も高い．

初診時または除睾術前の診断は，睾丸腫瘍のほか，急性副睾丸炎などの感染症とされている場合が多い．鑑別診断として，睾丸腫瘍，結核，梅毒，サルコイドーシス，ブルセラ症などが挙げられているが，本症の術前診断は困難で[2]，診断は病理組織所見によってなされている．

超音波検査では，均一の低エコーレベルを示すと報告されているが，睾丸全体が置換した睾丸腫瘍との鑑別は困難である[12]．本例でも超音波検査で睾丸腫瘍との鑑別ができず，試験手術から睾丸摘出となったが，症例の集積により，術前診断の可能性が期待される．

肉眼的所見としては，割面は淡黄色，褐色，灰色などの色調を示し，板状硬，ゴム様硬であり，白膜が肥厚している一方で鞘膜は保たれることが多い[2]．副睾丸にも肉芽腫がみられることがある．

病理学的組織所見としては，精細管は退行変化，生殖系細胞は消失し，精細管内の肉芽腫反応が特徴的である．肉芽腫はリンパ球，形質細胞，線維芽細胞，類上皮細胞などにより構成されており，多核巨細胞が見いだされることもある．なお，睾丸のマラコプラキアとの組織学的類似性が報告[13]されている．

本症発症の機序には未だ定説を見ていないが，古くから精子侵襲症との関連が述べられており[3]，精子の侵入に対する副睾丸，睾丸の組織の反応が本症の組織所見と類似するとの報告のほか，実験的にも精子侵襲から肉芽腫性病変が出現することが追試されている．

精子侵襲症が発症する機転としてはつぎのような要因が挙げられている．①外傷や鼠径ヘルニア根治術・TUR などの手術既往[14]．②尿路感染症[14,15]．感染尿の精管への逆流による精細管基底膜の破壊が発症の機序とされており，本例では時間的に間隔があるが，尿路感染症を反復していた既往を有し，本症発症との関連に興味がもたれた．③このほか Dreyfuss[16] は，血栓脈管炎を伴った例を報告し，血流障害による精細管基底膜の破壊なども本症の原因として論じた．

しかし，精細管基底膜の破壊がみられても肉芽腫性睾丸炎とならない場合や，また肉芽腫は間質内ではなく精細管より発生しているという考え[17]など，精細管基底膜の破壊を端緒として本症が発症する機序に否定的な意見も見られる．

Cruickshank ら[18] は，本症例中に精子凝集抗体を見出しており，本症が自己免疫疾患である可能性を述べたが，一般には受け入れられていない．

なお，自験例では慢性腎不全のため血液透析を受けている状態で本症が発生したが，同様な症例の報告は見出されなかった．本症発症の誘因として，慢性腎不全状態もしくは血液透析療法が意味を持っていたか否かについては結論が出なかった．

治療法は睾丸腫瘍との鑑別の必要上，高位除睾術が行われており，現時点ではこれが妥当なものと考えられる．薬物療法としては，異時性に対側に発症した例で，ステロイドの使用が有効であったとの報告[19]がある．

## 結　　語

以上，肉芽腫性睾丸炎の1例を報告し，若干の文献的考察を加えた．

## 文　　献


1) Grünberg H: Über drei ungewohnliche Falle von chronischer Orchitis unter dem Klinischen Bilde eines Hodentumors. Frankf Ztschr Pathol **33**: 217-227, 1926
2) Rosi P, Carini M, Gambacorta G, Mottola A and Seri C: Granulomatous orchitis: clinical and pathologic aspects. Eur Urol **10**: 130-132, 1984
3) 水本竜助，平間　茂，水谷　三：精子侵襲症知見補遺：特に肉芽腫性睾丸炎との関連に就いて．日泌尿会誌 **52**: 699-704, 1961
4) 奥村　哲，富田　勝，秋元成太，近喰利光，川井博，浅野伍朗：肉芽腫性睾丸炎の1例．泌尿紀要 **22**: 431-437, 1976
5) 須藤　進，白石祐逸，佐々木恒臣：肉芽腫性睾丸炎の3例．日泌尿会誌 **68**: 803, 1977
6) 星　宣次，藪元秀典，吉川和行，折笠精一：Granulomatous Orchitis の1例．西日泌尿 **42**: 1241-1245, 1980
7) 小川勝明，里見佳昭：肉芽腫性睾丸炎の1例．日泌尿会誌 **73**: 1481, 1982
8) 桜木敏夫，野口和美，小川勝明，大島博幸：両側肉芽腫性睾丸炎の1例．日泌尿会誌 **74**: 1718, 1983
9) 若林　昭，中田康信，稲田文衛，高村孝夫：両側 granulomatous orchitis の1例．日泌尿会誌 **75**: 169, 1984
10) 井口厚司，木下徳雄，村山　真，真崎善二郎，尹漢勝，杉原　甫：同様の臨床経過を示した肉芽腫性睾丸炎と黄色肉芽腫性睾丸炎の各1例．西日泌尿 **47**: 1493-1497, 1985
11) 萩原　明，松本　泰，斉藤豊彦，濱田吉通，日高良一：Granulomatous orchitis の1例．日泌尿会誌 **77**: 1035, 1986
12) Scott RF and Bayliss AP: Ultrasound in the diagnosis of granulomatous orchitis. Br J Radiol **58**: 907-909, 1985
13) McClure J: Malakoplakia of the testis and its relationship to granulomatous orchitis. J Clin Pathol **33**: 670-678, 1980
14) Spjut HJ and Thorpe JD: Granulomatous orchitis. Am J Clin Pathol **26**: 136-145, 1956
15) Lynch VP, Eakins D and Morrison E: Granulomatous orchitis. Br J Urol **40**: 451-458, 1968
16) Dreyfuss W: Acute granulomatous orchitis. J Urol **71**: 483-487, 1954
17) Phillips DEH: Lipid granulomata of the testis and epididymis. Br J Urol **33**: 448-452, 1961
18) Cruickshank B and Stuart-Smith DA: Orchitis associated with sperm-agglutinating antibodies. Lancet **1**: 708, 1959
19) Chilton CP and Smith PJB: Steroid therapy in the treatment of granulomatous orchitis. Br J Urol **51**: 404-405, 1979


(Received on April 7, 1989
Accepted on July 25, 1989)