気腫性腎盂腎炎の1例

大阪市立大学医学部泌尿器科学教室（主任：前川正信教授）
伊藤　聡，熊田　憲彦，飴野　靖
西坂　誠泰，川嶋　秀紀，浅川　正純
仲谷　達也，岸本　武利，前川　正信

A CASE REPORT OF EMPHYSEMATOUS PYELONEPHRITIS

Satoshi Ito, Norihiko Kumada, Yasushi Ameno, Yasunobu Nishizaka,
Hidenori Kawashima, Masazumi Asakawa, Tatsuya Nakatani,
Taketoshi Kishimoto and Masanobu Maekawa
From the Department of Urology, Osaka City University Medical School

A 51-year-old male patient with diabetes mellitus consulted his home doctor because of high fever and right flank pain. Urinalysis showed marked pyuria. Treatment with antibiotics was not completely effective, and he was referred to our hospital for further examination and treatment.

CT scan showed an abnormal gas shadow in right renal parenchyma. He was diagnosed with emphysematous pyelonephritis and right subcapsular nephrectomy was done after the control of diabetes mellitus.

We reviewed 57 cases of emphysematous pyelonephritis including our case in the Japanese literature, and we discussed about its etiology, symptomatology, choice of treatment and prognosis.
(Acta Urol. Jpn. 36: 151-155, 1990)

Key word: Emphysematous pyelonephritis

緒　言

気腫性腎盂腎炎は，多くが糖尿病に合併して発症する重篤な尿路感染症である．以前は非常に稀な疾患とされていたが，近年 CT を初めとする画像診断の進歩に伴い症例報告件数が増加している．今回われわれは，本症の1例を経験したので，自験例を含めた本邦報告57例についての文献的考察を加えて報告する．

症　例

患者：51歳，男性

主訴：発熱，右側腹部痛

家族歴：父親に糖尿病

既往歴：1973年に糖尿病と診断され内科的治療を受けた．1979年，全身倦怠感が出現し精査したところ，右腎動脈狭窄による高血圧を指摘され腎動脈バイパス術を施行された．しかし1980年，腎動脈グラフトの狭窄により血圧が再上昇したため percutaneous transluminal angioplasty (PTA) を施行された．そして血圧は一時低下したが，数カ月後には再び高血圧となり経口降圧剤の処方を受けた．

現病歴：1988年7月25日，突然の発熱，右側腹部痛が出現したため近医を受診した．そして尿沈査中に多数の白血球を認められ，CMZ 2 g/day を7日間，続いて CZX 2 g/day を6日間投与されたものの解熱傾向は見られなかった．なお尿細菌培養は行われていない．また，それまで食事療法で可能であった糖尿病のコントロールにもインスリン投与を必要とするようになり，同年8月8日に精査治療目的にて当院へ紹介入院となった．

入院時現症：体格中等度，栄養状態良好，体温 36.5 °C，血圧 112/70 mmHg，脈拍 72/min，胸腹部理学的所見では，右季肋部に圧痛を認める以外に異常所見はなかった．なお両腎を触知しなかった．

入院時検査所見：血液検査；WBC 9,800/mm^3，RBC 347×10^4/mm^3，Ht 31.8%，BUN 17 mg/dl，Cr 1.3 mg/dl，血沈 131 mm/h，CRP 10.7 mg/dl，その他，血算，血液生化学所見に異常を認めず．なお，前医よりモノタード・インスリン 10単位/day を投与されており，空腹時血糖は 97 mg/dl と正常範囲内で

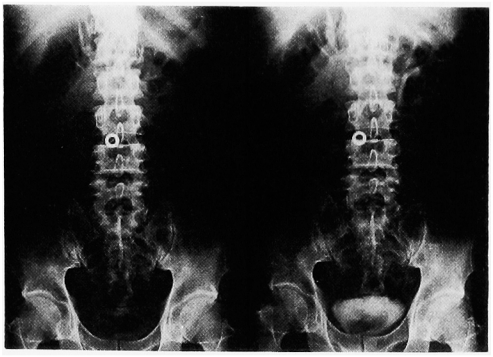

Fig. 1.　左：KUB，右：DIP

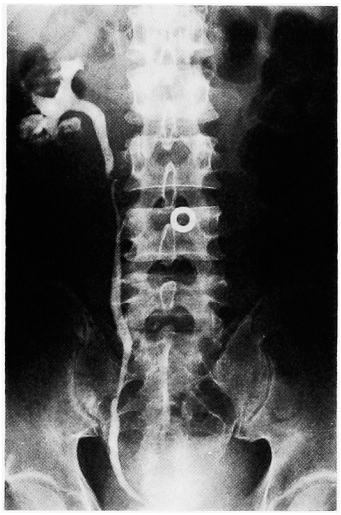

Fig 2.　RP

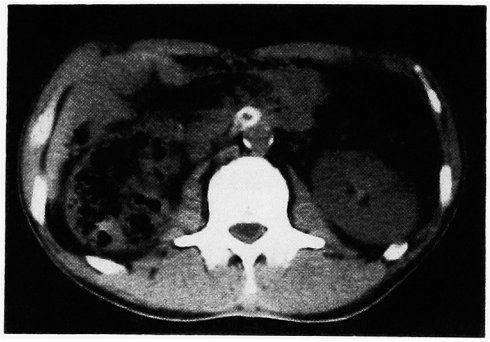

Fig. 3.　CT

あった．検尿；外観は黄色混濁，pH 6.0，糖（－），蛋白（＋），潜血（＋），尿沈査；WBC 多数，RBC 3～5/hpf，尿細胞菌培養；陰性．

X線検査所見・入院時 KUB にて骨軟部組織等の異常や異常ガス像はみられなかった．DIP 10分像にて，左腎からの造影剤の排泄は良好であったが右腎からの排泄を認めなかった（Fig. 1）．右逆行性腎盂造影にて，尿管の走行・形態の異常や尿路閉塞を認めなかった．しかし上腎杯の形態は比較的保たれていたものの下腎杯の変形が著しく，腎実質への造影剤の溢流が見られた（Fig. 2）．CT スキャン像にて，右腎実質は菲薄化し腎内に著明なガス像を認めた（Fig. 3）．血管造影にて，左腎動脈には異常所見を認めなかった．しかし右腎への血流は見られず，右腎動脈は起始部より閉塞しているものと思われた（Fig. 4）．

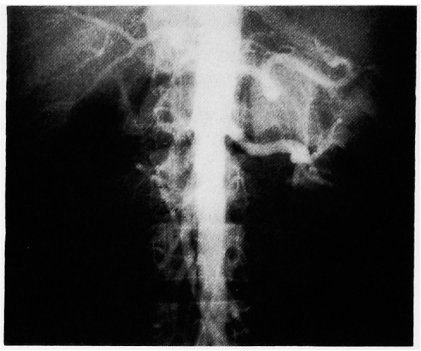

Fig. 4.　Angiogram

入院後経過　以上の検査結果より，本症を糖尿病に合併した右気腫性腎盂腎炎と診断した．なお糖尿病については，モノタード・インスリンの投与によって血糖のコントロールが可能であった．また抗生剤は，前医に引き続いて CZX 2 g/day を約2週間投与したものの効果がみられず，CMX 2 g/day および OFLX 300 mg/day 投与に変更したところ発熱・尿混濁は軽快した．やがて全身状態も改善したため，1988年9月5日に右腎摘出術を施行した．

手術所見：全身麻酔下に右腰部斜切開にて後腹膜腔へ達したところ，腎周囲炎による腹膜と周囲脂肪組織との癒着が著しく，右腎を Gerota 筋膜と一塊に触知した．そこで腎被膜を切開し，用手的に被膜下腎摘出術を施行した．なお腎茎部は前回の手術瘢痕と炎症による癒着が強度であり，腎動脈グラフトは確認できなかった．

摘出標本肉眼的所見：摘出した右腎は，サイズが 9×4.5×4 cm，重量は 90 g と著明に萎縮しており，割面には黄白色の膿を含んだ空洞を認めた．

病理組織学的所見：腎実質全域にリンパ球浸潤が強く，髄質はほとんどが破壊・融解状であり膿瘍を形成していた．

術後は一過性の発熱を認めた以外は順調に経過し

た．そして糖尿病のコントロールも経口剤にて可能となり9月30日に退院となった．

考　　察

1898年 Kelly ら[1]は尿管および腎瘻カテーテルよりガスの排泄を認める症例を報告し，腎内にガスを発生する疾患の存在を最初に証明した．そして1962年 Schultz ら[2]によって気腫性腎盂腎炎という名称が提唱された．本邦において気腫性腎盂腎炎は，1974年に黒田ら[3]が報告して以来，われわれが検索しえた限りでは自験例を含めて57例が報告されている．

本症の定義として未だに確立されたものはないが，一般的には腎盂・腎杯および腎実質内や腎周囲にガスの産生を伴う腎の化膿性感染症を，気腫性腎盂腎炎と称している．これに対して Turman ら[4]は，ガスが腎実質から腎周囲にかけて存在する場合のみを気腫性腎盂腎炎とし，ガスが腎盂内に限局する場合は気腫性腎盂炎として区別すべきであるとしている．しかし臨床的には，ガスが腎盂・腎実質・腎周囲等にわたり広範囲に存在する例など，この分類に当てはまらない症例も少なくない．また Zabbo ら[5]は，気腫性腎盂腎炎を腎実質におけるガス産生を伴う重度の壊死性感染症と定義し，尿路閉塞に合併しガスが腎盂内に限局するものを pneumopyonephrosis，腎周囲のみにガス産生を伴うものを perirenal abscess とする分類を試みた．このように，本症に対する様々な定義づけが行われているが，今回は最初に述べた一般的な概念を満たすものを気腫性腎盂腎炎として集計を行った．

本邦報告例のうち，ガスの存在部位が記載されていた53例を Zabbo ら[5]の考案に従って分類し，腎摘出例と死亡例を集計した結果を Table 1 に示す．この結果より，佐藤ら[6]も述べているように，ガスが限局するものほど保存的に治療された率は高いが，死亡率は必ずしもガスの広がりとは相関しないことが明らかである．また Michaeli ら[7]は，本症をガスの広がりによって3種の病期に分類しているが，予後と相関しない点では同様である．このように，本症においてガス像の広がりから予後を推測し難い原因としては，本症の予後に影響をおよぼすのは必ずしも気腫性腎盂腎炎の病勢だけでなく，糖尿病などの基礎疾患の推移も重要な因子であるためと考えられる．

尿路にガスが発生する要因として Gillies ら[8]は，糖尿病，腸内細菌感染および下部尿路閉塞に注目した．本症の多くが糖尿病に合併する点については以前より異論がなく，本邦報告例においても91.1%の症例は糖尿病に合併している．一般に糖尿病患者は易感染性が強く，自験例のように比較的コントロールされていても，いったん感染症に罹患するとインスリン需要が増加して高血糖をきたしやすく，さらに生体防御機能が低下して感染が重篤化しやすいものと考えられる．

Table 1.　ガス存在部位別に見た腎摘出例数および死亡例数

Zabbo ら[5]の分類	ガス存在部位			今回の集計	
	腎盂	腎実質	腎周囲	腎摘出例数(%)	死亡例数(%)
Emphysematous pyelonephritis	−	+	−	2/4 (50)	1/4 (25)
	+	+	−	9/12 (75)	1/12 (8)
	−	+	+	4/9 (44)	3/9 (33)
	+	+	+	7/13 (54)	2/13 (15)
(小計)				22/38 (58)	7/38 (18)
Pneumopyonephrosis	+	−	−	3/8 (38)	0/8 (0)
Perirenal abscess	−	−	+	2/7 (29)	2/7 (29)
計				27/53 (51)	9/53 (17)

本症のガス発生機序については，糖尿病によって組織内のグルコース濃度が上昇し，通性嫌気性菌による発酵が行われガスが生じるものと考えられている．青木ら[9]は，本症の腎内より採取したガスを分析した結果，二酸化炭素の含有量が大気中の濃度をはるかに越えていたことを報告し，この推論を支持している．また Schultz ら[2]は，非糖尿病患者でも腎疾患を伴えば尿中グルコース濃度が上昇し細菌によるガス産生が可能になると述べている．さらに Schainuck ら[10]は糖尿病や尿路閉塞によって生じる壊死組織を細菌が利用してガスを発生させるという仮説を立てた．

つぎに本邦報告例の年齢・性別・患側については，平均年齢は55.5歳であり，生後3日目に発症した症例より84歳の症例までみられるが，多くは50歳および60歳代の症例である．性別については女性が82.7%と大部分を占めている．患側は，左側57.7%，右側34.6%，両側7.7%と左腎での発症が多い．

臨床症状としては，発熱が86.8%，側腹部痛が83.0%と大半の症例に認められる点は一般の腎盂腎炎に類似している．そのほか，悪心・嘔吐が32.1%，腹部腫瘤が11.3%，意識障害が7.5%の症例にみられる．本症の診断は，これらの臨床症状に加え，X線検査にて腎内外の異常ガス像を見い出せば容易である．一般的には KUB にて腎部に腸管内ガスとは異なるガス像を認めるが，自験例のように腸管内ガスとの区別が難しい場合もある．自験例では CT スキャン像によってガスが確認されたが，ガスの存在のみならず，その広がりを適確に把握できる CT スキャンの有用性を

Table 2. 本邦報告例における治療法および予後

治療法	症例数(%)	死亡例数(%)
化学療法	15例(27.8)	4例(26.7)
手術療法		
腎摘出術	27例(50.0)	2例(7.4)
切開排膿および経皮的ドレナージー	8例(14.8)	なし
その他の手術	2例(3.7)	1例(50.0)
未治療	2例(3.7)	2例(100)
計	54例	9例(16.7)

強調する報告も多い[11-14]．そのほか，DIP，逆行性腎盂造影，血管造影なども，腎機能や尿路閉塞の有無を知る上で有用である．また侵襲の少ない超音波検査を推める報告もある[12,15]．

分離菌としては，E. coli が54.4%，Klebsiella が15.8%，Enterobacter aerogenes が5.3%の症例に認められ，いわゆる通性嫌気性菌感染の頻度が高いが必ずしも菌種の同定が可能な例ばかりではない．自験例においても尿細菌培養は陰性であったが，これは病側腎機能が廃絶し尿の産生がない上に，前医よりすでに抗生剤を投与されていたことが要因と考えられる．なお，摘出腎の細菌培養は行われていない．

Table 2 は本邦報告例における治療法および予後をまとめたものである．なお，この点に関する記載のなかった3症例は集計より除外し，また村中ら[16]の報告した54歳男性の症例は，本症と死因との関係が否定的であるため生存例として扱った．本症に対する治療法では，化学療法が15例27.8%に施行され，そのうち4例26.7%が死亡している．手術療法として，腎摘出術は27例50.0%に施行され死亡例は2例7.4%，切開排膿または経皮的ドレナージーは8例14.8%に施行され死亡例はない．その他の手術として，腎瘻造設や，新生児の発生異常による尿路閉塞に対する尿管皮膚瘻造設が行われている[17]．未治療の症例は2例であり，いずれも治療開始前に死亡した症例である[16,18]．また全体としての死亡例は54例中9例16.7%である．

本症に対する治療法として，欧米の報告によると，化学療法のみによる治療では死亡率が高く手術療法の必要性が強調されている[8,12]．自験例においては，患側腎機能が廃絶していたため腎保存のメリットは少なく，また稀ながら本症が再燃した報告[16]もある点を考え併せ，全身状態の改善を図った後に腎摘出術を施行した．しかし本邦報告例においては化学療法が有効であった症例も少なくなく，治療法の選択にあたっては，病変の広がりや尿路閉塞の有無，さらに糖尿病のコントロールを始めとした全身状態および残存腎機能等を総合的に考慮して決定するべきであると考えられる．

結　　語

51歳男性に発症した気腫性腎盂腎炎の1例を報告し，本邦報告57例について文献的考察を加えた．

本論文の要旨は，第17回大阪泌尿器科臨床医会総会にて発表した．

文　　献

1) Kelly MA and McCllum WG : Pneumaturia. JAMA **31**: 375-381, 1898
2) Schultz EH Jr and Klorfein EH: Emphysematous pyelonephritis. J Urol **87**: 762-766, 1962
3) 黒田治朗，岩佐賢二，紺屋博暉，池知俊典，山田義夫：気腫性腎盂腎炎の1例．泌尿紀要 **20**：141-147，1974
4) Turman AE and Rutherfold C: Emphysematous pyelonephritis with perinephric gas. J Urol **105**: 165-170, 1971
5) Zabbo A, Montie JE, Popowniak KL and Weinstein AJ: Bilateral emphysematous pyelonephritis. Urology **24**: 293-296, 1985
6) 佐藤一成，阿部良悦，尼子良久，矢部雅巳，積惟貞：気腫性腎盂腎炎の1例．西日泌尿 **50**：623-626，1988
7) Michaeli J, Mogle P, Perlberg S, Heiman S and Caine M : Emphysematous pyelonephritis. J Urol **131**: 203-208, 1974
8) Gillies CL and Flocks R : Spontaneous renal and perirenal emphysema. Report of a case in a diabetic from Escherichia coli infection. AJR **46**: 173-174, 1941
9) 青木　伸，工藤　守：糖尿病に合併した気腫性腎盂腎炎の1例．糖尿病 **23**：1117-1129，1980
10) Schainuck LI, Fouty R and Cutler RE : Emphysematous pyelonephritis: a new case and review of previous observation. Am J Med **44**: 134-139, 1968
11) 滝川　浩，金山博臣，川西泰夫，香川　征：気腫性腎盂腎炎の1例．泌尿紀要 **31**：289-294，1985
12) Klein FA, Smith MJV, Vick CWIII and Schneider V: Emphysematous pyelonephritis: diagnosis and treatment. South Med J **79**: 41-46, 1986
13) Vas W, Carlin B, Salimi Z and Tang-Barton Pand Tucker D: CT Diagnosis of emphysematous pyelonephritis. Comput Radiol **9**: 37-39, 1985
14) 黒川博之，安田恒男，神里信夫，人見　浩：両側気腫性腎盂腎炎の1例．臨放 **32**：545-548，1987
15) 守屋　昭，窪田一男，森田　昇：黄色肉芽腫性腎

盂腎炎を伴った気腫性腎盂腎炎の1例．泌尿紀要 **35**：295-300，1989
16）村中幸二，河原　優，鈴木裕志，中村直博，米田尚生，岡野　学，秋野裕信，磯松幸成，蟹本雄右，清水保夫，河田幸道：気腫性腎盂腎炎の2例．泌尿紀要 **31**：289-294，1985
17）大場　覚：気腫性尿管炎および気腫性腎盂腎炎．臨放 **27**：969-970，1982
18）井関達男，西山茂晴，仲谷達也，岩井省三，安本亮二，西尾正一，前川正信，船井勝七，辻田正昭，河西宏信：気腫腎盂腎炎の2例．泌尿紀要 **26**：1399-1403，1980

(Received on May 15, 1989
Accepted on August 25, 1989)