膀胱腫瘍が疑われた腺性膀胱炎の1例

大阪市立北市民病院泌尿器科（医長：森川洋二）
田中 重人，森川 洋二

A CASE OF CYSTITIS GLANDULARIS SUSPECTED OF MALIGNANT TUMOR OF URINARY BLADDER

Shigeto Tanaka and Yoji Morikawa
From the Department of Urology, Osaka Municipal Kita Citizen's Hospital

A case of cystitis glandularis is reported. A 70-year-old male was admitted to our hospital with the complaint of urinary frequency and gross hematuria. A bladder tumor was suspected by ultrasonography. Cystoscopy revealed multiple cystic lesions arising from the bladder neck and trigone. Transurethral biopsy of the bladder wall lesion revealed cystitis glandularis. Transurethral resection was performed. His postoperative course was uneventful.
(Acta Urol. Jpn. **36** : 351-353, 1990)

Key word: Cystitis glandularis

緒　　言

腺性膀胱炎は膀胱内に腫瘤を形成する増殖性病変であるが本邦においてはあまり報告がない．今回，われわれは膀胱粘膜下腫瘍が疑われた腺性膀胱炎の1例を経験したので若干の考察を加えて報告する．

症　　例

患者：70歳，男子

主訴：頻尿，血尿

既往歴・家族歴：特記すべきことなし

現病歴：1988年10月頃より頻尿を認めるも放置，12月5日突然肉眼的血尿が出現し当科受診．超音波断層法にて膀胱腫瘍が疑われ，精査治療のため12月16日入院となった．

入院時現症：体格栄養中等度．胸腹部に異常を認めず．外性器，陰嚢内容に異常を認めず．前立腺はクルミ大で中心溝を触知し，表面平滑で圧痛は認めなかった．

入院時検査成績：末梢血，血液生化学検査に異常を認めず．γ-Sm 2.1 ng/ml，PAP 1.5 ng/ml，前立腺特異抗原 1.6 ng/ml．尿検査所見では pH 6，糖（－），蛋白（＋），潜血（＋），白血球 8～9/hpf，赤血球 5～6/hpf．尿培養，尿細胞診ともに陰性．

膀胱鏡所見．膀胱頸部から膀胱三角部に直径 2.5 cm から 3 cm 大の表面平滑，広基性の腫瘤を認め一部嚢胞性を示していた（Fig. 1）．

画像検査所見．胸部X線像異常なし．排泄性腎盂造影で腎尿管膀胱像とも異常を認めず．逆行性尿道膀胱造影で前立腺部尿道の延長と精阜から上方の前傾を認め，膀胱頸部から膀胱三辺部にかけてやや輪郭の不明瞭な陰影欠損部を認めた（Fig. 2）．超音波断層法で膀胱粘膜下腫瘍が疑われたが腫瘍基底部の膀胱筋層像に変化を認めない（Fig. 3, 4）．また，軽度の前立腺肥大が見られた．骨盤部 CT 像で膀胱頸部から膀胱後壁にかけて膀胱内に突出する腫瘤を認めたが，膀胱外への発育は見られない．

以上より膀胱粘膜下腫瘍を疑い，1988年12月19日経尿道的に生検を行った．

病理組織所見：表面は正常な移行上皮に被われ粘膜固有層に1または2層の円柱上皮からなる腺様構造を認め腺腔に隣接して Brunn's nest が見られた．腺腔の著しい拡張が一部に見られたが悪性所見はなく cystitis glandularis の像を呈していた（Fig. 5）．

生検後抗生剤と消炎剤投与を行ったが自覚症状および膀胱部腫瘤の縮小を認めないため，1989年1月19日経尿道的に膀胱部腫瘤性病変および前立腺切除術を行った．術後経過は良好で新たな腫瘤性病変の出現を認めない．

考　　察

Cistitis glandularis は増殖性膀胱炎のまれな病態

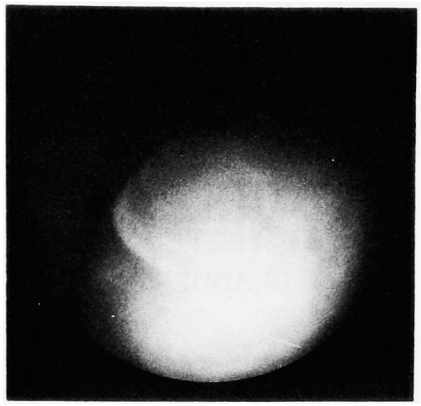

Fig. 1. Cystoscopic photograph shows a papillary and broad based tumor.

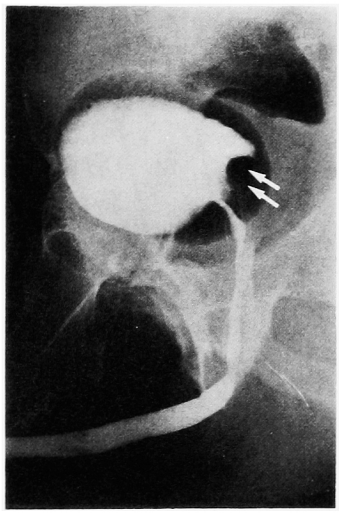

Fig. 2. Retrograde urethrocystogram shows a lobular filling defect in the posterior wall of the contrast-filled bladder.

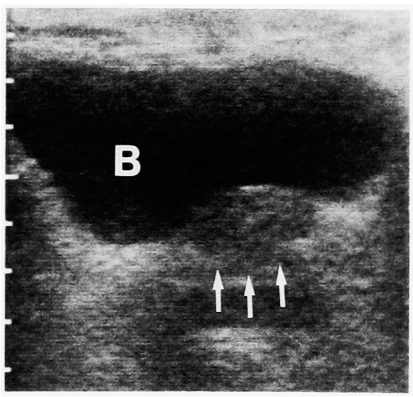

Fig. 3. Transabdominal transverse ultrasonogram reveals a focal thickening area at the bladder base (arrows). B, bladder.

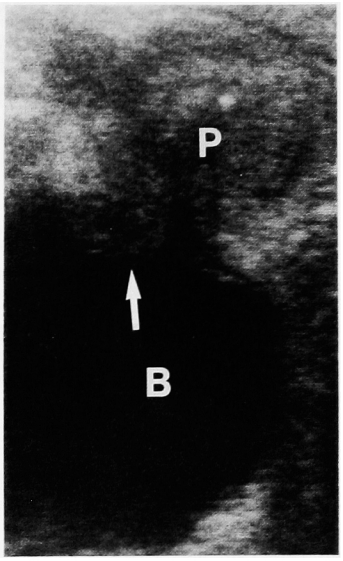

Fig. 4. Transrectal longitudinal ultrasonogram reveals an ill defined mass protruding into the bladder (arrow). B, bladder; P, prostate

Fig. 5. Histologic examination reveals glands lined by stratified columnar epithelium with inflammatory reaction and no malignant changes (H & E, ×200)

で，成因として慢性刺激または慢性炎症による膀胱移行上皮が腺上皮化生を生ずるとする化生説が有力である[1]．Shaw らは Brunn's nest, cystitis cystica と互いに移行する可逆的病変と考えている[2]が，Kittredge らは Brunn's nest が cystitis cystica となり，さらに cystitis glandularis，さらに膀胱腺癌を生ずるとする連続性病変を想定している[3]．このように cystitis glandularis は膀胱腺癌の前癌病変と考えられ，cystitis glandularis と膀胱腺癌の合併症例も多数報告されている[4-6]

Cystitis glandularis は本邦において自験例を含め22例が報告されている．発症年齢は20～80歳，平均51

歳で40歳代に最も多く22例中9例（41%）を占めている．性別では男子15例，女子7例で男子に多い．症状では，頻尿，排尿時痛が最も多く，つぎに血尿である．特に，膀胱頸部に病変がある場合は頻尿，排尿時痛などの膀胱刺激症状を伴っている．

Cystitis glandularis は尿路造影では多発性の境界明瞭な cobble stone appearance を呈するとされ，病変が尿管口および尿管閉塞をきたし水腎症を呈することも多い[7]．確定診断には生検が必要であり，cystitis glandularis は円柱上皮からなる腺様構造が粘膜固有層内に認められるもの，cystitis cystica は移行上皮からなる腺様構造が嚢胞状に拡張したものと定義されている[8]が互いに移行することがあり両者を区別することはしばしば困難である．

本症の治療法の規準は確立していないが，尿路感染が原因と考えられるときは抗生剤，消炎剤による治療を行うと病変の完全な消失を見る[7,9]ことがあり保存的治療をまず試みるべきである．しかし，病変が広範で保存的治療では改善しにくいときや，尿管閉塞の続くとき，症状が改善しないときは，外科的治療の対象となる．本邦における22例では経尿道的切除術が9例に，膀胱部分切除術が1例に，膀胱全摘術が1例に行われている．

本症は前癌状態であるとされ Wheeler ら[10]は原発性膀胱腺癌の判定基準に cystitis glandularis, cystitis cystica の共存をあげている．そのため，生検にて悪性所見が認められない場合でも定期的に膀胱鏡検査，尿細胞診などによる注意深い経過観察が必要であり，悪性化が疑われれば，経尿道的生検を繰り返すことが大切である．しかし，広範な病変に対しては経尿道的生検のみでは悪性化を確実に確認できないこともあり，また原発性膀胱腺癌が瀰慢性に浸潤，増殖し放射線療法および化学療法に抵抗性を示す[11]ことから，保存的治療で改善しない広範な病変には早期に膀胱全摘術が必要になると考えられる．

結　　語

頻尿，血尿を主訴とした70歳，男子の腺性膀胱炎の1例を報告し，若干の文献的考察を加えた．

文　　献

1) Mostofi FK: Potentialities of bladder epithelium. J Urol **71**: 705-715, 1954
2) Shaw JL, Gislason GJ and Imbriglia JE: Transition of cystitis glandularis to primary adenocarcinoma of the bladder. J Urol **79**: 815-822, 1958
3) Kittredge WE, Collett AJ and Morgan C. Adenocarcinoma of the bladder associated with cystitis glandularis: a case report. J Urol **91**: 145-150, 1964
4) Lin JI, Yong HS, Tseng CH, Marcidi PS, Choy C and Pilloff B: Diffuse cystitis glandularis. Associated with adenocarcinomatous change. Urology **15**. 411-415, 1980
5) Miller DC, Gang DL, Gavris V, Alory J, Ucci AA and Parkhurst EC: Villous adenoma of the urinary bladder: a morphologic or biologic entity? Am J Clin Pathol **79**: 728-731, 1983
6) 田中重人，安本亮二，森川洋二，仲谷達也，森勝志，前川正信：膀胱結石を伴った原発性膀胱腺癌の1例．泌尿紀要 **35**：881-883，1989
7) Davies GB and Castro TE: Cystitis glandularis. Urology **10**: 128-129, 1977
9) 日本泌尿器科学会編：膀胱癌取扱い規約．金原出版，東京，1980
9) 森山信男，伊藤一元，馬淵基樹，杉山善彦：Cystitis glandularis の2例．臨泌 **33** 1013-1016, 1979
10) Wheeler JD and Hill WT: Adenocarcinoma involving the urinary bladder. Cancer **7**: 119-135, 1954
11) Jacob E, Loening S, Schmidt JD and Culp DA: Primary adenocarcinoma; a retrospective study of 20 patients. J Urol **117** 54-56, 1977

(Received on June 8, 1989
Accepted on October 6, 1989)