

原発性限局性膀胱アミロイドーシスの1例

島田市民病院泌尿器科 (科長: 宮川美栄子)
水谷 陽一*, 橋村 孝幸**, 北山 太一
神戸中央市民病院泌尿器科 (部長: 松尾光雄)
野々村 光 生

A CASE OF PRIMARY LOCALIZED AMYLOIDOSIS OF THE URINARY BLADDER

Youichi Mizutani, Takayuki Hashimura and Taichi Kitayama

From the Department of Urology, Shimada City Hospital

Mitsuo Nonomura

From the Department of Urology, Kobe City Hospital

A case of primary localized amyloidosis is reported. The patient was a 73-year-old female who suffered from miction pain and consulted our department. There was a 1.5×1.5 cm slightly red, nonpapillary tumor around the right ureteral orifice in cystoscopy. The diagnosis was amyloidosis with cystitis hemorrhagica histopathologically. After the treatment with antibiotics for about one month there were no symptoms and no tumors in the urinary bladder cystoscopically. The clinical course was relatively good.

The treatment varies from transurethral resection to total cystectomy with urinary diversion. This case was cured by non-operative treatment, but close follow-up of the patient is necessary because of the frequency of multiple recurrence.

(Acta Urol. Jpn. 36: 461-464, 1990)

Key words: Primary localized amyloidosis, Bladder

緒 言

原発性限局性膀胱アミロイドーシスはまれな疾患で, Solomin が1897年に報告して以来73例を数える。症状は無痛性血尿が多く, 膀胱鏡所見が浸潤性膀胱腫瘍と類似しており, 膀胱腫瘍との鑑別が困難である。われわれは保存的治療のみで治癒した膀胱アミロイドーシスの1例を経験したので報告する。

症 例

患者: 73歳, 女性
主訴: 排尿時痛
家族歴: 特記事項なし
既往歴: 71歳時に僧帽弁膜症を指摘される。
現病歴: 1980年7月15日, 発熱 (38.2°C), 左背部

痛がみられ, 近医を受診したところ腎盂腎炎と言われ投薬を受けた。7月17日, 血尿, 凝血塊の排出, 排尿時痛, 頻尿, 残尿感が見られるようになり, 7月19日, 島田市民病院当科初診。膀胱鏡にて膀胱腫瘍を指摘され同日入院となった。

現症: 体格中等度, やや肥満型。下腹部に圧痛を認める。

入院時検査成績: 膀胱鏡にて右尿管口周囲に拇指頭大の腫瘍を認めた。表面は淡赤色の非乳頭状隆起病変であった。尿所見では赤血球が1視野70~80, 白血球が20~30で Bence-Jones 蛋白は(-)であった。血液, 生化学検査, DIP, 骨盤動脈造影, 骨シンチグラム, ガリウムシンチグラム, 直腸生検, 骨髄像上異常なかった。

病理組織学的所見: 入院時膀胱生検の病理組織は出血を伴ったアミロイドーシス, 出血性膀胱炎の診断で, 膀胱壁にはエオジン好性の無構造の物質を認めた (Fig. 1)。

*現: 京都大学泌尿器科学教室

**現: 北野病院泌尿器科

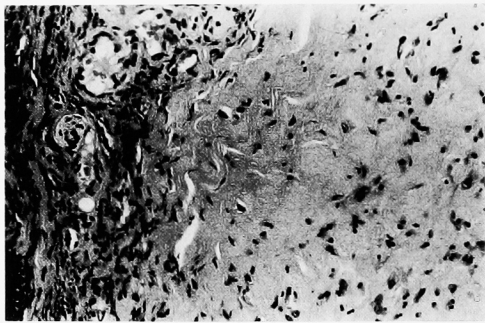


Fig. 1. Microscopic examination in H. E. stain (×200)

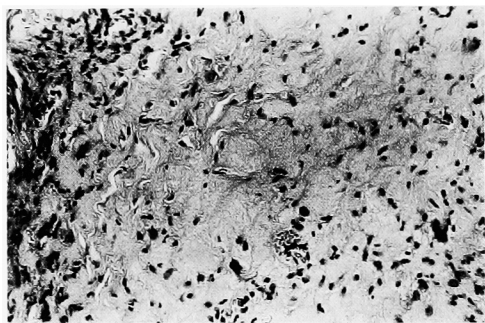


Fig. 2. Microscopic examination in Congo Red stain (×200)



Fig. 3. Microscopic examination in Congo Red stain under polarized light microscope (×200)

入院時より経口抗生物質を投与していたが、8月5日頃より排尿時痛、血尿が消失しはじめ、8月11日の尿検査では異常が認められなかった。8月13日に膀胱鏡を行ったところ粘膜全体が赤色調を帯びた以外著変は認められず、生検を行ったところ病理組織学的には粘膜下にびまん性にエオジン好性の無構造な物質がみられ、コンゴレッド染色を行うと赤紅色に染まり、膀胱アミロイドーシスの診断であった (Fig. 2, 3)。

8月20日頃より自覚症状は消失し、9月4日、再度

膀胱鏡を施行したところ、腫瘍、粘膜の発赤も消失した。

自覚症状が消失し、臨床経過が比較的良好なことから考え、外来にて経過観察することとし、9月20日退院となった。1989年3月13日現在外来観察中であるが、自覚的、他覚的に著変はない。

考 察

アミロイドーシスは線維構造を有する特異な蛋白であるアミロイド蛋白が全身の各種臓器に異常沈着する原因不明の代謝性疾患で、本邦では特定疾患として厚生省により研究班が設置されている。本邦ではこの研究班によりつぎの6型にアミロイドーシスが分類されている。(1) 原発性アミロイドーシス、(2) 骨髄腫に合併するアミロイドーシス、(3) 続発性アミロイドーシス、(4) 家族性アミロイドーシス、(5) 局所性アミロイドーシス、(6) 老人性アミロイドーシス。尿路生殖系における局所性アミロイドーシスは、腎盂、尿管、膀胱、前立腺、精囊、尿道、陰茎、睾丸などすべての部位に認められているが、報告例の半数以上は膀胱である。

原発性限局性膀胱アミロイドーシスは稀な疾患で、われわれが調べた限りでは本邦では現在まで自験例を含め22例を数えるにすぎない (Table 1)。

原発性限局性膀胱アミロイドーシスの患者の年齢は24~77歳で、男性14例、女性8例と男性の方がやや多い。平均年齢は男性53.4歳、女性57.4歳と女性の方が高齢である傾向がみられる。

ほとんどの症例は肉眼的血尿を、その多くが無痛性血尿を主訴としている。しかし膀胱タンポナーデをきたすようなものは3例¹⁻³⁾にすぎず、多量の血尿は続発性アミロイドーシスに多い⁴⁾。

膀胱アミロイドーシスは、X線学的には膀胱造影で悪性腫瘍により生ずるような陰影欠損を認めることがあり⁵⁾、尿管口周囲にアミロイドが沈着した場合は排泄性尿路造影で水腎水尿管を呈することもある^{2,5-7)}。またアミロイド沈着部位に石灰化を認めることもある⁸⁾。骨盤動脈造影に関しては、その所見は悪性腫瘍の場合とよく似ており鑑別は困難であるが、病変の広がりを知るうえで有益である⁹⁾。膀胱鏡所見は易出血性で不整な黄色の表面を有する固く境界明瞭な隆起性、広基性腫瘍で、浸潤性膀胱腫瘍に良く似ているため膀胱腫瘍との鑑別は困難である。また Caldamore¹⁰⁾は術前にアミロイドーシスと診断されたものは15%にすぎず、65%のものは膀胱腫瘍と診断されている。

Table 1. Primary localized amyloidosis of the urinary bladder in Japan

No.	報告者	年齢	性別	主 訴	治 療 法	報告年度・文献
1	伊 藤	43	女	膀胱炎症状	TUR	1975 日泌尿会誌 66: 712-713
2	高 木	43	男	肉眼的血尿	膀胱部分切除	1977 西日泌尿 39: 825-828
3	宍 戸	33	男	肉眼的血尿	膀胱部分切除	1979 日泌尿会誌 70: 432
4	中 嶋	65	男	肉眼的血尿	TUR	1980 Urology 15: 302-304
5	高 木	68	女	肉眼的血尿	TUR	1980 臨泌 34: 461-465
6	和志田	63	男	肉眼的血尿	TUR	1980 泌尿紀要 26: 1131-1137
7	河 東	59	男	肉眼的血尿	膀胱全摘	1981 日泌尿会誌 72: 387
8	河 東	60	男	肉眼的血尿	膀胱全摘	1981 日泌尿会誌 72: 387
9	森 田	42	女	肉眼的血尿	TUR	1981 西日泌尿 43: 323-327
10	瀧 原	24	男	肉眼的血尿	膀胱部分切除	1981 西日泌尿 43: 1219-1224
11	能 登	56	女	肉眼的血尿	TUR	1982 西日泌尿 44: 1447-1451
12	藤 広	25	男	肉眼的血尿	膀胱部分切除	1982 泌尿紀要 28: 1153-1159
13	福 田	74	男	肉眼的血尿	膀胱部分切除	1984 西日泌尿 46: 219
14	仲 間	77	男	肉眼的血尿	TUR	1984 日泌尿会誌 75: 1509
15	堺	53	男	肉眼的血尿	膀胱部分切除	1985 日泌尿会誌 76: 1280
16	寺 井	55	女	排尿時痛	TUR	1985 泌尿紀要 31: 2249-2254
17	横 山	61	男	肉眼的血尿	膀胱部分切除	1986 日泌尿会誌 77: 1902
18	小山内	59	女	肉眼的血尿	TUR	1986 泌尿紀要 32: 261-267
19	平 塚	63	女	肉眼的血尿	TUR	1986 西日泌尿 48: 1470-1471
20	谷 口	60	男	肉眼的血尿	TUR	1987 日泌尿会誌 78: 1664
21	長谷川	51	男	肉眼的血尿	TUR	1987 日泌尿会誌 78: 375
22	自験例	73	女	排尿時痛	保存的療法	1989

好発部位は Malek ら⁹⁾によると、右側壁にもっとも多く、前壁、三角部に少ないと述べているが、Caldamone ら¹⁰⁾の集計ではこれに反し、三角部、前壁にも多くみられ、ほぼ均一にみられると述べている。このことから好発部位といえるものはないと思われる。

診断は症状、発生部位、膀胱鏡の所見だけで確定することは難しく、組織生検、または手術時摘出標本に頼らなければならない。病理組織学的特徴として、アミロイドは HE 染色により無構造で均一に好エオジン性に染色され、コンゴレッド染色で赤紅色に染まり、これを偏光顕微鏡下に観察すると黄緑色の複屈折を示し、トルイジンブルー・クリスタルバイオレット・メチルバイオレット・ゲタニンバイオレットにてメタクロマジーを呈し、チオフラビン T 染色にて蛍光を発生し、電子顕微鏡下ではアミロイドフィブリルがみられ、Felt 構造を呈することがあげられる。局所性を診断するためには他臓器へのアミロイドの沈着の有無を確認しなければならないが、全身臓器の生検は事実上不可能であり、Malek ら⁹⁾は続発性アミロイドーシスの否定、Bence-Jones 蛋白陰性、血清蛋白分画が正常、直腸生検で異常を認めないことが確認されれば、それ以上の検索は必要ないと述べている。

Malek ら⁹⁾は腫瘍状のものは TUR にて、び慢性

浸潤性の所見がみられた症例では膀胱部分切除、または膀胱全摘術をすべきであると述べている。また Hofer ら⁹⁾のように余り著しい症状がなければ、保存的に経過観察をすればよいという意見もある。一般に、原発性限局性膀胱アミロイドーシスは長時間にわたり臨床的に良好の経過をとり、病変は限局性であることが多く、続発性アミロイドーシスのように大量に膀胱出血をきたすことは少ないので、また大量出血したとしても、ホルマリンの膀胱注入により出血をコントロールできる¹¹⁾ので、治療としては膀胱保存を第一にすべきであると思われる。しかし根治的に膀胱部分切除、または膀胱全摘術を施行した場合でも再発に関して術後長期間の経過観察が必要であると思われる。治療方針は厳密な臨床経過観察に基づいて決定されるべきである。

結 語

排尿時痛を主訴とした73歳女性の原発性限局性アミロイドーシスを保存的に治療し、経過は良好である。自験例は本邦第22例目である。

文 献

- 河東鈴春, 黒田昌男, 三木恒治, 清原久和, 宇佐美道之, 中村隆幸, 古武敏彦: 原発性膀胱アミロ

- イドーシスの2例. 日泌尿会誌 72: 387, 1981
- 2) Craig LG: Amyloid tumor of the bladder. J Urol 61: 365-370, 1949
 - 3) Tripathi VNP and Desautels RE: Primary amyloidosis of the urogenital system: a study of 16 cases and brief review. J Urol 102: 96-101, 1969
 - 4) Abramovici I, Chwatt S and Nussenson M: Massive hematuria and perforation in a case of amyloidosis of the literature. J Urol 118: 964-966, 1977
 - 5) Malek RS, Green LF and Farrow GM: Amyloidosis of the urinary bladder. Br J Urol 43: 189-200, 1971
 - 6) Chilimoniuk M: Pierwotna skrobiawia pecherza moczowego. Wiad Lek 31: 1475-1478, 1978
 - 7) Blath RA and Bucy JG: Localized primary amyloidosis of the bladder. Br J Urol 48: 219-220, 1976
 - 8) Kinzel RC, Harrison EG and Utz DC: Primary localized amyloidosis of the bladder. J Urol 85: 785-795, 1961
 - 9) Hofer PA, Winblad B, Anderson L, Schoneck J, Lingardh G and Hietala SO: Primary localized amyloidosis of the bladder. Scand J Urol Nephrol 8: 193-194, 1974
 - 10) Caldamore AA, Elbadawi A, Moshtagi A and Frank IN: Primary localized amyloidosis of urinary bladder. Urology 15: 174-181, 1980
 - 11) Goswami AK, Vaidyanathar S, Rao MS, Malik AK, Mathur RP and Sen TK: Primary localized amyloidosis of urinary bladder. J Postgraduate Med 30: 253-254, 1984

(Received on June 30, 1989)
(Accepted on August 10, 1989)