

## 既婚男性の肛門周囲にみられた尖形コンジローマの1例

日本赤十字社医療センター泌尿器科 (部長: 小島弘敬)

高井 計弘, 久米 春喜, 小島 弘敬

### A CASE OF CONDYLOMA ACCUMINATUM AROUND THE ANUS IN A MARRIED MAN

Kazuhiro Takai, Haruki Kume and Hiroyuki Kojima

From the Department of Urology, Japanese Red Cross Medical Center

A 34-year-old man was admitted to our hospital with warts around the anus persisting for the past four months as the chief complaint. There was no history of anal intercourse. All laboratory examinations of syphilis, hepatitis, chlamydia trachomatis, acquired immunodeficiency syndrome and other sexually transmitted diseases (STD) were negative. After application of amantadine, the warts disappeared completely in about two weeks. With diversification of sexual encounters, such a case of anal warts as a type of STD may increase in the domain of urology as well.

(Acta Urol. Jpn. 36: 631-633, 1990)

**Key words:** Perianal area, Condyloma accuminatum

#### 緒 言

尖形コンジローマは最近, 国内外でその発生数の増加が認められ, STD 研究会の全国調査では, 非淋菌性尿道炎および子宮頸管炎, 淋疾について症例数第3位という<sup>1)</sup>. その発生部位は男性では陰茎の冠状溝, 亀頭部, 包皮の内側などであり, 約10%前後に肛門部にもみられるというが, 皮膚科に比べ<sup>2)</sup>, 泌尿器科では実際に肛門部の尖形コンジローマを見る機会は少ないと思われる. 今回われわれは肛門周囲に尖形コンジローマを認めた既婚男性症例を経験したので, 報告する.

#### 症 例

患者: 34歳, 男性. 歯科医師

既往歴: 尿道炎の既往はなし. 小児期にアトピー性皮膚炎あり. 2年前陰茎に径2mm程度の疣贅をみたが, 自然消失した.

家族歴: 6年前に結婚. 4歳, 2歳の2児あり. 家族に疣贅を持つものはいない.

最近の婚外性経験: 1年前に韓国女性, 10カ月前に日本女性, 7カ月前にフィリピン女性. 男性経験は, 今まで1度もない.

現病歴: 1988年10月頃より肛門周囲の無痛性小腫瘍に気づくが放置していた. 次第にその数が増え, 排便

時などにその存在を自覚するようになってきたため, 1989年1月26日当科を受診した.

初診時現症: 胸腹部に理学的異常所見はなかった. 陰茎, 包皮内板, 外板, 外尿道口, 陰囊, 会陰部皮膚に異常所見は認めなかった. 肛門周囲に高さが約1cmの乳頭状, 鶏冠状, 集簇性の腫瘍を認めた (Fig. 1). 尖形コンジローマ様であったが, 鑑別診断のため, 一部を切除し顕微鏡的検索を行った. 直腸内には同様の病変は認めなかった.

初診時検査所見 血液血清検査: 梅毒反応, 緒方法(-), TPHA(-), HBs 抗原(-), HBs 抗体(+), 血清ウイルス検査: HSV 1 IgG (FA) 10×未満,

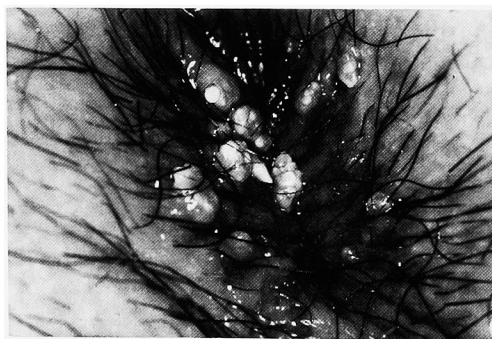


Fig. 1. Gross appearance of condyloma accuminatum around the anus. No lesions were found around the rectum.

HSV 1 IgM (FA) 10×未満, クラミジアトロコマ  
ティス IgG 抗体 40×未満, HIV (HTLV-3) 抗体  
(EIA 法) 陰性. 尿沈査: 蛋白 (-), 赤血球 (-),  
白血球 (-), 細菌 (-).

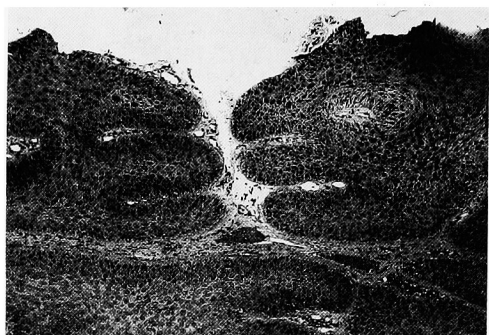

Fig. 2. Microscopic findings of the biopsied specimen (H.E staining; ×50)

病理所見: 高度の乳頭症 (papillomatosis), 表層部の錯角化 (parakeratosis), 棘細胞層の肥大 (acanthosis), 空胞化した細胞質 (koilocytosis) がみられ, condyloma accuminatum に一致する所見であった (Fig. 2). 悪性所見はみられなかった.

経過: 外来治療として, 塩酸アマンタジン 100 mg/日を2週間内服させたところ, 腫瘍は完全に消失した. ポドフィリンは使用しなかった. 5カ月経過後の現在再発はみられていない.

## 考 察

尖形コンジローマは, 尋常性, 足底, 青年性扁平疣贅などとともウイルス科に属するヒト乳頭腫ウイルス (human papilloma virus, HPV) によって生じる<sup>1,2)</sup>. HPV は培養不可能で, ウィルスを得ることはヒトの臨床材料以外にはできず, 血清学的診断も確立されていない<sup>3)</sup>. 最近 DNA hybridization 法により HPV に50種以上の型が存在することが判明し, HPV の型と各種病変との相関が知られた<sup>4)</sup>. 尖形コンジローマからは6型と11型とが主として見いだされる<sup>5)</sup>. また16型と18型の DNA が子宮癌組織から高率に検出され, HPV と発癌との関係が注目される<sup>6)</sup>. 岩沢らは6例の陰茎癌の組織から16型を検出している<sup>6)</sup>.

また最近ウイルスの増殖を要しない HPV の DNA の臨床材料からの検出も可能となった<sup>7)</sup>. これにより個々の症例の検討の他に, HPV の感染頻度, 感染個体での分布, 発病率, 発癌との関係などが明らかにされることが期待される.

尖形コンジローマは20歳から40歳の性活動の盛んな年代が大半であり<sup>1)</sup>, 皮膚と粘膜の移行部の浸潤した部位にでき, 男女の肛門周囲にも見られ, その割合は10%前後という<sup>1,2,8)</sup> (Table 1: 文献1)より引用). しかし, 女性では婦人科, 男性でも皮膚科, 外科 (肛門科) を受診することが多く, 泌尿器科医が見る肛門周囲の尖形コンジローマは, 意外に少ないのではないかとと思われる.

Table 1. Primary site of condyloma accuminatum (from the STD Study Society<sup>1)</sup>)

男 (284例)		女 (46例)	
部位	症例数 %	部位	症例数 %
亀頭			
亀頭冠部	198 69.7	会陰部	8 17.4
冠状溝		腫前庭	18 39.1
包皮小帯			
包皮内板	98 34.5	小陰唇	18 39.1
		クリトリス	
陰茎皮膚	64 22.5	大陰唇	7 15.2
陰囊皮膚	5 1.8	肛門周囲	6 13.0
肛門周囲	7 2.5	膣壁	13 28.3
外尿道口			
尿道	23 8.1	外尿道口	5 10.9

肛門部の尖形コンジローマの病因については, なお十分解明されていない. 外国では homosexuality との関係が強く示唆されている. 肛門部に尖形コンジローマの発生を認めた者の83%が homosexual か bisexual であったという<sup>4)</sup>.

本邦では, 肛門部尖形コンジローマと homosexuality との関係が明らかに証明されているものはない. 刺毛のような機械的刺激で発生したものもあり<sup>9)</sup>, ウィルスの存在する皮膚に外傷などの誘因が加わったための発症とも考えられる. 尖形コンジローマは生殖器, 肛門以外にも口唇, 臍などに発生した報告がある<sup>4)</sup>. 陰茎における尖形コンジローマの発生部位が外傷によりウィルスの侵入を受けやすい部位であることを考えると<sup>1)</sup>, 肛門部の尖形コンジローマの発生も, ウィルスによる汚染部と表皮粘膜移行部の外傷好発部位とが重なることによるとも考えられる.

しかし, 本邦でも性の多様化が見られる現在, 肛門周囲に尖形コンジローマがみられた場合は, 欧米の報告のごとく肛門性交の可能性も考え, ルーチンの尿道炎の検査以外に梅毒, 肝炎ウイルス, AIDS ウィルス, の血清抗体なども, 今後は十分検索する必要があると思われる.

本症例では, 他の STD の合併は認めず, 肝炎ウ

ウイルス, AIDS ウイルスともに陰性であった。また既婚者で2児があり, 問診でも妻以外の他の異性との接触はあったが, 男性経験は否定しており, 積極的にホモセクシュアルな関係を認める所見はなかった。感染源としては, 7カ月前のフィリピン女性も考えられるが, 確認はできなかった。

尖形コンジローマの治療については, 10~25%のポドフィリンの外用がすすめられているが, 肉眼的には治癒しても, 再発を繰り返す症例が多いという<sup>1)</sup>。肛門部の尖形コンジローマでは, なかには歯状線を越えて直腸におよぶものもあり, 治療に抵抗するものが多いという。塩酸アマンタジンは, パーキンソン症候群の治療薬として使用されているが, 本来抗ウイルス剤であり, 尖形コンジローマにも有効という報告がある<sup>10)</sup>。本症例では, 病変の一部を生検後, ポドフィリンを使わずに塩酸アマンタジン 100 mg/日を2週間投与したところ, 尖形コンジローマは, 完全消失した。尖形コンジローマの自然史では自然退縮例もあり<sup>9)</sup>, 塩酸アマンタジンの効用と直接結びつけられないうが, 2週間の短期に消失したことより, その可能性はあると思われた。

## 文 献

1) 鷲山和幸: STD としての外性器皮膚病変. 尖形

- コンジローマ. *Prog Med* 6: 1375-1382, 1986
- 2) 新村真人: 尖形コンジローマ. *皮膚科 Mook* 4: 186-195, 1986
- 3) 山村雄一, 久木田 淳, 佐野英春, 清寺 真: A 良性腫瘍の表皮性腫瘍および表皮増殖. *現在皮膚科学大系*, 第9巻. 上皮性腫瘍. p 15-25, 中山書店, 東京, 1980
- 4) Kirby P and Corey L: Genital human papilloma virus infections. *Infect Dis Clin North Am* 1: 123-143, 1987
- 5) Chung TY: Condylomata acuminata (genital warts). An epidemiologic view. *J Am Acad Dermatol* 16: 376-384, 1987
- 6) 岩沢晶彦, 熊本悦明: 尖形コンジローマ. *ME-DICO* 20: 8479-8482, 1989
- 7) 岩崎秀昭, 稲葉憲之, 白澤 浩, 深沢一雄, 武田敏, 高見澤裕吉, 清水文七, 河西十九三, 久保田浩一, 守谷和人, 計良恵治, 石川 明: Human papilloma virus に対する新しい簡易検出法の基礎的検討. *産婦人科の世界* 40: 841-846, 1988
- 8) Rosemberg SK: Subclinical papilloma virus infection of male genitalia. *Urology* 26: 554-557, 1985
- 9) 大原国章, 中西 浩: 尖形コンジローマ. *STD* 66: 3-4, 1985
- 10) Jung EG and Grafe A: Virustatische behandlung eruptiver Warzen. *Dtsch Med Wochenschr* 96: 1863-1866, 1971

(Received on August 8, 1989)  
(Accepted on September 9, 1989)