術前画像診断の有用であった精索脂肪肉腫

山口大学医学部泌尿器科学教室（主任：酒徳治三郎教授）
磯山理一郎，白瀧　敬，瀧原　博史，酒徳治三郎

UTILITY OF PRE-OPERATIVE IMAGING DIAGNOSIS IN SPERMATIC CORD LIPOSARCOMA

Riichiro Isoyama, Satoshi Shirataki, Hiroshi Takihara and Jisaburo Sakatoku
From the Department of Urology, Yamaguchi University School of Medicine

A case of spermatic cord liposarcoma was revealed by imaging diagnosis. The patient was a 59-year-old male, who consulted our clinic with the complaint of painless right scrotal swelling on June 30, 1989. One year earlier, he noticed this swelling, which was slow growing little by little. Palpation revealed a movable mass in right scrotum, 7×3×3 cm in size and separated from the right testis. Scintigraphy could not show RI accumulation and ultrasonography showed a capsulated homogeneous mass. Computed tomography (CT) and magnetic resonance imaging (MRI) showed capsulated fat-like almost homogeneous mass, which enclosed the right spermatic cord. This mass was suspected of spermatic cord lipoma or liposarcoma and was removed with radical orchiectomy. The weight of the mass was 246 g. This mass had a bunch of grape appearance and consisted of several masses of various sizes surrounding the spermatic cord, and could be separated from the right epididymis and testis. Histological examination revealed well differentiated liposarcoma and lipoma. Spermatic cord liposarcoma is very rare and this preoperative diagnosis is very difficult. Imaging diagnosis, such as CT, MRI may help our preoperative diagnosis.
(Acta Urol. Jpn. **36**: 721-724, 1990)

Key words: Spermatic cord liposarcoma, Imaging diagnosis, CT, MRI

緒　　言

脂肪肉腫は，脂肪組織の存在しうるところであれば，どこにでも発生するといわれ，本来，好発部位は，下肢47.8%，体幹17.3%，上肢13.0%などであるが，尿路生殖器系は4.4%とまれであり[1]，精索脂肪肉腫は精索に発生する腫瘍のなかでも2.8%ときわめてまれである[2]．最近われわれは，精索脂肪肉腫の症例を経験し，術前の画像診断でその診断を予測しえたので報告する．ちなみに，われわれの検索では自験例は本邦の精索脂肪肉腫としては20例目，陰嚢内脂肪肉腫としても32例目にあたる．

症　　例

患者：59歳，男性

主訴：右陰嚢内無痛性腫瘤

初診：1989年6月30日

家族歴：特記すべきことなし

既往歴：1955年肝炎，1956年痔切除術，1960年両側精管切除術，1974年クモ膜下出血，以後右不完全片麻痺および精神運動発作様癲癇をおこし，現在に至るまで抗痙攣剤（sodium valproate, phenytoin, mephobarbital, phenobarbital）の服用にて，良くコントロールされ，服用中は癲癇発作はおこしていない．1978年右鼠径ヘルニア根治術とともに偶然同部の拇指頭大の脂肪腫を摘出されている．

現病歴：約1年前より右陰嚢内の無痛性腫瘤に気づいていたが，特に症状もないため放置していた．しかし腫瘤は徐々に増大してきて違和感を感じるようになったため，近医を受診し当科を紹介された．

現症：体格栄養中等度，右不完全片麻痺はあるが補助器具なく歩行可能で，胸腹部理学所見では異常は認めない．局所所見では，右陰嚢内に大きさ7×3×3 cmの可動性腫瘤があり，皮膚とは癒着しておらず，弾性硬で表面不整，圧痛はなく，透光性はないが波動を認め，右睾丸は腫瘤と区別できたが，精索および副睾丸は不明であった．左の睾丸，副睾丸，精索は異常を認めなかった．

一般検査所見：血液生化学，末梢血，血清電解質に異常所見はなく CEA, CA 19-9, AFP, HCG も陰性であった．

画像診断：胸部X線写真，KUB, DIP に異常を認めない．陰嚢シンチでは RI の集積を認めない．超音波断層法では隔壁のある homogeneous highly echogenic mass を認め，computed tomography (CT) にて，精索血管の周囲に隔壁を有し，ほとんど homogeneous であるが，一部に heterogeneous な部分を有し，被包化された enhance されない low density area (LDA) を右陰嚢内に認め，睾丸とは区別される．この LDA は脂肪組織と同様の density を示した．また右鼠径部にも同様の被包化された LDA を認める (Fig. 1)．また，腹腔内および後腹膜腔内には腫瘤を認めず，リンパ節の腫大も認めなかった．magnetic resonance imaging (MRI) では，T1 weighted image (T1-WI) にて，この場合は，脂肪は high intensity に，水分の多いものは low intensity に描出されるが，冠状面にて精索血管および両側睾丸と陰茎は low intensity area として認め，精索血管周囲から右陰嚢内に，high intensity な homogeneous で内に隔壁か血管を認める腫瘤として描出された (Fig. 2)．横断面では，精索血管の周囲に high intensity な被包化された腫瘤を認め，ほとんど homogeneous だが，なかに隔壁か血管を認め，体幹近位では一部に heterogeneous な部分を認め，左睾丸は low intensity に描出されている (Fig. 3)．T2 weighted image (T2-WI) では，腫瘤，睾丸ともに high intensity に描出され，多くの情報は得られなかった．

手術所見：右鼠径部にヘルニア手術痕があるため，内鼠径輪直上の横切開にて精索に達し，精管および精索血管を結紮したのち，鼠径部から陰嚢にいたる縦切開により，腫瘤は比較的容易に摘出された．摘出標本重量は 246 g であった．

病理学的所見：肉眼的には，一見脂肪腫を思わせる境界鮮明な円形および卵円形の大小様々の腫瘤が，精索固有漿膜内に精索血管を囲むように多数認められ，ブドウの房状となっていた．組織学的には，断端に近い方は脂肪腫であったが，陰嚢内の腫瘤は全体として脂肪腫様であるが，lipoblast が散在しており，分化型脂肪肉腫 (well differentiated liposarcoma) で (Fig. 4)，一部に atypical cell を含んだ結合組織が混在しており，分化型のなかでも硬化型 (sclerosing pattern) を示している部分もあった (Fig. 5)．

術後経過は良好で，現在外来にて経過観察中であるが，現在までに再発および転移は認めていない．

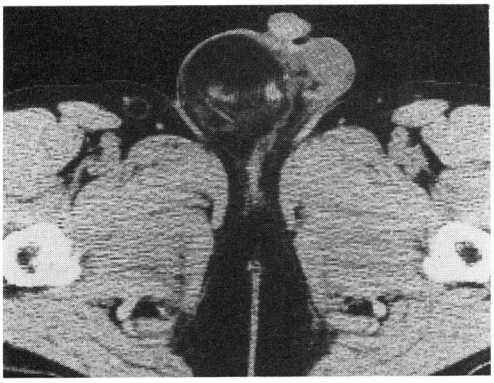

Fig. 1. Enhanced CT demonstrated the existence of capsulated homogeneous areas at the right groin and scrotum.

Fig. 2. MRI : T1-WI showed homogeneous high intensity area in the coronal plane.

Fig. 3. MRI: T1-WI showed capsulated homogeneous high intensity area in the transverse plane.

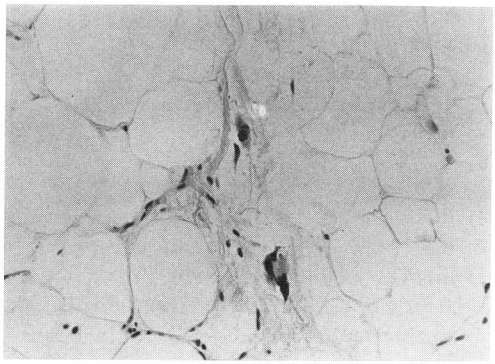

Fig. 4. Photomicrograph of specimen showed lipoma-like well differentiated liposarcoma with lipoblasts.

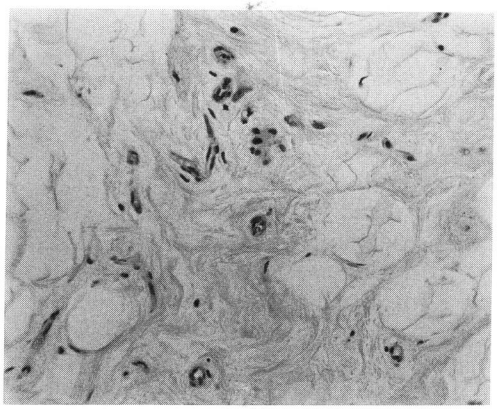

Fig. 5. Photomicrograph of specimen showed sclerosing pattern of well differentiated liposarcoma with atypical cells in connective tissue.

考　　察

陰嚢内に発生する睾丸腫瘍以外の腫瘍は少く，そのなかでは精索腫瘍が多い[3]が，精索腫瘍のうち48～60％は悪性であり[2,4,5]，精索の悪性腫瘍のなかでは脂肪肉腫は5.7～10.7％[4,5]とさらにまれである．精索脂肪肉腫は精索脂肪腫に準じて[2]外鼠径輪と副睾丸との間の脂肪組織に発生し精索固有漿膜内にあり，睾丸，副睾丸，肉様膜とは別個であり，精索と連続していれば精索原発と診断してよいと考えるが，大きくなったり，癒着の強いものでは発生母地の確認が困難な場合もある[6]．文献的に確認しえた精索脂肪肉腫15例に自験例を加えた年齢分布は38～88歳で平均62.2歳であるが陰嚢内脂肪肉腫では本邦でも10歳の小児例も1例報告があり[7]，注意を要する．

脂肪肉腫の組織分類は，1）well differentiated type（分化型），2）myxoid type（粘液型），3）round cell type（円形細胞型），4）pleomorphic type（多形型）に分けるのが一般的である[8]．分化型と粘液型は悪性度が低く，円形細胞型と多形型は悪性度が高いとされ，5年生存率は，後腹膜腔および下肢においては，分化型85％，粘液型77％，円形細胞型18％，多形型21％であり，本邦の精索脂肪肉腫では，分化型11例，粘液型3例，不明2例であり，リンパ節転移を認めた例はなく，局所再発も1例のみで，本症による死亡の報告もなく[3]，予後は比較的良好である．

しかし，本症が陰嚢内に発生することから睾丸腫瘍およびほかの悪性腫瘍との鑑別は重要である．従来，理学的所見と手術により手術後に診断されていたが，自験例では手術前に CT および MRI などによって腫瘤の性質はほとんど脂肪と同質のものであり，精索の周囲に被包化されて存在し，睾丸とは別個のものであることが確認され，精索脂肪腫あるいは分化型脂肪肉腫を強く疑う所見が得られた．

画像診断においては，CT では De Santos ら[9]は，density が－40 EMI units 以下であれば，明らかに脂肪よりなり，均質なほど悪性度は低く，粘液型では非常に低い LDA となり，未分化型は脂肪成分に乏しく，脂肪より高い density を示すとし，Waligore ら[10]も同様に，腫瘍の density は病理所見とよく相関し，分化型では脂肪成分が多く，粘液型では水より大きく筋肉より小さい density を示し cyst に似ており，多形型では比較的高い軟部組織の density を示すとしている．MRI では T1-WI で high intensity area を示し，脂肪と同じ intensity を示す[11,12]．T2-WI でも同様で[12]，short T1-inversion recovery image では low intensity area を示し，内部の索状物も確認できた[12]としている．脂肪肉腫の組織型別の鑑別診断および分化型と脂肪腫との鑑別診断は MRI に対する経験がまだ浅く，本症の例数が少いために検討の余地が残されているが，予測は可能と思われる．MRI の特徴は1）放射線被爆がなく無侵襲である．2）患者の体位を変換することなく各種断層面（横断面，矢状面，冠状面）が自由に選択できる．3）軟部組織のコントラスト分解能が高く，造影剤を使用しなくとも血管が明瞭に描出される．4）X線，CT と異なり，周囲の骨や空気による偽像が少い[13,14]という利点がある．一方，撮影時間が長くなると呼吸性移動の影響を受けるが，脂肪は比較的短時間で撮影できる T1-WI でよく描出され[12]，また陰嚢部はその影響を受けないので，肉腫の発生母地およびほかの腫瘍との質的鑑別において非常に有効であった．解剖学的診断においても，周囲との癒着の

有無など手術前に得られる情報は多い．脂肪肉腫に対するMRIの報告は少く[11-13]，精索脂肪肉腫においてはほかに例をみないが，CTを凌賀するものと思われる．なお，今回の自験例のMRIの撮影は東芝MRT-50Aにて SE (spin echo) 法で，T1-WIはTr（繰り返し時間）=500 msec，Te（エコー時間）=30 msecで，T2-WIはTr=2,000 msec，Te=80 msecで行った．この条件がbest conditionとはいいきれないが，十分診断にたえうるものと考え，今後の参考としたい．

精索脂肪肉腫の治療は，第1に手術療法であり，高位除睾術と腫瘍の周囲組織を広範囲に含めた摘除が必要とされている[15]．なぜなら，不完全に摘出されると局所再発の原因となるからである．補助化学療法に関しては，円形細胞型，多形型の場合で腫瘍が5 cmをこえる場合は用いた方がよく，分化型，粘液型では局所の管理で十分とされている[3,16]．放射線治療に関しては粘液型の一部に有効で，非粘液型には無効とされている[9,17]．本邦の精索脂肪肉腫は悪性度が低い分化型，粘液型のみで，局所再発も1例のみで転移も認めていない[3]ため，比較的予後良好な腫瘍である．したがって治療は，高位除睾術で十分とする意見が多い[18,19]が，局所の再発および転移に対しては，最近では画像診断法も進歩しており，十分な経過観察が必要と考える．

なお，自験例においては，11年前に脂肪腫の既往歴があるが，その詳細および組織は確認できなかった．また星野ら[3]の例と同じく自験例も脂肪腫と脂肪肉腫が混在していたが，脂肪腫が脂肪肉腫に成熟することは考えにくく[6]，その報告は少ない[17]．脂肪腫が悪性化したという報告の多くは脂肪肉腫内に同時にみられるlipoma-likeな部分を誤って診断したものと考えられている[6,17]．自験例の11年前の脂肪腫は分化型脂肪肉腫であった可能性は否定できない．

結　　語

精索脂肪肉腫というまれな疾患を経験し，その術前診断にCT, MRIなどの画像診断が非常に有効であったので，若干の考察を加えて報告した．

文　　献

1) Hare HF and Cerny MJ Jr: Soft tissue sarcoma, a review of 200 cases. Cancer **16**: 1332-1337, 1963
2) 廣野晴彦，川井　博，淡輪邦夫：精索脂肪腫一文献的考察を中心に一．臨泌 **27**: 585-594, 1973
3) 星野孝夫，矢島通孝，岩崎　晧，広川　信，松下和彦：精索脂肪肉腫の1例．泌尿紀要 **33**: 1296-1299, 1987
4) Bissada NK, Finkbeiner AE and Redman JF: Paratesticular sarcomas: review of management. J Urol **116**: 198-200, 1976
5) 小浜吉照，白神健志：精索脂肪肉腫の1例．西日泌尿 **48**: 517-520, 1986
6) 佐々木忠正，増田富士男，小路　良：陰嚢内脂肪肉腫の1例．泌尿紀要 **23**: 381-386, 1977
7) 西野昭夫，川口光平，石川義磨：小児にみられた陰嚢内脂肪肉腫の1例．臨泌 **40**: 593-595, 1986
8) Enzinger FM and Winslow DJ: Liposarcoma, a study of 103 cases. Virchows Arch Path Anat **335**: 367-388, 1962
9) De Santos LA, Ginaldi S and Wallace S: Computed tomography in liposarcoma. Cancer **47**: 46-54, 1981
10) Waligore MP, Stephens DH, Soule EH and McLeod RA: Lipomatous tumors of the abdominal cavity: CT appearance and pathologic correlation. AJR **137**: 539-545, 1981
11) Jakobiec FA, Rini F, Char D, Orcutt J, Rootman J, Baylis H and Flanagan J: Primary liposarcoma of the orbit. Problems in the diagnosis and management of five cases. Ophthalmology **96**: 180-191, 1989
12) 大藪裕司，鮫島　博，中山　実，中村芳文，野田進士，江藤耕作：後腹膜脂肪肉腫の1例．泌尿紀要 **35**: 307-313, 1989
13) Hudson TM, Hamlin DJ, Enneking WF and Pettersson H: Magnetic resonance imaging of bone and soft tissue tumors: early experience in 31 patients compared with computed tomography. Skeletal Radiol **13**: 134-146, 1985
14) 大沼直躬，高橋英世，真家雅彦，江東孝夫，田辺政裕，栗山　裕：小児固型腫瘍の診断と治療，縦隔腫瘍一診断におけるMRIの応用一．小児内科 **18**: 395-401, 1986
15) 石田　章，竹内秀雄，友吉唯夫：巨大精索脂肪肉腫の1例．泌尿紀要 **31**: 1059-1064, 1985
16) 福間久俊，別府保男，西川耕平：悪性軟部腫瘍の補助化学療法．癌と化療 **11**: 1729-1735, 1984
17) Enterline HT, Culberson JD, Rochlin DB and Brady LW: Liposarcoma, a clinical and pathological study of 53 cases. Cancer **13**: 932-950, 1960
18) Mackenzie I and Roberts GH: Liposarcoma of paratesticular origin: a case report. Br J Urol **46**: 467-470, 1974
19) Vorstman B, Block NL and Politano VA: The management of spermatic cord liposarcomas. J Urol **131**: 66-69, 1984

(Received on September 21, 1989
Accepted on November 7, 1989)