膀胱原発悪性リンパ腫の1例

国立金沢病院泌尿器科（医長：勝見哲郎）
村山 和夫，勝見 哲郎
国立金沢病院研究検査科
渡辺騏七郎，小西 奎子

PRIMARY MALIGNANT LYMPHOMA OF THE URINARY BLADDER: REPORT OF A CASE

Kazuo Murayama and Tetsuo Katsumi
From the Department of Urology, Kanazawa National Hospital
Kishichiro Watanabe and Keiko Konishi
From the Department of Clinical Pathology, Kanazawa National Hospital

A case of primary malignant lymphoma of the bladder is presented. A 42-year-old woman was admitted to our clinic with the chief complaint of asymptomatic hematuria. Examination of cystoscopy, IVP, ultrasonography and CT scan suggested a non-epithelial tumor of the bladder, which was reported as malignant lymphoma, non-Hodgkin, by findings of transurethral biopsy. Subsequent systemic CT scan, Ga-scintigraphy and bone marrow puncture revealed no abnormalities. Therefore, this case was thought to be primary malignant lymphoma of the bladder.

Partial cystectomy with pelvic lymph node resection was carried out. The tumor, 2×1 cm in diameter, invaded into the middle portion of muscularis. Histological diagnosis of the tumor was follicular lymphoma, medium-sized cell type according to LSG classification, and immunohistological findings also showed B-cell lymphoma. Resected lymph nodes had no signs of neoplasms. Postoperative adjuvant chemotherapy consisting of vincristine, cyclophosphamide and prednisolone was performed.

She has been doing well without any clinical evidence of recurrence for 16 months after the operation.

(Acta Urol. Jpn. **36**: 697-700, 1990)

Key words: Malignant lymphoma, Urinary bladder

緒　　言

悪性リンパ腫はリンパ組織から発生する悪性腫瘍であり，ホジキンリンパ腫および非ホジキンリンパ腫に大別される．前者の大多数はリンパ節に初発するが，後者はリンパ節のほかに Waldyer 輪，胃，腸，皮膚，骨，精巣などあらゆる部位，臓器にも発生する．しかし膀胱に初発することは稀であり，Freeman ら[1]によれば節外性リンパ腫1467例中2例のみである．一方続発性に発生する頻度は比較的高く，悪性リンパ腫の10数％とされている[2]．最近われわれは膀胱原発悪性リンパ腫の1例を経験したので，若干の文献的考察を加えて報告する．

症　　例

患者：42歳，主婦

初診：1988年3月10日

主訴：血尿

既往歴：虫垂切除

家族歴：特記すべきことなし

現病歴：初診3日前から無症候性血尿を認める，発熱，全身倦怠感，膀胱炎の既往を認めない．

現症：表在性リンパ節，肝，脾を触知せず，右下腹部に手術瘢痕を認める．

膀胱鏡所見：左後側壁クルミ大で半球状に突出する非乳頭状のほぼ正常粘膜に被われた腫瘍を認めた．

IVP 所見：右不完全重複腎盂尿管を認める以外上

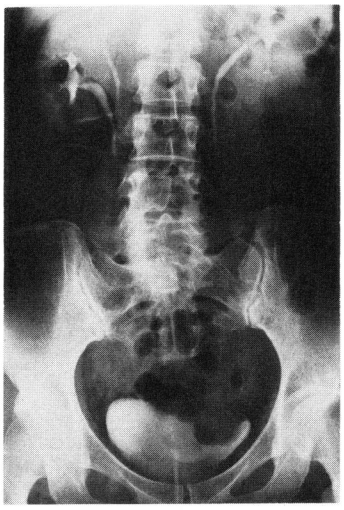

Fig. 1. Excretory urogram showing a filling defect of the left upper portion of the bladder

部尿路は正常，膀胱像で左頂部に辺縁平滑，半球状の充満欠損像を認める（Fig. 1）.

CT 所見：膀胱内腔に突出する腫瘍であり，壁外浸潤および骨盤内リンパ節腫大は認めない．粘膜下腫瘍か否かの判定は不能.

経尿道的超音波所見：膀胱内に突出する腫瘍を認め筋層にまで浸潤している所見であった.

臨床検査所見：尿所見；蛋白（＋），糖（－），沈渣 RBC 多数/hpf，WBC 5/hpf，尿細菌培養（－），尿細胞診 class I，血液所見；RBC 401×10^4/mm^3，Hb 11.6 g/dl，Ht 35.7％，Plt 30.5×10^4 mm^3，WBC 6,300/mm^3（N-Seg 79％，N-Band 2％，Lym 12％，Mono 5％，Eosin 0％，Baso 2％），Fibrinogen 256.7 mg/dl，LDH 323 LU/l，TP 8.1 g/dl（Alb 62.2％，α_1 2.5％，α_2 8.2％，β 8.5％，γ 18.6％，A/G 1.65），肝機能，電解質；正常範囲，CRP（－），血沈1時間値 22 mm，2時間値 49 mm．以上血沈の軽度亢進と γ-globulin の軽度増加を認める.

以上の所見から膀胱非上皮性腫瘍と診断し経尿道的生検施行（1989年3月14日）．病理組織学的診断では悪性リンパ腫（非ホジキン，濾胞性）であった．その後の CT 検査再検，Ga シンチグラフィー，耳鼻科的理学所見および骨髄穿刺などの検査結果，他に悪性リンパ腫は認められず，膀胱原発と診断した．1988年3月23日膀胱部分切除術および骨盤内リンパ節廓清術を施行した.

病理組織診断（Fig. 2, 3）：腫瘍は 2×1 cm 大の扁平隆起を呈する灰白色髄様のもので，非ホジキンリンパ腫，濾胞性，中細胞型であった（LSG 分類）．腫瘍は筋層中程まで浸潤し，廓清リンパ節には病変を認めなかった．酵素抗体法では腫瘍細胞はB細胞性であることが確認された．相互生物医学研究所に依頼測定した細胞構成ではB細胞83.3％，T細胞12.1％，ダブルマーカー細胞3.3％，Null 細胞1.3％であった.

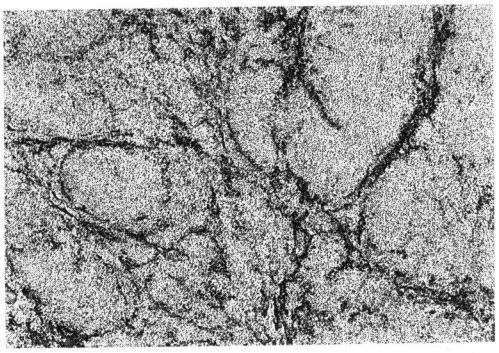

Fig. 2. Light microgram of the tumor showing follicular lymphoma

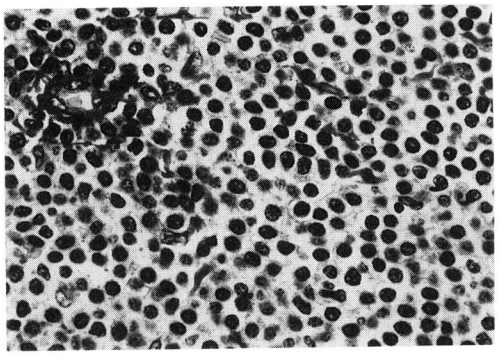

Fig. 3. Light microgram of the tumor showing medium-sized cell type (LSG classification)

免疫電気泳動検査：腫瘍細胞培養上清（5日間培養）と術前の血清で行った．その結果，腫瘍細胞は IgG を産生し，血清中にも同 type の M-protein が存在することが確認できた.

術後経過：術後3週目から CVP（cyclophosphamide, vincristine, prednisolone）療法を3クール施行，術後16カ月現在再発，転移は認めていない.

考　　察

膀胱原発の悪性リンパ腫は国外においては1881年 Eve の報告が第1例目とされ，1960年 Bhansali ら[3]は自験8例と文献23例を集計し，Wang ら[4]によれば1968年までに39例が報告されている．1970年以後には13例の報告例を集計できた．本邦では中川

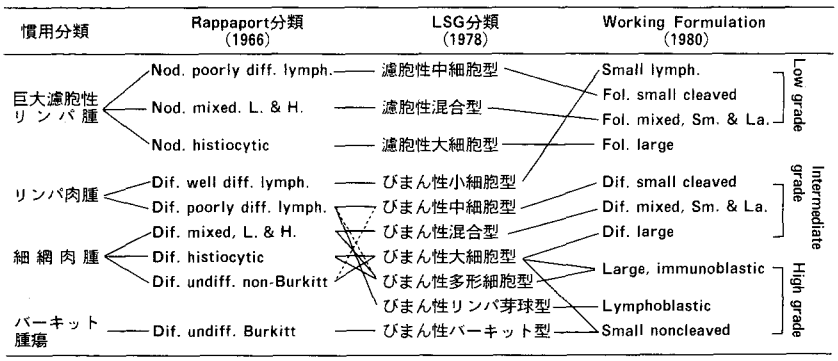

Dif. diffuse, diff. differentiated, Fol. follicular, H. histiocytic, L or lymph. : lymphocytic, Nod. nodular, Sm. & La. small and large cell, undiff. undifferentiated.　(安部英ほか　血液学，丸善，東京，1985 より引用)

Fig. 4.　非ホジキンリンパ腫の病理組織分類の対比

ら[5]の11例目以後6例の報告を集計できた．年齢分布では中高年層に好発し[3]，男女比では国外においては女性に多いとされている（Bhansali ら[3]；12例：19例，Santino ら[6]；1：2.7），しかし1970年以後の13例では男性6例，女性7例であった．自験例を含めた本邦報告18例では男性10例，女性8例であった．主症状は血尿であり，尿路感染の合併は約50％である[6]．膀胱における発生部位は三角部，底部で多く，ついで側壁である[5,6]．膀胱腫瘍の質的診断は生検によらねばならないが，Mincione[7]は尿細胞診にて疑診を得ている．腫瘍マーカーとして特異的なものはないが，フェリチンが有用であるとの報告がある[8]．本症例のごとく腫瘍が IgG を産生するものであれば，免疫電気泳動法が参考となるかもしれない．

本症の病理組織分類は Fig. 4 に示すごとく従来はリンパ肉腫，細網肉腫，巨大濾胞性リンパ腫およびホジキンリンパ腫に分類されていた．その後ホジキンリンパ腫以外が非ホジキンリンパ腫と総称され，Rappaport の細分類が広く利用されてきた．近年 National Cancer Insitute の Working Formulation（WF）の分類が国際的に利用され，本邦にては Lymphoma Study Group（LSG）分類が使用されている．本邦報告例では1979年以前の9症例ではリンパ肉腫1例，細網肉腫8例であり，1980年以後8症例では LSG 分類で濾胞性中細胞型3例，びまん性が5例で内訳は小細胞型1例，中細胞型2例，混合型1例，多形細胞型1例であった．

悪性リンパ腫の治療方法および予後に関しては組織分類および病期分類によって計画あるいは予測されるべきものであるが，膀胱原発性のものに関しては経験する症例数が少ないことから一定の治療方針あるいは予後に関する正確な報告はない．文献的には以下のように報告されている．Bhanali ら[3]は多数例の検討から，本症は長期間膀胱局所にとどまり，転移は遅れておこり，予後良好としている．Parton[9]によれば，積極的治療を受けた19例中本症で死亡したものは1例のみである．Aigen ら[10]は無治療で3年間経過した症例の経験から，自然史はごく良好であると述べている．Siegelbaum ら[11]は27例の病理組織像を WF 分類で検討し，low grade が16例，intermediate grade が9例，high grade が2例であり本症による死亡例は intermediate grade の1例と high grade の1例であると述べている．1970年以後の予後の明らかな国内外17例の検討では本症による死亡例は2例のみであり，1例は広範な転移症例，1例は前立腺にも病変を含んだ症例であった．残りの15例中リンパ節転移の明らかな症例は2例のみであり，多くは膀胱限局性のものと考えられた．

治療方法に関して従来は手術療法（Op）＋放射線療法（Ra）が主流であり，近年化学療法（Ch）が導入されている．1970年以後の症例の検討では Op＋Ra；11例，Op＋Ch；4例，Ch 単独；4例，Op 単独；3例，Ch＋Ra；1例，Op＋Ch＋Ra；1例であった．手術療法の内訳は膀胱全摘3例，部分切除9例，TUR 7例であった．手術療法以外の単独療法と予後との関連について，放射線療法のみで長期生存例が報告されており[3,4]，最近の化学療法のみの4症例では14カ月，24カ月，32カ月間再発を認めていない3症例と広範転移を伴なった1死亡例であった．胃悪性リンパ腫に関しては以下のように述べられている[12]．1）リンパ節転移の認められないものは術後化学療法の必要もなく，胃切除のみで治癒が期待される．2）胃周囲リンパ節のみに転移を認めるものは術後早期より多剤併用化学療法を開始することにより長期生存のみならず治

癒が期待できる．3）近接臓器浸潤あるいは遠隔転移を認める症例の予後は不良である．

前術したように膀胱原発の悪性リンパ腫の多くは膀胱局所に限局するものであり，このような症例では外科的に完全に切除されていれば予後の良いものと考えられる．しかし組織分類上 high grade な症例，TUR で切除が不確実な症例，局所リンパ節転移を認める症例には術後化学療法あるいは放射線療法の補助療法が必要であると考えられる．しかし放射線療法のみでの長期生存例や観察期間が短いが化学療法で再発のない症例もあり，このような治療方法をどのように位置づけるかが今後の問題点であろう．

文　献

1) Freeman C, Berg J and Cutler SJ: Occurrence and prognosis of extragonadal lymphoma. Cancer **29**: 252-260, 1972
2) Sufrin G, Keoch B, Moore RH and Murphy GP: Secondary involvement of the bladder in malignant lymphoma. J Urol **118**: 251-260, 1977
3) Bhansali SK and Cameron KM: Primary malignant lymphoma of the bladder. Br J Urol **32**: 440-454, 1960
4) Wang CC, Scully RE and Leadbetter WF: Primary malignant lymphoma of the bladder. Cancer **24**: 772-776, 1969
5) 中川修一，中尾昌宏，渡辺康介，三品輝男：原発性膀胱悪性リンパ腫の1例．泌尿紀要 **29**: 1097-1105, 1983
6) Santino AM, Shumaker EJ and Garces J: Primary malignant lymphoma of the bladder. J Urol **103**: 310-313, 1970
7) Mincione GP: Primary malignant lymphoma of the urinary bladder with a positive cytologic report. Acta Cytologica **26**: 69-72, 1982
8) 三橋紀夫，新部英雄：悪性腫瘍患者の腫瘍マーカーの検討．映像情報 **17**: 759-775, 1985
9) Parton I: Primary lymphosarcoma of the bladder. Br J Urol **34**: 221-223, 1962
10) Aigen AB and Phillips M: Primary malignant lymphoma of urinary bladder. Urology **28**: 235-237, 1986
11) Siegelbaum MH Edmonds P and Seidom: Use of immunohistochemistry for identification of primary lymphoma of the bladder. J Urol **136**: 1074-1076, 1986
12) 竹中武昭，近田千尋，坂野輝夫，下山正徳，北原武志，湊　啓輔，北岡久三，広田映五，坂橋正幸：胃原発悪性リンパ腫の治療．J Jpn Soc Cancer Ther **16**: 1310-1316, 1981

(Received on September 7, 1989
Accepted on October 20, 1989)