同時発生の尿路重複癌（膀胱癌／腎細胞癌）の1例

三重大学医学部泌尿器科教室（主任：川村寿一教授）
中野 清一，鈴木 泉，金原 弘幸，前田 吉民
柳川 真，田島 和洋，栃木 宏水，川村 寿一
上野市民病院泌尿器科
朴木 繁博
山本総合病院泌尿器科
山本 逸夫

A CASE OF DOUBLE CANCER: RENAL CELL CARCINOMA AND TRANSITIONAL CELL CARCINOMA OF URINARY BLADDER

Seiichi Nakano, Sen Suzuki, Hiroyuki Kinbara,
Yoshitami Maeda, Makoto Yanagawa, Kazuhiro Tajima
Hiromi Tochigi and Juichi Kawamura
From the Department of Urology, Faculty of Medicine, Mie University
Shigehiro Hounoki
From the Department of Urology, Ueno City Hospital
Itsuo Yamamoto
From the Department of Urology, Yamamoto Hospital

This is a case report on a patient with double cancer of kidney and urinary bladder. The patient was a 65-year-old female, and she was admitted with the chief complaint of gross hematuria and right flank pain. After careful examinations, she was diagnosed with right nonfunctioning kidney caused by invasive bladder cancer. Computerized tomography incidentally revealed a mass in the upper pole of the left kidney. Selective left renal arteriography showed stretched arteries and irregularity and tortuosity of the smaller vessels. She was diagnosed with double cancer of bladder and left kidney. Owing to the damage of the right renal function, left partial nephrectomy, total cystectomy, right nephroureterectomy and left ureterocutaneostomy were performed. According to DMSA scintigraphy measured 15 days later, the uptake value of the left kidney was 13.25%, compared to the preoperative value of 25.62%. To date, this case is 36th reported case in Japan.

(Acta Urol. Jpn. **36**: 831-835, 1990)

Key words: Double cancer, Urinary bladder tumor, Renal tumor

緒言

一般に，重複癌は決して稀ではないが，腎細胞癌と膀胱癌という同一尿路内の重複癌は稀であり，現在までに35例報告されている．最近われわれは，浸潤性膀胱腫瘍による右無機能腎の検索中に左腎腫瘍のみつかった症例を経験したので，若干の文献的考察を加えて報告したい．

症例

患者は65歳，女性．主訴は肉眼的血尿および右側腹部痛である．既往歴では50歳時に子宮癌で子宮摘除術を受けたが詳細は不明である．現病歴では1987年10月頃より右側腹部痛を自覚し，同年12月には肉眼的血尿を認めたため，近医受診し，IVP にて右無機能腎を指摘され，精査のために某病院泌尿器科に入院した．

膀胱鏡検査，生検など精査の結果 TCC grade III の浸潤性膀胱腫瘍と診断され，M-VAC 療法を1コース施行されたが，膀胱鏡所見で腫瘍の縮小は認められず，当科を紹介され入院となった．

入院時現症：身長 149.5 cm，体重 50.5 kg で胸腹部の理学所見に異常はなく，表在リンパ節の腫脹も触知しなかった．

入院時検査成績：WBC 3590/mm³, RBC 395×10⁴/mm³, Hb 11.8 g/dl, Ht 35.2%, TP 6.7 g/dl, Alb 3.9 g/dl, T.Bil 0.8 mg/dl, T.chol 203 mg/dl, GOT 40 IU, GPT 37 IU, LDH 212 IU, BUN 22 mg/dl, Cr 1.2 mg/dl, Uricacid 6.1 mg/dl, Na 139 mEq/l, K 3.9 mEq/l, Cl 104 mEq/l, Ca 9.1 mg/dl, Ccr 55.5 ml/min, ESR 60 mm (1hour), 118 mm (2hour), 尿検査，黄色清，pH6，蛋白(+)，糖(−)，RBC 10～20/hpf, WBC 2～3/hpf, 細菌(−)尿細胞診class 2～3.

M-VAC 療法施行前の某病院での DIP (Fig. 1)

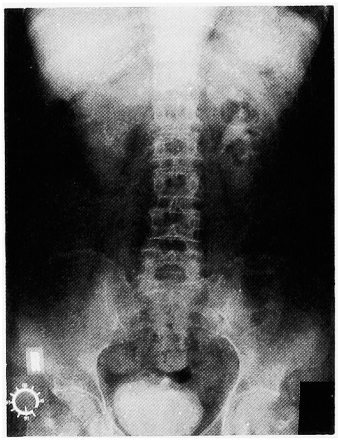

Fig. 1. DIP shows the right non-visualizing kidney. (Before treatment)

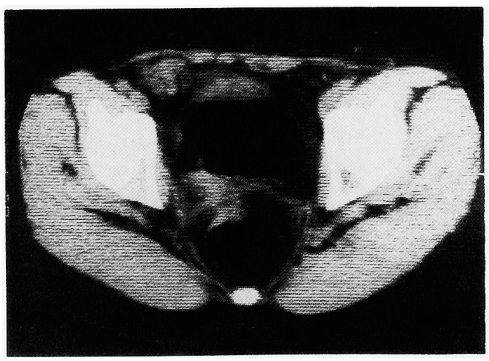

Fig. 2. Pelvic CT before treatment

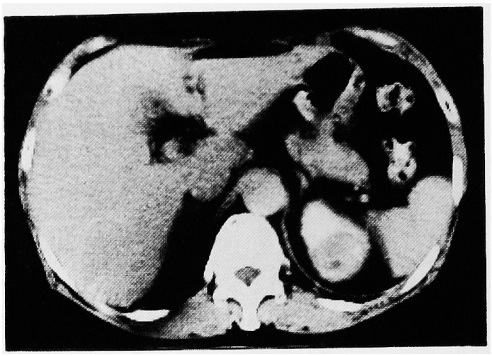

Fig. 3. The left renal tumor was incidentally found on the abdominal CT.

では左側上部尿路に異常所見はない．右側では右腎の nephrogram は不鮮明で，腎盂・腎杯像に関する所見はまったく得られなかった．逆行性腎盂造影を試みたが右尿管口は腫瘍のため確認できずカテーテル挿入は不可能であった．

某病院での腹部および骨盤部 CT (Fig. 2) では，右水腎および水尿管と，膀胱後壁では腫瘍基底部で膀胱壁が肥厚し，周囲脂肪織との境界が不鮮明であったが，転移を思わせるリンパ節の腫脹は認めなかった．

転院後，右腎瘻造設を行ったが，右腎のクレアチニン・クレアランスは 1 ml/min 前後であり，手術直前まで改善しなかった．同時に行った順行性腎盂造影では壁内尿管部付近に狭窄を認めたほかは腎盂尿管に陰影欠損，壁不整等の異常所見は認めなかった．以上より TCC, GIII, clinical stage T3bN0M0 と診断し，3月1日 balloon occuluded arterial infusion (以下 BOAI) を行い左右ともにアドリアシン 25 mg, シスプラチン 50 mg を動脈内に投与した．BOAI 後の膀胱鏡所見では右尿管口付近の腫瘍は消失しており，膀胱後壁に多数のビロード状の小隆起を認めるのみであったが，この部位の生検では TCC grade III との結果を得た．

BOAI 後18日目の骨盤部 CT で，明らかな腫瘍陰影は消失し，骨盤部 CT と同時に行った腹部 CT (Fig. 3) では左腎上極に径 3×3 cm の low density area が見られこれによる腎輪郭の変形が見られた．右腎腫瘍が疑われ，鑑別診断のため腎動脈造影を施行すると，この部位は hypervascular であり，pooling も認めた (Fig. 4)．CT 所見を考え併せて T2 N0M0 の腎細胞癌と診断した．

手術適応上腎機能を知る必要があったため DMSA シンチグラフィー (Fig. 5a) を行った．取り込みは左25.62%，右2.13%であり，右腎はほぼ無機能と考

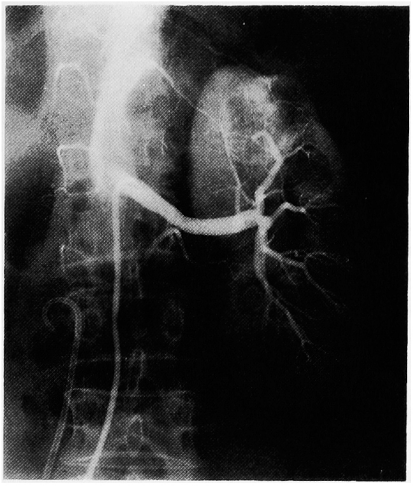

Fig. 4. The left selective renal arteriogram revealed a hypervascular tumor with pooling in the upper lateral area of the left kidney.

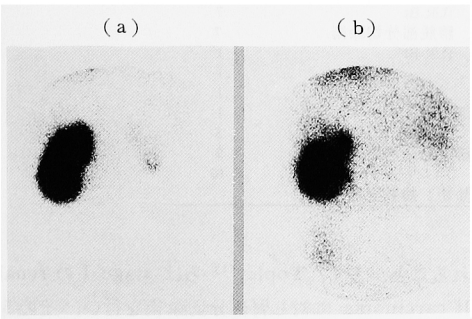

Fig. 5. Tc-DMSA renal scincigram before (a) and after (b) partial nephrectomy.

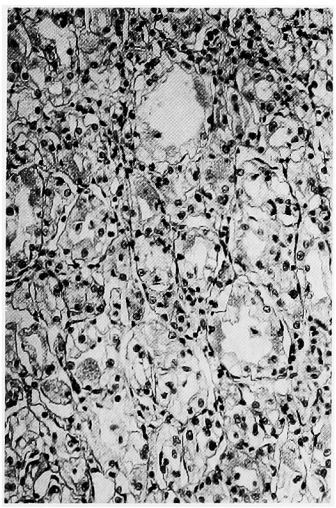

Fig. 6. Microscopic finding of the left renal tumor (H.E. ×400)

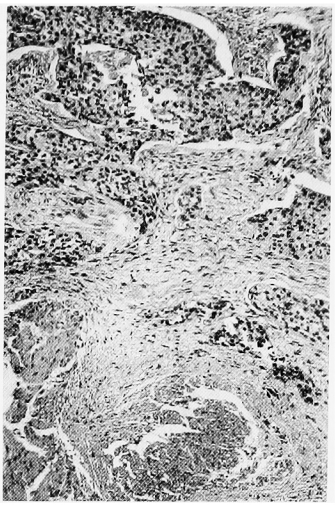

Fig. 7. Microscopic finding of the bladder tumor (H.E. ×100)

えられた．また左腎では上極に取り込みの低下を認めた．

以上より膀胱腫瘍は TCC grade III であり，CT 上 T3a 以下で画像診断上 N0, M0 であり，膀胱腫瘍に伴う右無機能腎と診断した．一方左腎腫瘍は T2N0M0 の腎細胞癌と診断し，4月7日膀胱尿道全摘術，右腎尿管全摘術，左腎部分切除術および左尿管皮膚瘻造設術を行った．

手術所見では腫瘍は左腎上極に限局しており左腎の変形はなく，周囲組織との癒着も認めなかった．右腎尿管全摘術では，尿管と内腸骨動脈との癒着を認めるのみであった．膀胱尿道全摘術では，膀胱と腹膜に癒着を認めた．

摘出標本では左腎上極のほぼ球形の腫瘤は径約 1.5 cm で周囲との境界は明瞭であり，割面では全体にわたり黄色調を呈していた．膀胱では後壁に表面下整の腫瘍像を認めた．

腎腫瘍の病理組織学的所見では，腎腫瘍は圧排性に増殖し，renal cell carcinoma GII INFα, pT2, pV0, pN0, pM0 と診断された (Fig. 6).

膀胱腫瘍は INF-γ タイプの増殖を示し transitional cell carcinoma, GIII, pT3b と診断された (Fig. 7).

術後経過は良好で，術後再発予防のため MVAC 療法(ただし腎機能障害を伴うため，投与量は原法の80％とした)を1コース施行した．術後15日目の DMSA シンチグラフィーでは腎摂取率が 13.25％であり，術前値の約1/2であった (Fig. 5b)．また術後47日目のクレアチニン・クリアランスは 43.4 ml/min，血

Table 1. 腎，膀胱重複腫瘍の本邦報告例

	報告者	報告年	年齢 性	手術	文献
1	太田	1958	70・男	不詳	2
2	高井	1960	66・男	膀胱腫瘍切除術	2
3	三重大	1962	51・男	剖検	2
4	阪大	1962	57・男	剖検	2
5	東北大	1966	61・男	不詳	3
6	慶応大	1966	74・男	剖検	3
7	東大	1971	75・女	不詳	5
8	北村	1974	74・男	腎摘除術、TUR-Bt	4
9	国立相模原	1974	46・男	腎摘除術、TUR-Bt	5
10	日大	1975	68・男	腎尿管全摘、膀胱部分切除術	5
11	厚生中央	1975	69・男	腎摘除術、TUR-Bt	5
12	都養育院	1975	67・男	腎摘除術、TUR-Bt	5
13	大城	1975	61・男	腎摘除術、TUR-Bt	5
14	萩中	1975	71・男	腎尿管全摘、膀胱腫瘍切除術	4
15	東	1975	63・男	腎尿管全摘、膀胱腫瘍切除術	5
16	西嶋	1976	50・男	経腹膜的腎摘除術、膀胱部分切除術	5
17	森	1976	61・男	腎摘除術、膀胱部分切除術	5
18	宇山	1976	65・男	根治的腎尿管全摘、膀胱部分切除術	4
19	加野	1977	58・男	腎摘除術、TUR-Bt	4
20	加野	1977	66・男	腎摘除術、TUR-Bt	4
21	橋中	1978	73・男	腎摘除術、TUR-Bt	6
22	川口	1979	75・男	経腹膜的腎摘除術、膀胱部分切除術	6
23	岩尾	1980	59・女	腎摘除術、TUR生検	7
24	光川	1980	68・女	腎摘除術、TUR-Bt	7
25	佐伯	1980	56・男	腎尿管全摘、膀胱部分切除術	7
26	小山	1981	58・男	経腹膜的根治的腎摘除術、TUR-Bt	7
27	鎌田	1981	78・男	腎摘除術、TUR-Bt	7
28	西山	1982	52・女	腎摘除術、膀胱部分切除術	7
29	竹崎	1983	66・男	腎摘除術、TUR-Bt	1
30	福井	1983	63・男	不詳	1
31	福井	1983	53・男	不詳	1
32	松島	1983	55・男	膀胱全摘術	1
33	今村	1985	87・男	腎摘除術、TUR-Bt	8
34	小林	1985	66・男	腎摘除、膀胱部分切除術	9
35	小泉	1986	25・女	TUR-Bt	10
36	自験例	1988	65・女	腎部分切除術、膀胱全摘術	

清クレアチニンは1.4であった．術後80日目に退院し，某病院泌尿器科外来で経過観察されていたが，イレウス症状が出現したため入院となった．術後の癒着性イレウスを疑い開腹すると，右腸骨窩に強度の癒着を認めた．その部分を含めて回腸と上行結腸の一部を切除した．病理学的検索では TCC を認め，癌性腹膜炎と診断され，術後約9カ月で死亡した．

考　　察

現在までの泌尿器系臓器の重複癌症例の報告より，腎細胞癌と膀胱癌の重複癌（子宮癌については詳細が不明であったため，今回は2重複癌として取り扱うこととした）について年代順に整理しなおすと Table 1[1-10] のごとく35例が集計された．年齢は25～87歳（平均63.1歳），男女比は5：1であった．治療法は記載がないなど不明なものもあったが腎摘出と TUR-Bt，あるいは腎摘出と膀胱部分切除の組合わせが最も多く，膀胱全摘を行った症例は自験例を含めて2例であった．またこれら35例内，本症例のごとく腎部分切除術を行った症例はなかった．

腎癌に対する腎部分切除術は機能的単腎に対して行われることが多く，Topley[11] らは stage I の renal cell carcinoma に対し腎部分切除術を行い，その5年生存率は約50％であり，これは，radical nephrectomy を行った場合の5年生存率とほぼ同じであるとしている．腎部分切除術は，その適応をよく検討すれば優れた手術法であるといえるが，これについての明確な適応基準がないのが現状である．一般に，腎細胞癌の予後規定因子のひとつとして stage が重要といわれており，本症例の術後診断は pT2, pV0, pN0, pM0 でありこれは術前の stage とも一致しており局所的には進展していない腎細胞癌であり単腎者での症例として，術後の透析導入を考えると腎部分切除術を行ったことは妥当であったと考えられる．また腎部分切除を行う際には，術後に透析を行わずに生活しえるだけの腎実質を残す必要があるが，本例では術前に DMSA を用いて，腎部分切除後の残存腎機能の予測値を得ており術後の腎機能もほぼこの予測値に一致したものとなった．不幸にして術後の早期に膀胱腫瘍の腹腔内転移を認めたが，本例では患者の quality of life を保持した治療法が行えたと考えられた．

結　　語

65歳の女性に発生した腎，膀胱重複腫瘍の1例を報告した．

文　　献

1) 松島正浩，柳下次雄，深沢　潔，田島政晴，三浦一陽，川原昌己，沢村良勝，宮前加奈美，安藤弘：職業性と自然発生膀胱癌を第一癌とする重複癌，及び泌尿器系重複癌について．日泌尿会誌 **75**: 1306-1318, 1984
2) 山本　厳，田尻伸也，武川昭男：膀胱前立腺重複癌症例．癌の臨床 **11**: 647-652, 1965
3) 土屋正孝，宮川美栄子，深見正伸，久世益治，堀越雄二郎，小野和男：泌尿器系重複腫瘍にかんする統計学的ならびに文献的考察．泌尿紀要 **19**: 517-529, 1973
4) 柏原　昇，結城清之：重複癌の2例．泌尿紀要 **24**: 971-978, 1978
5) 山崎浩蔵，上野文磨，上田昭一，高野信一，緒方二郎：尿路癌を含む重複悪性腫瘍の3例．西日泌尿 **40**: 107-114, 1978
6) 鎌田日出男，白神健志：泌尿器系重複悪性腫瘍12症例．日泌尿会誌 **71**: 597-606, 1980
7) 荒木勇雄，服部泰章，樋口章夫，川村寿一，吉田修：泌尿性器系重複悪性腫瘍の文献的，統計的考察．泌尿紀要 **29**: 583-592, 1983
8) 今村厚志，実藤　健，原　種利：重複癌の一例．日泌尿会誌 **76**: 928, 1985
9) 小林長恭：腎膀胱重複癌の一例．日泌尿尿会誌 **76**: 926, 1985
10) 小泉雄一郎，石塚源造，餌取和美，山口　哲：25歳女子，腎悪性腫瘍と膀胱癌の重複例．日泌尿会誌 **77**: 1674, 1986
11) Topley M, Novick AC and Montie JE: Long term results following partial nephrectomy for localized renal adenocarcinoma. J Urol **131**: 1050-1052, 1984

(Received on October 16, 1989
Accepted on December 28, 1989)