

## 骨盤内に発生した Castleman disease の 1 例

岐阜市民病院 (部長: 土井達朗)

武田 明久, 小口 健一, 土井 達朗

岐阜大学医学部泌尿器科学教室 (主任: 河田幸道教授)

加 藤 は る

### CASTLEMAN DISEASE IN THE PELVIC RETROPERITONEUM

Akihisa Takeda, Ken-ichi Oguchi and Tatsuro Doi

*From the Department of Urology, Gifu City Hospital*

Haru Kato

*From the Department of Urology, Gifu University School of Medicine*

About 50% of the cases with Castleman disease firstly described by Castleman in 1956 occur in the thoracic cavity. The pelvic cavity is a rare location affected by the disease; there are only 7 reports. Herein, a case of Castleman disease of the pelvic cavity is reported. A 41-year-old man complaining of microscopic hematuria consulted us. Dripintravenous pyelography and computerized tomography showed a solitary mass at the pelvic retroperitoneum. Abnormal laboratory findings were as follows; glucose tolerance test (GTT), erythrocyte sedimentation rate,  $\alpha_2$ -globulin level, CRP titer and hematuria. With the diagnosis of a pelvic retroperitoneal tumor, pelvic exploration was performed. The resected tumor was encapsulated, elastic hard and 4×3×2 cm in size. The cut surface was homogeneously granular and yellowish white in color. Histological diagnosis was the plasma cell type of Castleman disease. Within three weeks after the operation, laboratory abnormalities diminished except for GTT and microscopic hematuria. The patient is free from the disease with no signs of recurrence for 2 years postoperatively.

(Acta Urol. Jpn. 36: 1093-1096, 1990)

**Key words:** Castleman disease, Retroperitoneal tumor

#### 緒 言

Castleman disease は1956年に Castleman らが初めて報告した, 限局性のリンパ節腫脹を示す予後良好な疾患である。われわれは, 最近, きわめて稀な Castleman disease の骨盤内発生例を経験したので報告すると共に若干の文献の考察を加えた。

#### 症 例

症例: 41歳, 男性  
 主訴: 顕微鏡的血尿  
 既往歴: 左鼠径ヘルニア手術  
 家族歴: 特記すべきことなし  
 現病歴: 1985年12月, 当院人間ドックにて血尿, 軽度耐糖能異常, HBs 抗原陽性を指摘され, その後, 内科で経過観察されていたが, 血尿が消失しないため1986年12月3日当科を受診し, 精査目的で入院した。

入院時現症: 体格, 栄養中等度。眼瞼結膜, 眼球結膜に異常なく, 胸腹部にも異常所見を認めなかった。全身リンパ節は触知しなかった。

入院時検査成績 (異常値のみ)

蛋白分画: Alb 56.6%,  $\alpha_1$ -glob 3.8%,  $\alpha_2$ -glob 10.8%,  $\beta$ -glob 13.5%,  $\gamma$ -glob 15.4%

75 g O-GTT: 前 107 mg/dl, 30分後 178 mg/dl, 60分後 190 mg/dl, 120分後 126 mg/dl,  $\Delta$ IRI/ $\Delta$ BS: 0.75

血清: CRP 3+, RA±, HBs-Ag ×16, ESR 86 mm/hr

尿沈渣: RBC 4~5/hpf.

X線検査: DIP で右仙骨部尿管の内側への偏位が認められた (Fig. 1). CT では大腰筋内側に鶏卵大の充実性腫瘍を認め, その腫瘍によって尿管が内側に圧排されている所見が得られた (Fig. 2). また, 動脈造影では異常所見を認めなかった。

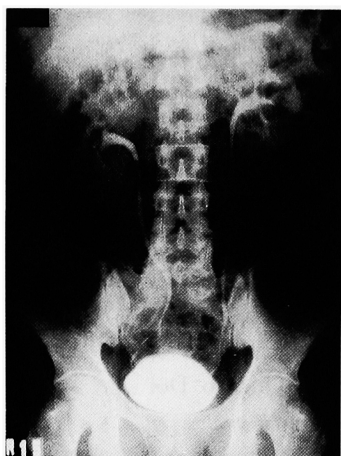


Fig. 1. DIP shows medial diviation of right pelvic ureter.

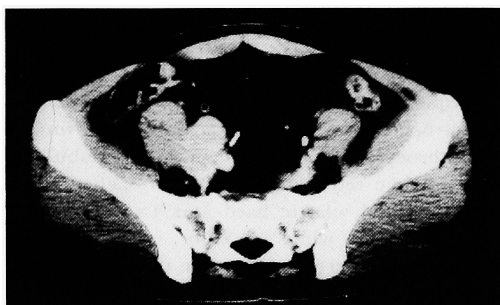


Fig. 2. Enhanced CT shows the tumor existed adjacent to psoas major muscle and right ureter displaced medially.

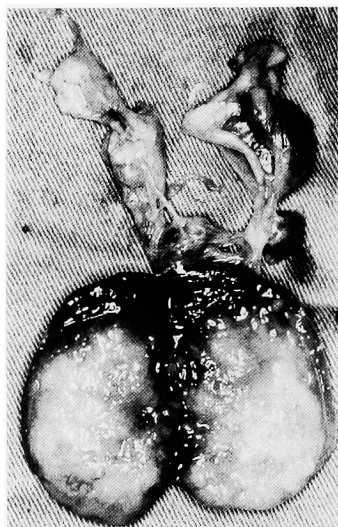

Fig. 3. Gross appearance : The tumor measured 4x3x2 cm and the cut surface was yellowish white, granular and homogeneous.




Fig. 4. Low power view ( $\times 100$ ) of the tumor, HE stain: The tumor composed of lymphoid tissue with sheet of plasma cells in the interfollicular tissue.

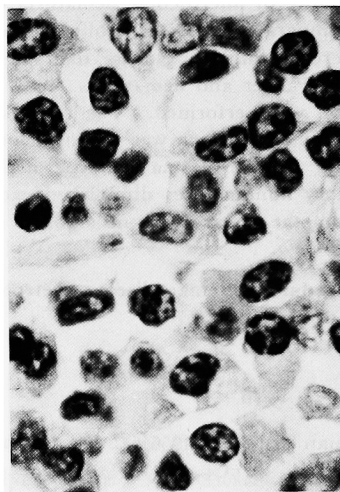


Fig. 5. High power view ( $\times 400$ ) of the tumor, HE stain: Mature plasma cells

以上の諸検査より右骨盤内腫瘍との臨床診断を下し、1987年1月21日手術を施行した。腫瘍は総腸骨動脈から外腸骨動脈にかけて、その前方に存在していた。腫瘍の後面は腸骨動静脈の間から仙骨前面に達していたが、周囲組織との剝離は容易で、腫瘍を一塊として摘出することができた。

摘出標本：腫瘍は4×3×2 cmで弾性硬、表面平滑な白色被膜に包まれていた。その断面は、黄白色均一で、わずかに顆粒状を示す充実性組織で満たされていた (Fig. 3)。病理組織学的検査では、胚中心を持つ

Table 1. Reported cases of Castleman disease in the pelvic retroperitoneum

No.	Age	Sex	Chief complain	Abnormalities of laboratory findings	IVP findings	Therapy	Type*	Other findings	Authors
1	59	M	urinary frequency	—	displacement of bladder	resection	HV		Daley <sup>4)</sup>
2	58	M	peripheral neuropathy	—	displacement of ureter	resection	HV	polyneuropathy	Mallory <sup>5)</sup>
3	36	F	lower abdominal pain	—	—	resection	HV		Tanaka <sup>6)</sup>
4	59	F	lower abdominal mass	ESR ↑ cold agglutinin ↑ immunoglobulin ↑	displacement of ureter and bladder	irradiation	HV + PC	swelling of lymph node (supraclavicular, axilla and inguinal) splenomegaly polyneuropathy papilledema	Gaba <sup>7)</sup>
5	19	F	lower abdominal mass	—	displacement of ureter and bladder	resection	HV		Kumar <sup>8)</sup>
6	27	F	urinary frequency lower abdominal mass	ESR ↑ thrombocytopenia colloid reaction ↑	displacement of ureter and bladder	resection	HV		Iizumi <sup>9)</sup>
7	58	M	body weight loss general fatigue	ESR ↑ immunoglobulin ↑	displacement of ureter and bladder	resection	PC		Von Eckmann <sup>10)</sup>
8	41	M	microscopic hematuria	ESR ↑ CRP ↑	displacement of ureter	resection	PC		present case

\* HV: hyaline vascular type  
PC: plasma cell type

た大小不規則なリンパ濾胞構造があり、濾胞間にプラズマ細胞の著明な増殖を認めた (Fig. 4, 5)。これらの所見より Castleman disease, plasma cell type と診断された。

術後経過: 術後経過は良好で、術前にみられた赤沈亢進, CRP 陽性,  $\alpha_2$ -globulin 増加は正常化した。しかし、血尿, 耐糖能異常は術後も改善せず、現在も経過観察中である。また、術後に施行した胸部 CT では異常を認めなかった。

## 考 察

本症は、1956年に Castleman ら<sup>1)</sup>が最初に報告した疾患であるが、その後は報告者によって follicular lymphoreticuloma, lymphnodal hamartoma, angiomatous lymphoid hamartoma, benign giant lymphoma, giant lymph node hyperplasia などと種々の名称で記載されている。本症の病因については過誤腫説, 腫瘍説, 炎症説の3説があり、未だ一致した見解は得られておらず、このことが報告者によって記載名が異なる理由である。しかし、一般には Castleman disease と呼ばれることが多い。Keller ら<sup>2)</sup>は本症を hyaline vascular type (以下 H-V 型) と plasma cell type (以下 P-C 型) およびその混合型に分類し、それぞれの組織学的、臨床的特徴を述べている。H-V 型はリンパ濾胞の増生と、毛細血管の著明な増生と硝子化が特徴で、リンパ濾胞は小さく、毛細血管の放射状穿通を認めることが多い。臨床的には

無症状で、検査成績でも異常を認めないことが多く、レントゲン検査の異常陰影で気付かれることがほとんどである。P-C 型はリンパ濾胞間組織に著明な成熟形質細胞の増殖を認めるのが特徴である。臨床的には全身倦怠感、発熱が多くの症例で認められ、検査成績では貧血、赤沈亢進、高 $\gamma$ グロブリン血症等の異常を示すことがある。発生頻度は H-V 型が圧倒的に多く、高橋の<sup>3)</sup>報告では H-V 型が欧米では83.3%、本邦では91.5%を占めている。また、発生部位では胸部が約50%と最も多く、ついで欧米では腹部が、本邦では頸部が多く約20%の頻度である。骨盤内発生例はきわめて稀で、われわれが調べた限りでは今日までに欧米で5例、本邦で2例の計7例が報告されているに過ぎず、自験例が世界で8例目であると思われる<sup>4-10)</sup> (Table 1)。年齢は19歳から59歳に分布しており、男女ともに4例ずつである。主訴は下腹部腫瘍が3例と最も多く、頻尿が2例、下腹部痛、血尿、末梢神経障害、体重減少がおのおの1例ずつとなっており、本症に特徴的な症状は認められない。レントゲン検査では IVP 所見が明らかな7例全例で尿管または膀胱の圧排所見が認められたが、他の部位の試験切除を行った1例を除いては正確な術前診断がなされていなかった。これは、本症の骨盤内発生がきわめて稀であること、本症に特徴的なレントゲン検査所見がないことなどから、組織学的検査以外では診断が困難であることを表している。Joseph ら<sup>11)</sup>は P-C 型の CT, 超音波、血管造影では本症に特有な所見は得られず、唯

一、腫瘍の栄養血管が血管造影によって明らかになったのみであったと報告している。ただし、H-V型については、血管に富んだ組織学的特徴から enhanced CT、血管造影で tumor stain が得られたとの報告があり<sup>12)</sup>、lymphoma, sarcoma などの鑑別診断には有用である可能性がある。治療方法は外科的切除術が施行されている場合がほとんどで、骨盤内発生例でも7例に外科的切除術が施行されており、1例のみ放射線療法が施行されている。予後は一般的に良好とされており、骨盤内発生例では外科的切除術を施行された7例は全例予後良好で腫瘍の部分切除におわった症例でも再増殖はみられていない。しかし、放射線療法を施行された1例は<sup>7)</sup> 全身にリンパ節の腫脹が認められたために放射線療法を選択されたが、その効果は認められていない。ただ、この1例は H-V型と P-C型の混合型であるが、その混合型と組織学的特徴が類似するため、鑑別診断の上で最も問題となる plasma cell dyscrasia と臨床的に一致する点がきわめて多く、Castleman disease より、むしろ plasma cell dyscrasia と考えたほうが良いような印象を受けた。自験例は血尿、赤沈亢進、CRP 陽性、 $\alpha_2$ -globulin 増加、耐糖能異常を伴っていたが、術後も血尿、耐糖能異常は存続した。Castleman disease に伴う異常所見は術後改善することがほとんどであり、自験例にみられた血尿、耐糖能異常は Castleman disease とは無関係であったと考えられた。

### 結 語

Castleman disease, plasma cell type の骨盤内発生例の1例を経験したが、自験例は世界で8例目にあたると思われる。外科的切除術を施行し、2年以上たった現在も再発を認めていない。術前にみられた赤沈亢進、CRP 陽性、 $\alpha_2$ -globulin 増加は、術後改善したが血尿、耐糖能異常は術後も不変であった。

御校閲を賜りました岐阜大学河田幸道教授に深謝致します。

本文の要旨は第156回東海泌尿器科学会にて発表した。

### 文 献

- 1) Castleman B, Iverson L and Menendez VP: Localized mediastinal lymph-node hyperplasia resembling thymoma. *Cancer* 9: 822-830, 1956
- 2) Keller AR, Hochholzer L and Castleman B: Hyaline-vascular and plasma-cell types of giant lymph node hyperplasia of the mediastinum and other locations. *Cancer* 29: 670-683, 1972
- 3) 高橋隆一: Castleman リンパ腫. *医療* 37: 647-653, 1983
- 4) Daley M and Cornog JL Jr: Pelvic retroperitoneal lymphoid hamartoma. *J Urol* 97: 235-239, 1967
- 5) Mallory A and Spink WW: Angiomatous lymphoid hamartoma in the retroperitoneum. *Ann Intern Med* 69: 305-309, 1968
- 6) Tanaka T, Kobayashi K, Sho T and Hamazaki M: Castleman's lymphoma among Japanese population. *Acta Pathol Jpn* 26: 547-559, 1976
- 7) Gaba AR, Stein RS, Sweet DL and Variakojis D: Multicentric giant lymph node hyperplasia. *Am J Clin Pathol* 69: 86-90, 1978
- 8) Kumar D and Shah S: Angiomatous lymphoid hamartoma or pseudolymphoma of pelvic retroperitoneum. *Urology* 13: 677-681, 1979
- 9) 飯泉達夫, 柄沢英一, 柳沢良三, 富永登志, 浅野美智雄: 骨盤腔内に発生した血小板減少症を伴う Giant lymph node hyperplasia (Castleman) の一例. *日泌尿会誌* 74: 1252-1257, 1983
- 10) Von Eckmann A, Klose KJ and Bruckner R: Castleman-Tumor im kleinen Becken. *Rontgenpraxis* 39: 131-134, 1986
- 11) Joseph N, Vogelzang RL, Hidvegi D and Neiman H: Computed tomography of retroperitoneal Castleman disease (plasma cell type) with sonographic and angiographic correlation. *J Comput Assist Tomogr* 9: 570-572, 1985
- 12) 李茂基, 藤田直孝, 矢野明, 小林剛, 望月福治, 山崎匡, 伊藤賢司, 菅原伸之, 深尾彰, 小野寺博義, 沢井高志: 超音波集検にて発見された後腹膜腫瘍 (Castleman リンパ腫) の一例. *腹部画像診断* 6: 299-304, 1986

(Received on April 5, 1990)

(Accepted on May 25, 1990)

(迅速掲載)