

膀胱尿管逆流現象を伴った好酸球性膀胱炎の1例

琉球大学医学部泌尿器科 (主任: 大澤 炯教授)

小倉 秀章, 我喜屋宗久, 穴戸清一郎, 比嘉 功

小山 雄三, 早川 正道, 大澤 炯

A CASE REPORT OF EOSINOPHILIC CYSTITIS COMPLICATED WITH TRANSIENT VESICoureTERAL REFLUX

Hideaki Ogura, Munehisa Gakiya, Seiichiro Shishido,
Isao Higa, Yuzo Koyama, Masamichi Hayakawa
and Akira Osawa*From the Department of Urology, School of Medicine, University of the Ryukyus*

A case of eosinophilic cystitis complicated with transient vesicoureteral reflux in an 11-year-old girl with allergic disorders is reported. She was suffering from pollakisuria, painful urination, vesical irritability, and gross hematuria for about 2 months. Urinalysis showed aseptic pyuria. White blood cell count was 9,700/mm³ with eosinophils of 10%. Eosinophils were also found on urine cytology. Intravenous pyelography revealed bilateral hydronephrosis and apparently contracted bladder. Tumorous lesion and edematous mucosa were observed in the retrotrigonal region on cystoscopy. The multiple bladder biopsy uniformly revealed eosinophilic cystitis. Following antiallergic treatment, practically all symptoms subsided in steps, and normal cystoscopic appearance and histological structure were restored in 3 months. The vesicoureteral reflux markedly diminished in 10 months.

(Acta Urol. Jpn. 37: 83-86, 1991)

Key words: Eosinophilic cystitis, House dust allergy

緒 言

好酸球性膀胱炎の症例報告は本邦では約70例のみで比較的稀な疾患であるが、臨床上膀胱腫瘍、膀胱結核などの膀胱炎症状をきたす疾患と鑑別を要する点で重要な疾患である。好酸球性膀胱炎はI型アレルギー性疾患の関与が示唆されている。今回われわれは喘息、アトピー性皮膚炎の既往を有する11歳の女兒に発症した両側膀胱尿管逆流現象を合併した好酸球性膀胱炎の治療経験を、若干の文献の考察を加え報告する。

症 例

症例: 11歳, 女兒
主訴: 頻尿
家族歴: 父, 潰瘍性大腸炎, 高血圧
既往歴: 2歳時喘息, 3歳時アトピー性皮膚炎, 9歳時帯状疱疹。
現病歴: 1988年12月, 頻尿, 尿失禁, 肉眼的血尿, 排尿痛, 残尿感が出現し抗生物質を10日間服薬した結

果, 症状は寛解した。1989年2月初旬上記症状が再び出現し, 再度投薬を受けたが症状が増悪したため精査目的にて3月22日入院した。1988年1月より喘息に対して, 漢方薬を服薬していた。

入院時現症: 身長 140 cm, 体重 30 kg. 外陰部に尿失禁による発赤, 糜爛あり。一日の排尿回数は昼間約25回, 夜間は約8回。胸部に呼吸時喘鳴を聴取した。

入院時検査所見: 検尿: 蛋白(+), 糖(-), 赤血球 2~3/各視野, 白血球多数/各視野, 尿一般細菌培養陰性, 尿酸菌培養陰性, 尿細胞診 class II, 尿中白血球分画好酸球 7%。血液検査: WBC 9,700/mm³, RBC 494×10⁴/mm³, HGB 14.3 g/dl, HCT 43.5%, PLT 53.5×10⁴/mm³, Stab 5%, Seg 48%, Baso 1%, Eosin 10%, Ly 29%, Mono 3%

血液生化学検査: 異常を認めず。

血清学的検査: ESR 51 mm/1hr, IgG 1,480 mg/dl (正常値 800~1,800 mg/dl), IgA 260 mg/dl (正常値 150~310 mg/dl), IgM 350 mg/dl (正常値 80~180 mg/dl), IgE 1436 IU/ml (正常値 500 IU/ml 以下)。

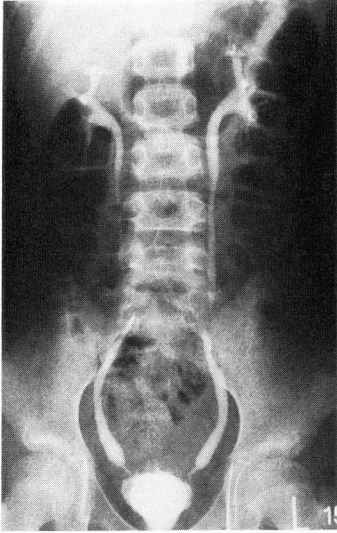


Fig. 1. IVP showed early but definite bilateral ureteral dilatation secondary to the intramural narrowing at the ureterovesical junction.

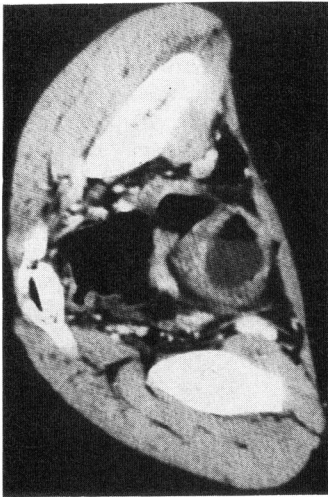


Fig. 2. Thickened bladder wall particularly accentuated in posterior aspect in CT scanning.

×線検査：IVP では、両側尿管下端狭窄、膀胱の萎縮傾向、膀胱壁の不整を認めた (Fig. 1)。膀胱造影では、膀胱頂部の伸展不良と、両側の膀胱尿管逆流現象を認めた。CT scan では膀胱壁が全周にわたり肥厚し、特に後壁の肥厚が著明であった (Fig. 2)。

入院後経過：原因不明の尿路感染症と考え、抗生物質の点滴静注を開始したが、検査所見および自覚症状の改善はみられなかった。膀胱刺激症状と頻尿が増悪したのでフォーリーカテーテルを留置した。

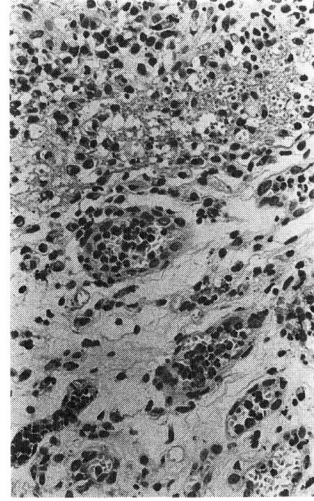


Fig. 3. Perivascular accumulation of eosinophils was remarkable. Significant submucosal eosinophil infiltration, but no giant cells, were diffusely seen on cold punch biopsy of bladder. Magnification: reduced from $\times 100$.

入院時の膀胱鏡所見では、膀胱頂部から後三角部にかけて、壊死物質様白苔や血塊の付着した周囲に浮腫をともなう隆起性病変を認めた。膀胱内には寒天状のフィブリン塊を認めた。

同時に施行された膀胱生検では、間質の場所によって程度は種々であったが多数の好酸球の浸潤を認めた。間質の浮腫はあまり目立たず、部分的に軽度の線維化をみるのみであった。病理組織学的には亜急性の変化と考えられた (Fig. 3)。

病理組織学的所見、血液検査所見および臨床症状より好酸球性膀胱炎と診断し、抗ヒスタミン剤と二次感染予防のため抗生物質を投与した。また IgE-RAST 法にてハウスダスト、ネコ上皮に陽性であったので、これらのアレルゲンから隔離した。

入院時高値を示した血清中 IgE 値は徐々に低下し、臨床症状もそれに伴って改善したため、フォーリーカテーテルは入院後一カ月で抜去可能となった。末梢血中の好酸球も減少傾向を示したが、外泊を契機に一時強い再増加を見た。しかし退院時には正常範囲内に復した (Fig. 4)。

治療開始後 3 カ月の IVP で、尿管下端狭窄が改善し水尿管症はみられなかった (Fig. 5)。同時期の膀胱造影で、膀胱容量が増加し膀胱尿管逆流現象も軽快していた。

膀胱鏡検査では、治療前に観察された腫瘤性病変は認めず、膀胱粘膜生検でも好酸球の浸潤は認めなかつ

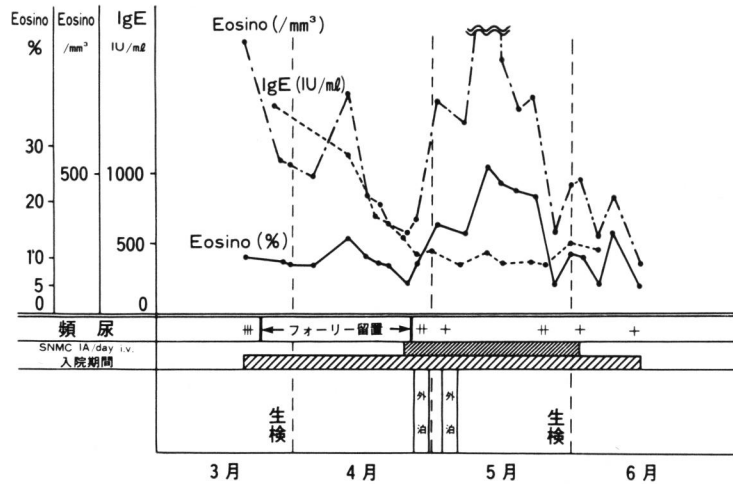


Fig. 4. Clinical course

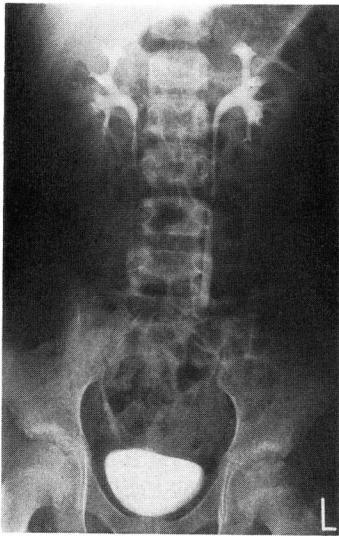


Fig. 5. Ureteral improvement after 3 months of isolaton from home, doubled with later month of antiallergic therapy.

た。頻尿, 尿失禁, 排尿痛などの臨床症状も日常生活に支障のない程度に改善したので退院した。

治療開始後6カ月の時点で膀胱造影, 排尿時膀胱造影を施行したところ, 膀胱尿管逆流現象は認められず膀胱壁の不整も消失していた。同10カ月の時点で排尿中膀胱造影で右側のみに一過性の膀胱尿管逆流現象 (grade I) が認められた。

考 察

好酸球性膀胱炎は薬剤によっても誘発され, 平野らが本疾患と tranilast (商品名 Rizaben) との関連を

報告して以来同様の報告が相次いでいる¹⁾。小浜らは tranilast との因果関係が明確な症例を含め本疾患の報告は70例以上と述べている²⁾。本疾患の病因はまだまだ明らかでないが, 膀胱を反応の場とした急性アレルギー反応説が支持されている³⁾。

本症例は喘息に対し漢方薬を内服しており1988年1月より柴朴湯, 9月より黄耆建中湯, 竜胆瀉肝湯を服薬していた。知りえた範囲では漢方薬を構成する生薬およびその代謝産物の中に tranilast またはその代謝産物は含まれず, 本症例の病因としては薬剤性の可能性はきわめて少なく, アレルギーの素因が最も考えられる。強いアレルギー歴をもつ症例や末梢血中の好酸球数増多, IgE 値の高値の見られる症例の割合が高く, 本疾患との因果関係が示唆されている⁴⁾。本症例も喘息, アトピー性皮膚炎のアレルギー歴があった。また入院時の IgE 値は高値であったが徐々に低下し, 好酸球の絶対数も外泊により一過性に増加したものの退院時には正常範囲内に低下した。

好酸球性膀胱炎の診断は現在のところ病理組織学検査が最も有力である。山田らは好酸球増多部位局所の好酸球数は200倍5視野の平均で5個以上を陽性としている。本症例では200倍5視野の平均で50個であり, また同部位, 同視野での全円形細胞数に対する好酸球の割合は60%にまで増加した。以上の結果は山田らが検討した基準では高度の好酸球浸潤であるといえる⁵⁾。

Hellstrom らは本症の急性期には粘膜浮腫, 組織破壊を起こすが, ほどなく慢性炎症や線維化におきかわり, 発作を繰り返すことにより急性像と慢性像が混在するが, やがては慢性像が優位になってゆくと述べ

ている⁴⁾。本症例は入院時すでに膀胱の萎縮傾向および膀胱尿管逆流現象が存在していたので病期はすでに進行していたと考えられる。

Sutphin⁶⁾らは、小児の好酸球性膀胱炎の経過は安定し、大部分の症例がステロイドを含めない対症療法のみで比較的短期間で寛解していると報告している⁶⁾。本症例もステロイド剤を使用せず、アレルゲンからの隔離、抗生物質による二次感染の予防、抗アレルギー剤の投与のみで臨床症状と臨床検査所見の寛解を得た。特にこれらの治療のうち入院中はハウスダスト、ネコ上皮というアレルゲンから隔離されている状況にあることが臨床症状、検査所見の改善に最も好影響を及ぼしていたと考えている。

本症例では入院時に両側の膀胱尿管逆流現象が存在した。治療開始後6カ月で両側とも消失したことを確認したが、同10カ月には右側の排尿時のみに軽度の膀胱尿管逆流現象を認めた。これは膀胱尿管逆流現象は本人の発生学上の素因が時として強く影響しているとしても(感染による尿管、膀胱の浮腫による組織の物性変化の結果として理解されている)持続的感染の状態にみられその治癒とともに消失するものが確認されていることから、たとえこれまでの文献上特に検索を強調されていなくとも本例のように持続性炎症性変化のある症例では発現の可能性が高いとも考えられ今後の問題を提起している。

症例によっては膀胱萎縮や排尿障害により尿路変更を余儀なくされた症例も報告されている⁷⁾。本症例にも炎症性疾患に起因した膀胱容量の減少、尿管下端狭窄、膀胱尿管逆流現象がみられた。しかし患児をアレルゲンから隔離させることにより前記所見が形態学的にもすべて著しく改善した。この意味でも本疾患では早期診断、早期治療が肝腎であることを示唆するものとする。

本患者も現在外来通院にて膀胱炎症状は訴えず投薬の必要もないが、経過観察中に膀胱造影、排尿時膀胱造影を施行し膀胱尿管逆流現象の程度を評価し、逆流性腎症を予防する方針である。

今後再発を予防するためには、好酸球性膀胱炎の発

症のなんらかのアレルギー素因が関与していることを考えるとアレルゲンからの隔離が重要である。しかし自宅を厳重に清掃したとしてもアレルゲンであるハウスダストの抗原刺激を恒常的に避けられるとは限らないので、好酸球性膀胱炎の再発を予測し予防するために臨床症状、検尿および血液検査による好酸球数、IgE値の変動を必要に応じ追跡しなければならない。

結 語

好酸球性膀胱炎は稀な疾患であるが、難治性膀胱炎で特にアレルギーの素因がある場合、鑑別診断に加えることが必要である。また炎症の程度とその持続による炎症性変化の度合によっては重要な合併症として膀胱尿管逆流現象をみる場合があるが、保存的治療によりほとんど消失しうる可能性を示した。

文 献

- 1) 平野章治, 小橋一功, 山口一洋, ほか: Eosinophilic cystitis の2例. 泌尿紀要 29: 1329-1337, 1983
- 2) 小浜丈夫, 鈴木隆志, 守山正胤, ほか: Trani-last (Rizaben) が原因と思われる好酸球性膀胱炎の1例. 西日泌 51: 581-583, 1989
- 3) 橋本 博, 稲田文衛, 高村孝夫, ほか: 好酸球性膀胱炎と後腹膜神経鞘腫の合併した1例. 泌尿紀要 31: 2055-2059, 1985
- 4) Hellstrom HR, Davis BK and Shonnard JW: Eosinophilic cystitis. A study of 16 cases. J Clin Pathol 72: 777-784, 1979
- 5) 山田哲夫, 田口裕功: 好酸球性膀胱炎の臨床研究(その1) 好酸球性膀胱炎の定義に関する検討. 泌尿紀要 30: 1781-1784, 1984
- 6) Sutphin M and Middleton AW Jr: Eosinophilic cystitis in children: a self-limited process. J Urol 132: 117-119, 1984
- 7) Sidh SM, Smith SP, Silber SB, et al.: Eosinophilic cystitis: advanced disease requiring surgical intervention. Urology 15: 23, 1980

(Received on June 15, 1990)
(Accepted on September 21, 1990)

(迅速掲載)