

下大静脈後尿管を合併した先天性精管欠如症の1例

山口大学医学部泌尿器科学教室 (主任: 酒徳治三郎教授)

馬場 良和, 石津 和彦, 中村 金弘

植野 卓也, 瀧原 博史, 酒徳治三郎

CONGENITAL ABSENCE OF THE VAS DEFERENS ASSOCIATED WITH RETROCAVAL URETER: A CASE REPORT

Yoshikazu Baba, Kazuhiko Ishizu, Kanehiro Nakamura, Takuya Ueno, Hiroshi Takihara and Jisaburo Sakatoku

From the Department of Urology, Yamaguchi University School of Medicine

Unilateral absence of the vas deferens is frequently associated with ipsilateral anomalies of the urinary tract. A case of congenital absence of the vas deferens on the right side was associated with retrocaval ureter in a 30-year-old male. He was married and sterile for two years. On scrotal exploration, both testicles were normal but the vas deferens and the body and the tail of the epididymis on the right side were absent. The tail of epididymis on the left side was obstructed. Therefore, we performed a vaso-epididymostomy on the left side and anastomosed an artificial spermatocele on the body of the right-sided epididymis. The diagnosis of retrocaval ureter was confirmed by the intravenous pyelography and the retrograde pyelography.

(Acta Urol. Jpn. 37: 175-179, 1991)

Key words: Absence of vas deferens, Retrocaval ureter

緒 言

精管と尿管とはどちらも中腎管由来の臓器であるため、先天性精管欠如症は腎形成不全等の上部尿路奇形を合併することが多い¹⁻³⁾。われわれは無精子症の精査中に右先天性精管欠如症と下大静脈後尿管を合併した1例を経験したので報告する。なお、本症例は先天性精管欠如症と下大静脈後尿管との合併例の本邦2例目にあたる。

症 例

患者: 30歳, 男性

主訴: 不妊

既往歴: 手術, 尿路・生殖器の炎症の既往はない。

家族歴: 特記すべきことなし。

現病歴: 1989年1月28日, 結婚後2年間不妊のため精査目的で当科不妊外来を受診した。配偶者も近医にて精査中であった。性交可能であり, 性欲も正常であった。

現症: 身長 183 cm, 体重 69 kg, 胸腹部に異常を認めず, 生殖器の発育は良好で, 両側精巣容量とも 12 ml

であった。左精管は陰囊内に正常に触知し, 右精管は索状物を触知した。

精液検査: 精液量 2.5 ml, 無精子症。

内分泌学的検査: LH 12.0 (正常 6.5~34.5) mIU/ml, FSH 7.4 (正常 2.0~22.0) mIU/ml, testosterone 710 (正常 320~1,030) ng/dl といずれも正常範囲内であった。

以上より閉塞性無精子症を疑い, 精囊造影法と精巣生検を施行した。右精巣上部は頭部は正常であったが, 体部より欠損していた。右側精管は外鼠径輪まで検索したが発見できなかった。一方, 左側精管は容易に露出され造影剤の注入も抵抗なく可能であった。しかし, 左精囊は造影されなかった (Fig. 1)。このため, 骨盤部 CT スキャンを施行したところ両側精囊とも確認された (Fig. 2)。精巣生検では両側とも精子細胞までの spermatogenic arrest を認めた。

つぎに, 上部尿路奇形の検索のため点滴静注性腎盂造影法を施行したところ, 右水腎症と右尿管の第3腰椎の高さでの中央への偏位を認めた。このため, 逆行性腎盂造影法を施行したところ, 右尿管は第3腰椎の高さから仙腸関節部まで中央に偏位し (Fig. 3), 斜位

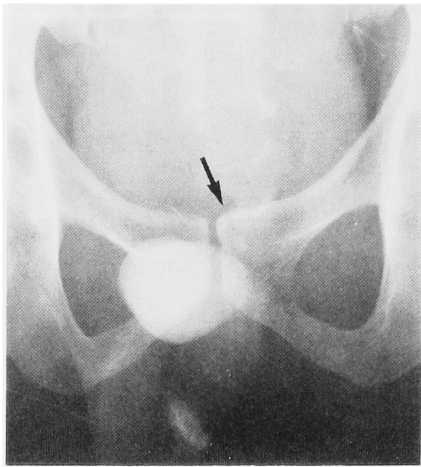

Fig. 1. Vesiculography

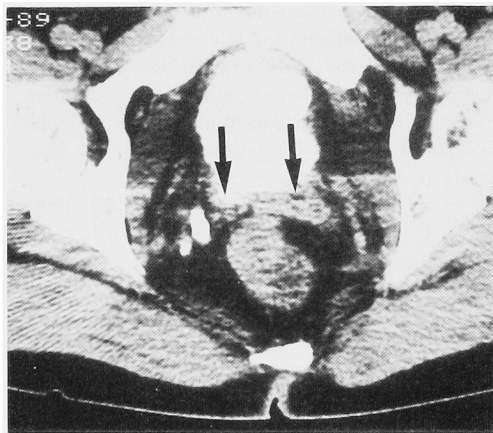


Fig. 2. Pelvic CT scan

にて尿管は腰椎に沿っていた。以上より下大静脈後尿管と診断した。

閉塞性無精子症については1990年2月1日、精路再建術を行った。右側は精巣上体頭部で、精巣上体管の拡張を認め、これを切開したところ精子の流出を認めたので人工精液瘤の造設を行った。左側は精管よりの造影剤の注入によって精巣上体尾部で閉塞を認めた。精巣上体尾部で精巣上体管の拡張を認め、これを切開したところ精子の流出を認めたので精管精巣上体管再吻合術を行なった。下大静脈後尿管については自覚症状がなく、水腎症も軽度であることから外来にて慎重に経過を観察する予定である。

考 察

先天性精管欠如症は臨床上見過ごされることが多い疾患であり現在まで本邦では200例近くが報告されて

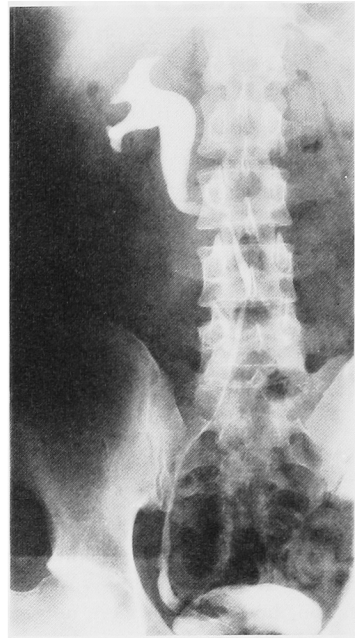


Fig. 3. Retrograde pyelography

いるにすぎない⁴⁾。一般に、精管欠如症は不妊症の精査中や精管切断術時に発見されることが多く、酒徳らの報告では⁵⁾、男子不妊症患者中1.2%、無精子症患者中3.5%を占めている。また、Schmidtの報告では⁶⁾、精管切断術施行432例中3例に認めており必ずしも稀な疾患とは言えない。このように精管欠如症は十分に陰嚢内の触診を行うことにより高い比率で発見されることが予想される。また、本症は同じ中腎管由来の精巣上体、精囊、尿管の発生異常を合併することが多い。岡らの本邦189例の集計では⁴⁾精巣上体奇形は検索された155例中52例(33%)に認められ、精囊奇形は骨盤内試験切開が行われた9例中7例(78%)に認められた。一方、上部尿路奇形は検索された71例中10例(14%)に認められ、その内訳は腎欠損3例、腎尿管欠損2例、腎尿管膀胱三角部欠損4例、腎位置異常1例であった⁷⁾。このように、腎形成不全の合併の報告は多く、精管欠如症例では上部尿路の検索は必須とされている³⁾。また、精管欠如症を積極的に診断することにより上部尿路奇形の診断の一助となる³⁾。

下大静脈後尿管は稀な疾患で、本邦では野瀬らが286例を集計し報告している⁷⁾。その中で生殖器系の合併症としては8例が集計されており、内訳は尿道下裂4例、停留睪丸2例、精管欠如1例であった⁷⁾。下大静脈後尿管は、胎生6~8週における静脈系の発生異常によって生じるもので、尿管の発生異常によるものではない。このため、本症例は精管欠如と腎形成不全

の合併のように中腎管由来臓器の合併奇形として説明することはできない。Lukash らは⁸⁾、胎生28日(頂尾長4mm)での中腎管に対する障害によって、精管欠如と同側の腎形成不全が起こるが、胎生10週(頂尾長60mm)での中腎管に対する障害では精巣上体奇形、精管欠如、精囊奇形が起こるが腎の発生には影響を及ぼさないとしている。本症例では、腎形成不全は伴わないことから、胎生6~8週に静脈の発生異常が起こり同時に中腎管が障害され、下大静脈後尿管と精管欠如が合併したものと推定される。

精管欠如と下大静脈後尿管の合併例は水本の報告⁹⁾があるのみで本症例は本邦2例目にあたる。

文 献

- 1) Charny CW and Gillenwater JY: Congenital absence of the vas deferens. *J Urol* **93**: 399-401, 1965
- 2) Ochsner MG, Brannan W and Goodier EH: Absent vas deferens associated with renal agenesis. *JAMA* **222**: 1055-1056, 1972
- 3) Emery CB, Goldstein AMB and Morrow JW: Congenital absence of vas deferens with ipsilateral urinary anomalies. *Urology* **4**: 201-203, 1974
- 4) 岡 伸俊, 浜口毅樹, 岡田 弘, ほか: 先天性精管欠損症の臨床的検討. *日不妊会誌* **30**: 173-179, 1985
- 5) 酒徳治三郎, 吉田 修, 小松洋輔, ほか: 先天性精管欠如症について. *泌尿紀要* **13**: 769-784, 1967
- 6) Schmidt SS: Technics and complication of elective vasectomy. *Fertil Steril* **17**: 467-482, 1966
- 7) 野瀬清孝, 上原和隆, 山口孝則, ほか: 下大静脈後尿管に尿管腫瘍の合併した1例—本邦286例の統計的観察—. *西日泌尿* **51**: 601-605, 1989
- 8) Lukash F, Zwiren GT and Andrews HG: Significance of absent vas deferens at hernia repair in infants and children. *J Pediatr Surg* **10**: 765-769, 1975
- 9) 水本竜助, 身吉隆雄, 福地 晋, ほか: 下大静脈後尿管の2例. *日泌会誌* **59**: 86, 1968

(Received on March 16, 1990)
(Accepted on May 1, 1990)