陰嚢内神経鞘腫の1例

東京医科大学霞ヶ浦病院泌尿器科（部長：土屋 哲助教授）
清水 弘文，土屋 哲
東京医科大学霞ヶ浦病院病理部
草 間 博

A CASE OF INTRASCROTAL NEURILEMMOMA

Hirofumi Shimizu and Akira Tsuchiya
From the Department of Urology, Tokyo Medical College Kasumigaura Hospital
Hiroshi Kusama
From the Department of Pathology, Tokyo Medical College Kasumigaura Hospital

The case was in a 65-year-old male who complained of right scrotal painless swelling. Surgical excision was performed. The tumor was placed in tunica dartos but did not connect with the testis, epididymis and spermatic cord. The tumor was 2.8×2.0×1.5 cm and 10 gr. in weight. Histological diagnosis was neurilemmoma. To our knowledge, this is the first report about intrascrotal neurilemmoma in Japan.

(Acta Urol. Jpn. 37: 303-304, 1991)

Key words: Intrascrotal tumor, Neurilemmoma

緒 言

陰嚢内に発生する腫瘍の中で，精巣，精巣上体および精索とまったく無関係な，いわゆる陰嚢内腫瘍は稀である．今回われわれはきわめて稀な，陰嚢内に発生した神経鞘腫の1例を経験したので報告する．

症 例

患者：65歳，男性

主訴：右陰嚢内腫瘤

既往歴・家族歴：特記すべきことなし

現病歴：10年前頃より右陰嚢内に腫瘤があるのに気づくも，疼痛などの症状がないため施置していた．しかしここ半年くらいの間に腫瘤が徐々に増大してきたため1989年4月4日当科で受診した．

現症：身長 168 cm，体重 59 kg，血圧 134/50 mmHg．右陰嚢内に精巣，精巣上体，精索とは明らかに区別される拇指頭大の，表面やや不整，弾性硬の腫瘤を触れる．周囲との癒着はなく，圧痛・透光性も認めない（Fig. 1）．なお，他の身体所見に特記すべきことはない．

入院時検査成績：血算，血液生化学検査異常なし．胸部 X-P, KUB, IVP, 検尿などすべての検査に異常なし．

右陰嚢内腫瘍と診断し，手術を施行した．

手術所見：腰麻下，右陰嚢皮膚に切開を加え腫瘤を摘除した．腫瘤は精巣，精巣上体，精索とは離れて存在しており，肉様膜の中に埋没しているようで陰嚢皮膚はもちろん周囲とは容易に剝離可能であった．

病理組織学的所見：大きさ 2.8×2.0×1.5 cm，重量 10 g の被膜で被包化された腫瘍で，割面はやや灰白色を帯びていた（Fig. 2）．組織学的には，紡錘状の腫瘍細胞が束状に配列して増殖し，一部 Antoni B type の部分も見られるが，Antoni A type の部分が多くを占める神経鞘腫の像を呈していた（Fig. 3）．palisading や Verocay 体の形成も明らかであり，酵素抗体法による特殊な染色では，腫瘍細胞には s-100 蛋白が強陽性であった（Fig. 4）．以上より肉様膜内に発生した陰嚢内神経鞘腫と診断した．術後経過は良好で，現在外来で経過観察中である．

考 察

陰嚢内で精巣，精巣上体，精索とは無関係に発生する腫瘍は稀である．陰嚢内腫瘍とは肉様膜から固有鞘膜外膜までの間より発生した腫瘍とされているが，この定義に一致した良性腫瘍として本邦では，脂肪腫，

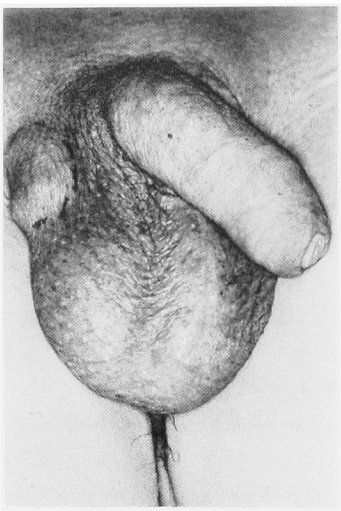

Fig. 1. Tumor was in right scrotal wall (surrounded by a doted line)

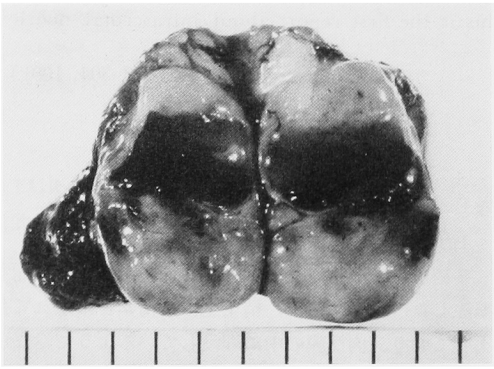

Fig. 2. Gross section of the tumor

平滑筋腫，リンパ管腫，血管腫など様々な腫瘍が報告されている．しかしながら，1989年12月までにわれわれが調べえた範囲では，神経鞘腫の報告例はなく，本症例は本邦第1例目と思われる．外国文献においても陰嚢内神経鞘腫はきわめて稀で，わずか3例の報告を見るのみである[1-3]．

神経鞘腫は末梢神経の神経線維内鞘の Schwann 細胞の増殖よりなるもので，神経線維と神経線維内鞘の基質の増殖よりなる神経線維腫との鑑別には，s-100 蛋白の染色パターンの違いが役立つといわれている[4]．すなわち神経鞘腫では，腫瘍細胞はすべて s-100 蛋白陽性であるのに対し，神経線維腫では，s-100 蛋白陽性細胞と s-100 蛋白陰性細胞が混在するとされている．本症例では，s-100 蛋白は腫瘍細胞に強陽性であった．神経鞘腫は元来末梢神経の良性腫瘍であり，治

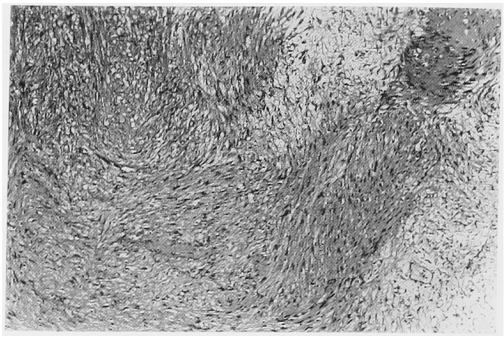

Fig. 3. H.E. stain, low power view

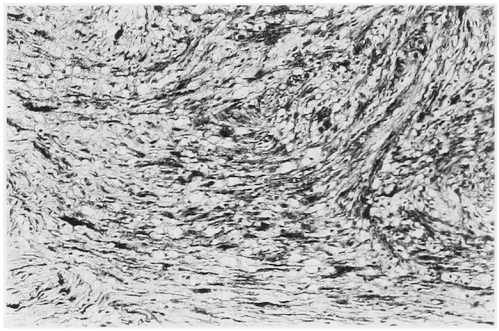

Fig. 4. Immunochemistry, s-100

療としては腫瘍摘除術で充分と思われる．

結　　語

右陰嚢内に発生した神経鞘腫について報告した．われわれの症例は陰嚢内に発生したものとしては本邦第1例目と思われた．

本論文の要旨は第2回茨城地方会で発表した．

文　　献

1) Arciola AJ, Golden S, Zapinsky J, et al.: Primary intrascrotal nontesticular schwannoma. Urology **26**: 304-306, 1985
2) Fernandez MJ, Martino A, Khan H, et al.: Giant neurilemmoma: unusual scrotal mass. Urology **30**: 74-76, 1987
3) Doldurov GS: Obuzvestylennaia neurinoma moshonki. Urol Nefrol (Mosk) **2**: 61-62, 1982
4) 中島　孝：神経組織特異蛋白（S-100 ならびに NSE 蛋白）による腫瘍の免疫組織化学的検索とその診断への応用．病理と臨床 **1**：115-124, 1983

(Received on April 13, 1990
Accepted on June 12, 1990)