

前立腺癌の直腸転移により直腸輪状狭窄をきたした1例

大阪府立成人病センター泌尿器科 (主任: 古武敏彦)

森田 照男, 目黒 則男, 友岡 義夫

前田 修, 細木 茂, 黒田 昌男

三木 恒治, 宇佐美道之, 古武 敏彦

RECTAL METASTASIS OF PROSTATIC CANCER CAUSING
ANNULAR STRICTURE: A CASE REPORTTeruo Morita, Norio Meguro, Yoshio Tomooka,
Osamu Maeda, Shigeru Saiki, Masao Kuroda,
Tsuneharu Miki, Michiyuki Usami and Toshihiko Kotake*From the Department of Urology, the Center for Adult Diseases, Osaka*

A 61-year-old man diagnosed with poorly differentiated adenocarcinoma of the prostate (T4 NxM0, stage C) underwent endocrine therapy. The reduction of the tumor was recognized but soon annular rectal stricture appeared. In spite of the subsequent chemotherapy, symptoms aggravated. Then total pelvic exenteration and colostomy were performed. Prostate was easily separated from the rectal wall and the tumor continuity was not proved. Immunohistochemical inspection indicated that the origin of the tumor cells of the rectum was the prostate. Histopathological examination of the rectum using the step section method showed no trace of cancer invasion but many cancer cells in the intramural lymphatic duct. We concluded that adenocarcinoma of the prostate metastasized to the rectum by way of lymphatic flow and caused the annular stricture of the rectum.

(Acta Urol. Jpn. 37: 295-298, 1991)

Key words: Prostatic cancer, Rectal metastasis, Annular stricture

緒 言

前立腺癌の直腸浸潤は臨床の場では時おり経験されるが、直腸転移は稀である。今回、著者らは前立腺癌の直腸転移により直腸輪状狭窄をきたした1例を経験したので、若干の文献的考察を加え報告する。

症 例

患者: 61歳, 男性

主訴: 頻尿, 排尿困難

既往歴・家族歴: 特記事項なし

現病歴: 1988年7月頃より頻尿, 排尿困難が出現し徐々に増強した。1989年1月, 乏尿となり近医受診し, 右水腎, 左無機能腎を指摘され経皮的右腎瘻造設術を施行された。また, 前立腺生検にて低分化型腺癌と判明し, 当科紹介され入院となった。

入院時現症: 結膜には貧血, 黄疸なく, 表在リンパ節の腫大はなかった。腹部は平坦軟で肝脾腎は触知せ

ず, 皮膚には尿毒症性色素沈着が認められた。直腸診で前立腺は鵝卵大, 石様硬であった。

入院時検査成績: 血清尿素窒素 21 mg/dl, 血清クレアチニン 2.4 mg/dl と軽度の腎機能低下がみられた。白血球は 10,900/mm³ と軽度増加し, 赤沈は1時間値107, CRP は3+, フィブリノーゲンは 852 mg/dl と高値であった。前立腺性酸性ホスファターゼは 1.12 ng/ml と正常範囲内であり, 他に異常値はなかった。

入院後, 経皮的左腎瘻造設術を施行した。以下, 入院後の検査所見と経過を示す。

X線検査: 順向性両側腎盂造影では, 尿管下端に閉塞を認め, 尿管口付近への癌浸潤が示唆された。また, 骨盤部 CT では前立腺は 4.5 cm × 4.5 cm と腫大し, 膀胱は萎縮していた。骨盤内リンパ節の腫大は認められなかった。胸部X線撮影や骨シンチでは異常所見はなかった。

経直腸的前立腺エコー・前立腺は 3.5 cm × 4.5 cm

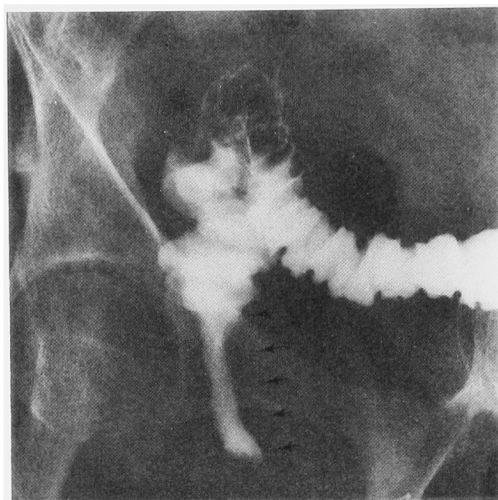


Fig. 1. 注腸造影

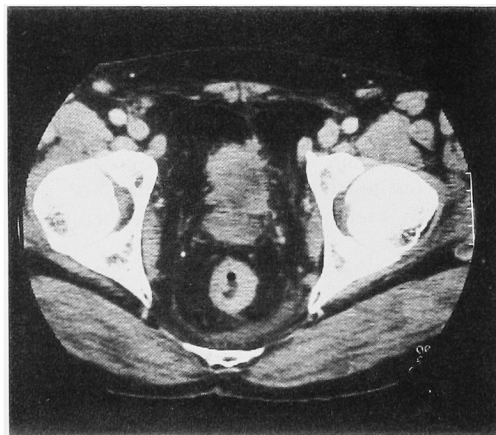


Fig. 2. 骨盤部 CT

と腫大し、内部エコーは不均一であった。

膀胱尿道鏡検査：内視鏡の挿入は不可能で観察はできなかった。

以上より、T4NxM0, stage C と診断し、diethylstilbestrol diphosphate (以下 DESD) による内分泌療法を開始した。4週目の前立腺エコーでは、前立腺は 3.0 cm × 4.0 cm と縮小しており、縮小率は 30% であった。以後、DESD を継続投与していたが、5ヵ月後より排便困難が出現し、直腸診で肛門から 6 cm の部位に狭窄を認めたため精査をおこなった。

注腸造影：肛門から 6 cm の部位より口側に向かって約 5 cm の幅で全周性の狭窄がみられた (Fig. 1)。

直腸ファイバースコープ：狭窄部の粘膜は発赤していたが潰瘍形成はなく、同部の粘膜生検でも悪性所見

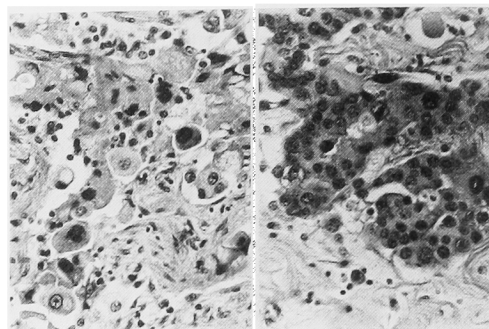


Fig. 3. 病理組織標本, HE 染色 (×200). 左：前立腺. 右：直腸輪状狭窄部

はなかった。

骨盤部 CT：直腸壁は肥厚し輪状狭窄をきたしていたが、前立腺との連続性は認めなかった (Fig. 2)。

これらの所見から、直腸の輪状狭窄は、直腸癌によるものではなく前立腺癌由来と考え多剤併用化学療法 (IFO 2g, ADM 60 mg, CDDP 100 mg, PLM 60 mg) を追加したが、狭窄の改善は認められず排便障害が著しいため、1989年8月30日、骨盤内臓器全摘出術および人工肛門造設術を施行した。術中、前立腺と直腸の間の剥離は容易であり、肉眼的には腫瘍の連続性は認めなかった。直腸は術前検査通り、前立腺尖部より末梢に約 5 cm の幅で全周性の狭窄をきたしていた。

病理所見：摘除標本は、連続平行剖面法により検討した。前立腺のほぼ全体にわたり低分化型腺癌がみられ (Fig. 3 左)、リンパ管および血管に癌侵襲を認めた。前立腺被膜、精囊、尿道粘膜および膀胱壁にも癌浸潤が認められた。また直腸輪状狭窄部にも低分化型腺癌がみられ (Fig. 3 右)、直腸壁内の脈管、特にリンパ管には高度の癌侵襲像がみられた。直腸剥離面では正常の脂肪組織のみで癌細胞は認めず、また粘膜にも炎症細胞浸潤はみられるものの悪性所見はなかった。前立腺特異抗原 (prostate specific antigen, PSA) および前立腺性酸性ホスファターゼ (prostatic acid phosphatase: PAP) に対するモノクローナル抗体 (DAKO 社) を用い、前立腺と直腸輪状狭窄部について免疫組織化学的検討を行った。染色には ABC 法 (avidin biotin complex method) を用いた。その結果、前立腺および直腸輪状狭窄部の腫瘍細胞は、PSA 陽性 (Fig. 4), PAP 陰性であった。

考 察

前立腺癌の直腸浸潤は欧米では稀 (10%以下) とさ

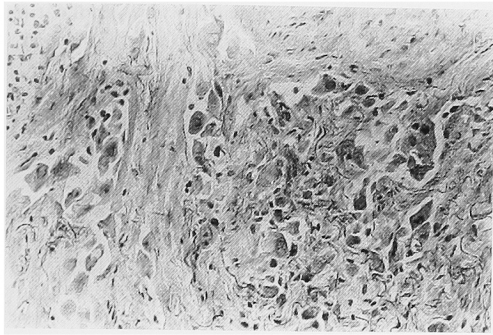


Fig. 4. 直腸輪状狭窄部の PSA 染色 (×200)

れている¹⁻³⁾が、瀬戸ら⁴⁾は本邦前立腺癌剖検症例136例を検討した結果、膀胱浸潤は71例(52%)、直腸浸潤は24例(18%)と報告し、本邦例は欧米例に比べ浸潤傾向が強いとされている。一方、腸管への転移は、メラノーマ、乳癌および肺癌ではみられる⁵⁾が、前立腺癌では少なく、特に直腸転移については、著者らの調べた限り本邦では他に報告をみない。

Lazarus⁶⁾は前立腺癌の直腸浸潤様式を3型に分類し、さらに Winter⁷⁾は前立腺癌の直腸S状結腸転移および前立腺癌と直腸癌との重複癌を加え、前立腺癌に直腸悪性病変を合併した32症例を下記の5型に分類している。

1. 直腸全周性の粘膜下浸潤 (13例, 41%)
2. 直腸前壁の粘膜下浸潤 (8例, 25%)
3. 直腸粘膜までの浸潤 (7例, 22%)
4. 直腸S状結腸転移 (3例, 9%)
5. 直腸癌との重複癌 (1例, 3%)

そこで、自験例における直腸輪状狭窄も当初、前立腺癌の直腸浸潤によるものと考えた。しかし、CTにおける所見通り、術中前立腺と直腸輪状狭窄部との剝離は容易で、肉眼的に腫瘍の連続性を認めないことから、単なる前立腺癌の直腸浸潤ではなく、前立腺と直腸との間に連続性を持たない病態、すなわち、①前立腺癌と直腸癌との重複癌、②前立腺癌が直腸浸潤した後、内分泌療法に反応し前立腺と輪状狭窄部との連続性が無くなった状態、③前立腺癌の直腸転移、の可能性が考えられた。

したがって、PAP および PSA による免疫組織化学的検討をおこなったところ、前立腺および直腸輪状狭窄部の腫瘍は PAP 陰性、PSA 陽性であった。谷口ら⁸⁾は前立腺癌の組織分化度の高いものほど PAP 陽性率が高く、内分泌療法抵抗群では陽性率は低いと報告している。自験例は低分化型腺癌であり、かつ内分泌療法抵抗性であることから、当然 PAP 陽性率は

低いと考えられる。また、Ford ら⁹⁾は、ある腫瘍組織中に PSA 陽性細胞がみられた場合、その腫瘍は前立腺由来であると報告しており、自験例は直腸原発ではなく前立腺由来と考えられ、しかも直腸の連続平行剖面法による病理組織学的検討でも粘膜面には癌細胞を認めないことから直腸癌の存在は否定した。

黒田ら¹⁰⁾および宇佐美¹¹⁾は、薬物療法有効例の前立腺癌組織を検討した結果、薬物療法後の組織像として以下の様な所見を報告している。①癌細胞自体の変化として、細胞の空胞化、扁平化、核の空胞化、濃縮、融解、巨大核、細胞質の好酸性の増加。②癌組織構築に対する変化として、癌胞巢内の物質欠損、癌胞巢と周囲組織との解離、腺腔の拡張。③組織反応として、組織球の出現、リンパ球・好中球の浸潤、ヘモンデリンの沈着、間質の粗鬆化、線維化、肉芽形成。自験例では、直腸輪状狭窄部の剝離面において正常脂肪組織はみられるものの、上記の様な変性像は認めず、狭窄部の壁内リンパ管には多数の癌細胞が存在したことより前立腺癌のリンパ行性直腸転移と結論した。

自験例のように腫瘍の連続性を認めない病変については、隣接臓器であろうと転移を考慮する必要がある。直腸転移と診断するには、免疫組織化学的手法を用い直腸の腫瘍細胞が前立腺由来であることを確認し、さらに連続平行剖面法により直腸粘膜に癌があるかどうか、また剝離面に癌浸潤の形跡があるかどうかを詳細に検討する必要があると思われた。

結 語

前立腺癌の直腸転移により直腸輪状狭窄をきたした1例を経験したので、若干の文献的考察を加え報告した。

文 献

- 1) Olsen BS and Carlisle RW: Adenocarcinoma of the prostate simulating primary rectal malignancy. *Cancer* 25: 219-222, 1970
- 2) Gengler L, Baer J and Finby N: Rectal and sigmoid involvement secondary to carcinoma of the prostate. *Am J Roentgenol Radium Ther Nucl Med* 125: 910-917, 1975
- 3) Lasser A: Adenocarcinoma of the prostate involving the rectum. *Dis Col Rect* 21: 23-25, 1978
- 4) 瀬戸輝一, 矢谷隆一: 前立腺がん転移様式よりの臨床病理学的解析. 前立腺癌班研究報告. 第6報 (昭和58, 59年度), pp. 24-33, 1985
- 5) Meyers MA and McSweeney J: Secondary neoplasms of the bowel. *Radiology* 105: 1-11, 1972

- 6) Lazarus JA: Complete rectal occlusion necessitating colostomy due to carcinoma of the prostate. *Am J Surg* **30**: 502-505, 1935
- 7) Winter CC: The problem of rectal involvement by prostatic cancer. *Surg Gynecol Obstet* **105**: 136-140, 1957
- 8) 谷口 淳, 森山信男, 原 慎, ほか: 前立腺癌の治療効果に関する組織化学的検討 モノクローナル抗体による前立腺性酸性ホスファターゼの染色を用いて. *日泌尿会誌* **79**: 316-320, 1988
- 9) Ford TF, Butcher DN, Masters JRW, et al.: Immunocytochemical localisation of prostate specific antigen: specificity and application to clinical practice. *Br J Urol* **57**: 50-55, 1985
- 10) 黒田昌男, 古武敏彦, 宇佐美道之, ほか: 前立腺癌の化学療法: Peplomycin による前立腺癌の組織学的変化の検討. *泌尿紀要* **28**: 1291-1299, 1982
- 11) 宇佐美道之: 前立腺がんの内分泌, 手術, 放射線および化学療法の評価. 前立腺癌班研究報告. 第8報 (昭和62, 63年度), pp. 24-35, 1989

(Received on April 13, 1990)
(Accepted on May 1, 1990)