膀胱異物（ガーゼ）の1例

大野記念病院泌尿器科（部長：田中 寛）
西川慶一郎，大山 哲，韓 榮新，沢村 新
伊藤 周二，寺田 隆久，田中 寛

CASE REPORT: A FOREIGN BODY (GAUZE) IN THE BLADDER

Keiichiro Nishikawa, Akira Ohyama, Eishin Kan,
Arata Sawamura, Shuji Ito, Takahisa Terada
and Hiroshi Tanaka
From the Department of Urology, Ohno Memorial Hospital

A case of bladder tamponade caused by a foreign body (gauze) in the bladder of a 24-year-old man is reported. He had been treated with the Lambotte wire and screw to repair his pubic bone fracture caused by a traffic accident. About one year later, the wire and screw were removed from the patient. However, he suffered from gross hematuria and bladder tamponade on the 11th day after the 2nd operation, and he was transferred to our outpatient department on emergency. Further urological examinations were done for this case. The patient was diagnosed as having bladder tamponade caused by a foreign body, a gauze, in the bladder. Among these examinations NMR-CT gave us the most interesting and useful findings. NMR-CT showed that the gauze penetrated the bladder wall.

(Acta Urol. Jpn. **37**: 287-289, 1991)

Key words: Foreign body, Gauze, Urinary bladder, NMR-CT

緒 言

膀胱異物は臨床上めずらしい疾患ではなく，多くの報告がなされ，術前の膀胱鏡をはじめとする泌尿器科学的検査および画像診断で十分に診断しうるものである．今回，整形外科手術時に遺残したと思われるガーゼにより，膀胱タンポナーデとなり，NMR-CT で非常に興味ある所見を得ることができた1症例を経験したので報告するとともに，1989年4月までの本邦報告例1,322例についての文献的考察を行う．

症 例

患者：24歳，男子

主訴：血尿および尿閉

既往歴：23歳時，交通事故のため，恥骨骨折および膀胱破裂を受傷し，恥骨固定術と膀胱修復術を受けた．

家族歴：特記すべきことなし

現病歴：1988年11月24日，近医にて恥骨固定のために使用していたランボットワイヤーとスクリューの抜去術を受けた．術後経過は当初良好であったが，12月3日突然肉眼的血尿を認め，同月5日には尿閉となったため精査目的で，当院へ入院となった．

現症：体格中等度．栄養状態良好．胸腹部での理学的所見には異常を認めない．下腹部正中には約 17cm と約 12 cm の手術痕を認める．直腸診にて前立腺に圧痛を認める．

入院時検査成績：検血；軽度の貧血 (Hb 12.1 g/dl) を認める．血液化学；特に異常値を認めない．検尿；pH 7.0, 蛋白（±），糖（－），潜血（＋），RBC 多数/hpf, WBC 5～7/hpf, X線検査所見；KUB では恥骨の変形を認めたが，その他の骨，軟部組織に異常を認めなかった．DIP では造影剤の排泄は両腎とも良好であり，両側腎盂腎杯および尿管走行は正常であったが，膀胱左側壁の不整および変形を認めた (Fig. 1). X線 CT では膀胱左側壁から前壁にかけて径約 4 cm の内腔に突出する高吸収領域を示す腫瘤像を認めたが，その他の膀胱壁，膀胱周囲の軟部組織に異常を認めなかった (Fig. 2). NMR-CT では矢状断 T_1 画像にて内尿道口上方より前壁にかけて高信号領域を示

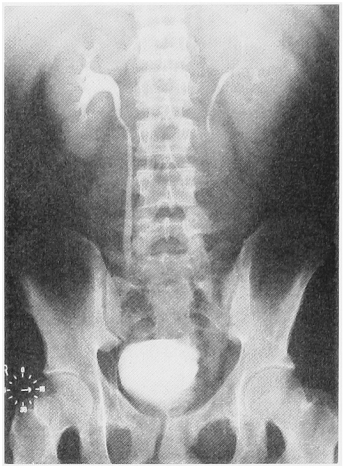

Fig. 1. DIP shows irregularity and deformity of the left lateral bladder wall.

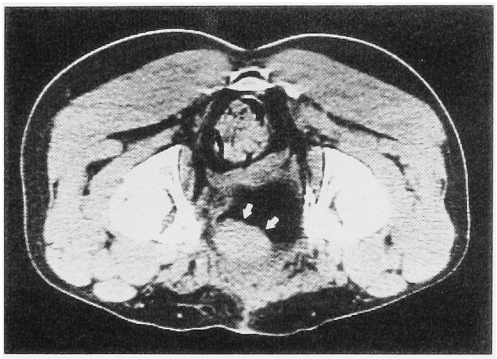

Fig. 2. X-ray CT (prone position) shows a mass (arrow) on the bladder wall.

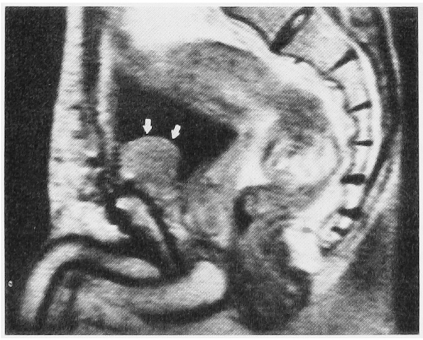

Fig. 3. NMR-CT (sagittal section) shows a mass (arrow) between the internal urethral orifice and anterior bladder wall.

す腫瘤像を認め，前額断 T_1 画像では同腫瘤により膀胱壁の連続性が断たれていた（Fig. 3, 4）．膀胱鏡検査；両側尿管口の左側への偏位を認め，膀胱頸部の12

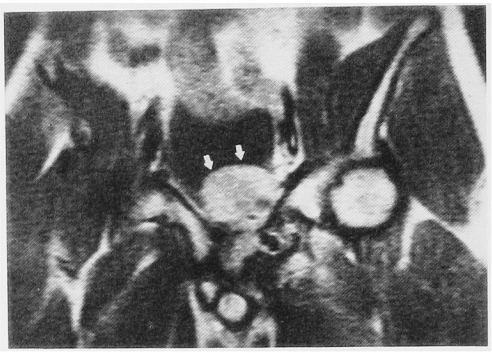

Fig. 4. NMR-CT shows a mass (arrow) penetrating the bladder.

時から2時より左前側壁にかけて網目状のガーゼ様のものが膀胱粘膜から突出しているのを認めた．

以上より，膀胱外より内腔に突出するガーゼによる膀胱異物と診断し，膀胱粘膜欠損部が大きく経尿道異物摘除術は困難と考え，1989年1月6日全麻下に膀胱異物摘除術および膀胱修復術を施行した．

手術所見：左傍腹直筋切開にて膀胱前腔に達したが，膀胱は周囲組織と強度に癒着していた．さらに膀胱を恥骨から鈍的あるいは鋭的に剝離すると，恥骨結合左後方に位置するガーゼを認めた．これを一部膀胱壁とともに摘出したところ粘膜欠損部は約 2.5 cm 径となった．膀胱壁欠損部を 3-0クロミック・カットグートで縫合し，手術を終了した．

摘出標本：摘出した膀胱異物は，線維の欠損，断裂を認めない1枚のガーゼであった．切除した膀胱壁の病理組織検査では，ガーゼ周囲の組織に一致して外側より粘膜側に至る繊維異物を認め，多様の異物巨細胞やリンパ球の浸潤を伴う肉芽反応を認めた．

術後経過は良好で術2週間後に行った DIP では上部尿路に異常所見はなく，膀胱の変形を認めるものの尿所見は正常であった．現在のところ，排尿障害，インポテンツ等の合併症を認めず良好に経過している．

考　　察

本邦における膀胱異物は1917年小沢[1]の18例報告以来，諸家[2,3]により数多くの報告がなされ1989年4月までに自験例を含め1,322例を数えるに至っている．一般に膀胱異物はその侵入経路から，経尿道性異物と経膀胱壁性異物に大別される．そのうちわけは，経尿道性異物が769例（58.2%）と最も多く，そのうち70%以上は自慰，性的行為によるものであり，近年特に増加傾向にあるようである．一方，経膀胱壁性異物は363例（27.5%）であり，その多くは医原性異物で290

Table 1. Classification of foreign bodies in the bladder

Foreign bodies in the bladder	Cases (%)
Transurethral	769 (58.2)
Transvesical	363 (27.5)
Unknown	190 (14.4)
Total	1,322

Case of the transvesical foreign bodies	Cases (%)
Gynecological operation	160 (44.1)
Urological operation	89 (24.5)
Surgical operation	21 (5.8)
Something used for the treatment	20 (5.5)
Others	73 (20.1)
Total	363

例，79.9%を占め，とくに産婦人科および泌尿器科手術に起因するものが大半である（Table 1）．このことを考えると，再発性膀胱炎や難治性膀胱炎を繰り返す症例で骨盤内臓器手術の既往のある症例では，異物の可能性を忘れてはならない[4]．ところで既往手術に起因したもので膀胱壁への直接侵襲の加わらない経膀胱壁性異物の報告もあり現在までに15例の報告をみる[5,6]．この15例に関しては異物摘出までの期間は5カ月より10年にわたっており平均2年8カ月となっている．ここでも既往手術としては産婦人科手術後のものが10例と多い．このような膀胱外に遺残した異物が膀胱内に迷入する機序としては膀胱の排泄腔としての作用によるとの説があるが[7]，現在のところ定説とはなっていない．

診断は内視鏡により容易と考えられるが，強度の炎症を合併している時や，異物の位置や大きさによっては困難なことがなくはない．治療法（異物の除去法）としては，観血的方法と非観血的方法に大別できるが，そのどちらかを選択するかに関してはやはり異物と膀胱壁の位置関係等が非常に重要になると考えられる．本症では，膀胱鏡により膀胱異物との診断が可能であり，その異物がガーゼ，少なくとも線維性のものであることは術前に明らかであったが，膀胱鏡だけでは異物の全容を確認することは不可能であり，他の画像診断にたよらざるを得なかった．DIP では Fig. 1 のごとく膀胱の欠損像は明らかでなく，X線造影糸入りガーゼではなかったため，異物の状況を知ることは一層困難であった．現に，膀胱左側壁の不整，変形と異物の位置とは直接的関係はなかった．つぎにX線 CT では，Fig. 2 に示すごとく高吸収領域を示す腫瘤像としてガーゼが摘出されていたが，膀胱壁との関連性を明らかにはできなかった．一方，NMR-CT では Fig. 3 に示すごとく異物の膀胱との位置関係が明らかとなり，Fig. 4 では，膀胱壁の欠損を確認することができた．このような膀胱異物，特にガーゼの NMR-CT 像の報告は数少なく，貴重なものと思われる．つまり，本症例のように明らかに膀胱壁外より内腔に突出する様な異物で粘膜欠損が大きくなる症例，あるいは経尿道的に除去することが不可能な程大きな異物である様な症例に関しては，立体的位置関係を充分に把握する意味で，NMR-CT 等の画像診断により異物と膀胱壁の関係や異物の大きさ等を充分に把握することが重要と考えられる．

今日の経尿道的操作器具の進歩に伴う操作技術の向上を考えれば，経尿道的手術が第一選択となりえるが，充分な術前検査を行ない適確な診断に基づき治療方法を選択する必要があると考えられる．

文　　献

1）小沢慶三郎：膀胱異物に就いて．順天堂医事研究会雑誌 **540**：962-978，1917
2）仲谷達也，千住将明，井関達男，ほか：膀胱および尿道異物の統計的観察．泌尿紀要 **29**：1363-1368，1983
3）岸　浩史，碓井　亜，石部知行：膀胱内異物の1例．西日泌 **48**：1675-1677，1986
4）石田　章，朴　勺，小西　平，ほか：経尿道性膀胱異物の5例．西日泌 **49**：563-566，1987
5）新村研二：後腹膜遺残ガーゼの膀胱内迷入による膀胱異物の1例．臨泌 **34**：167-170，1980
6）川村繁美，新里　滋，高田　耕，ほか：婦人科手術に起因した膀胱異物の1例．岩手病医会誌 **23**：132-135，1984
7）楠　隆光：膀胱の疾患．小泌尿器科学，pp. 80-112，金原出版．東京，1955

(Received on April 17, 1990
Accepted on June 8, 1990)