

硬性尿管鏡にて診断しえた嚢胞性腎盂尿管炎の1例

横浜市立大学医学部泌尿器科学教室 (主任: 穂坂正彦教授)

橋本 栄, 野口 純男, 矢尾 正祐, 高橋 俊博
三浦 猛, 木下 裕三, 窪田 吉信, 穂坂 正彦

PYELOURETERITIS CYSTICA DIAGNOSED BY USING A URETEROSCOPE: A CASE REPORT

Sakae Hashimoto, Sumio Noguchi, Masahiro Yao,
Toshihiro Takahashi, Takeshi Miura, Yuhzo Kinoshita,
Yoshinobu Kubota and Masahiko Hosaka

From the Department of Urology, Yokohama City University School of Medicine

We report a case diagnosed as pyeloureteritis cystica by ureteroscopic examination. A 70-year-old female was admitted to our hospital with microhematuria. Intravenous pyelography and retrograde pyelography demonstrated multiple filling defects in bilateral renal pelvis and ureters. Urinary cytology findings indicated class III on both side. Ureteroscope and cold cup biopsy were performed, and histological examination revealed chronic ureteritis. Forty-four Japanese cases including our case are herein reviewed.

(Acta Urol. Jpn. 37: 385-387, 1991)

Key words: Pyeloureteritis cystica, Ureteroscope

緒 言

嚢胞性腎盂尿管炎は稀な疾患であり、本邦では自験例を含めて44例の報告があるが、多発性腎盂尿管腫瘍との鑑別が画像診断のみでは困難なために腎尿管摘出術後に診断されることが多かった。今回われわれは硬性尿管鏡にて診断しえた1例を経験したので若干の文献的考察を加えて報告する。

症 例

患者: 70歳, 女性, 主婦

主訴: 顕微鏡的血尿

既往歴: 軽度糖尿病あり, 食事療法にてコントロール中

家族歴: 特記事項なし

現病歴: 1989年8月に受けた健康診断で尿潜血を指摘され, 9月6日当科受診。IVPにて両側腎盂, 尿管に多数の辺縁平滑な半米粒大-一米粒大の小陰影欠損像を認めた。RPにて同様の所見が得られ, 分腎カテーテル尿細胞診は両側とも class IIIであった。両側性腎盂尿管腫瘍の疑いもあるため10月11日当科入院となった。

入院時所見: 身長 155 cm, 体重 56 kg. 血液, 生化学的検査に異常なし。尿所見では, 蛋白, 糖ともに (-), 沈渣にて1視野に赤血球1~2個, 白血球3~4個, 尿細胞診は6回とも class Iであった。IVPでは, 両側腎盂尿管に多数の辺縁平滑な半米粒-一米粒大陰影欠損がみられた。RPでも同様の所見が得られ (Fig. 1), 分腎カテーテル尿細胞診は両側とも class IIIであった。膀胱鏡検査では, 三角部を中心に嚢胞性膀胱炎の所見がみられた他は異常は認められなかった。

以上の結果より, 両側性多発性腎盂尿管腫瘍の疑いにて, 10月18日硬性尿管鏡検査および cold cup biopsy を施行。尿管鏡は WOLF 社の 9Fr. のものを使用した。右尿管口よりガイドワイヤを右尿管内に挿入し, 右尿管口をダイレタにて 11Fr. まで拡張してから尿管鏡を挿入した。腎盂, 尿管内には肉眼的には嚢胞性膀胱炎と同様の隆起性嚢胞性病変が多数散在しており (Fig. 2), そのうち3個の cold cup biopsy を行った。尿管鏡の挿入は術後合併症を考慮し, 左側に対しては行わなかった。組織学的には表面が一層の上皮で被われた cystitis glandularis 様の病変と, 間質へのリンパ球浸潤と浮腫がみられた (Fig. 3)。これは慢性膀胱炎の所見であり, 悪性像はみられ

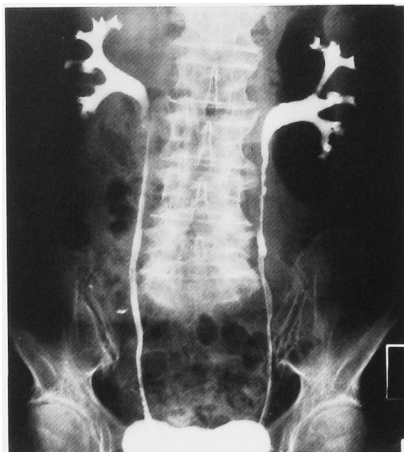

Fig. 1. RP demonstrated multiple filling defects in the size of a half rice grain in bilateral renal pelvis and ureters.

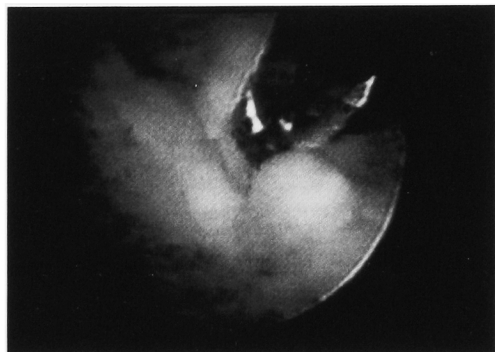

Fig. 2. Ureteroscopic view of the lesion in the right ureter.

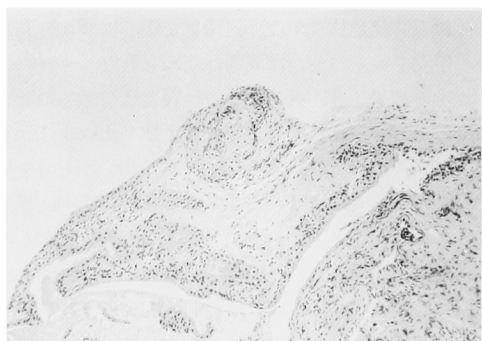


Fig. 3. Chronic ureteritis with the lesion like cystitis glandularis was found by histological examination. (×400)

なかったため、嚢胞性腎盂尿管炎と診断した。術後経過は特に問題なく、10月30日に施行した膀胱鏡検査で

は右尿管口の軽度の浮腫、および三角部の嚢胞性病変の減少をみた。また、同日の IVP では右尿管の拡張をみたが流れは良好であった。10月31日退院、現在外来にて経過観察中である。

考 察

嚢胞性腎盂尿管炎は、本邦では自験例を含めて現在までに44例の報告がある (Table 1, 2)。年齢は33~77歳 (平均59.5歳)、男13例に対し女31例であり、腎盂のみが罹患しているものが1例、尿管のみ罹患しているものが19例、腎盂・尿管とも罹患しているものが24例であった。患側は右側8例、左側24例、両側12例であった。

Table 1. Concomitant lesion of pyeloureteritis cystica

1 urinary tract infection	33/37	89.2%
2 urolithiasis	18/44	40.9%
3 cystitis cystica	10/30	33.3%
4 malignant tumors	4/44	9.1%
bladder tumor ; 3, ureter tumor ; 1		

Table 2. Operations (n=37)

Nephroureterectomy	15	40.6%
Nephrectomy	11	29.7%
Biopsy or partial resection of ureter	7	18.9%
Biopsy of cysts by endoscope	1	2.7%
Others	3	8.1%

本症の原因には未だ定説はないが、感染症や結石による慢性的な機械的刺激が誘因であるという説が一般的である。本邦においても、ほぼ9割に尿路感染の既往または合併が報告されている。嚢胞の形成機序には2説がある。一つは Brunn らの epithelial cell nests 説¹⁾であり、慢性炎症によって刺激された上皮が深層に向かって増殖し、つながりをもたなくなった細胞群の中心が変性により嚢胞を形成したというもので、もう一つは、Stirling, Ash らの mucosal crypt 説²⁾で、腺上皮化した尿路上皮が crypt を形成し、これが閉塞して嚢胞を形成したという説である。

嚢胞性腎盂尿管炎は、多発性腎盂尿管腫瘍との鑑別が画像診断のみでは困難なために腎尿管摘出術後に診断されることが多かった。本邦においては実に7割が腎摘あるいは腎尿管摘出術後に診断されている。しかし、近年の内視鏡機器の改良に伴い、内視鏡の診断を行った症例が報告されてきている。1987年に和田らは

多用途細径ファイバースコープを用いて尿管内を検索し, 本症と診断した症例を報告しており⁹⁾, また, 1988年には橋本らが, PNL (percutaneous nephro-lithotripsy) 施行時に腎盂鏡にて嚢胞の cold cup biopsy を行い, 組織学的に本症との診断が可能であった症例を報告している⁴⁾.

現在, 硬性尿管鏡は主に下部尿管結石に対する TUL (transurethral ureterolithotripsy) に必要な手技として広く施行されているが, 尿管あるいは腎盂の腫瘍に対する生検の目的で使用される頻度が増えてきている。

本症例のように腎盂尿管に隆起性病変が存在し, X線検査等で確定診断が困難な場合は, 硬性鏡による腫瘍表面の性状の観察および cold cup biopsy は最も有効な診断方法であると考えられる。

しかし, 硬性尿管鏡には今までにいくつかの合併症も報告されている。Lytton らの報告によると, 3年間に128例(うち98例が尿路結石症)の硬性尿管鏡操作を行ったが, 20%に相当する26例に術中, 術後に尿管の穿孔, 狭窄, 阻血による壊死などの合併症がみられたという⁵⁾。青木らによれば, 逆流, 尿管の穿孔が14例中2例, 術後腎盂腎炎が14例中2例にみられ, また, 膀胱刺激症状としての下腹部痛および頻尿は14例中全例にみられたという⁶⁾。三木は, 尿管口の浮腫による無尿を経験したと述べ, ステントを1日だけ留置することを勧めている⁷⁾。われわれも, これらの術後合併症を考慮し, 尿管鏡の挿入は片側のみにとどめた。

本症は良性疾患であり, 高度の腎機能低下や繰り返す尿路感染, 尿路結石の合併がない限り保存的治療で充分であり予後も良好である。しかし, 本邦において本症と膀胱腫瘍との合併が3例⁸⁻¹⁰⁾, 尿管腫瘍との合併が1例¹¹⁾報告されていることから, 尿細胞診や尿路造影検査での定期的な観察が必要と思われた。

結 語

今回われわれは, 硬性尿管鏡にて診断しえた嚢胞性腎盂尿管炎の1例を報告するとともに本邦報告例44例に対して若干の文献的考察を加えた。

本文の要旨は第466回日本泌尿器学会東京地方会にて発表した。

参 考 文 献

- 1) Goldstein AMB, Fauer RB, Chinn M, et al.: New concepts on formation of Brunns's nests in urinary tract mucosa. *Urology* **11**: 513-517, 1978
- 2) Stirling C and Ash JE: Chronic proliferative lesions of the urinary tract. *J Urol* **45**: 342-360, 1941
- 3) 和田郁生, 市川晋一, 森田 隆, ほか: 嚢胞性腎盂尿管炎. *臨泌* **41**: 795-797, 1987
- 4) 橋本 敏, 秋元 晋, 島崎 淳, ほか: 嚢胞性腎盂尿管炎の1例—本邦における嚢胞性腎盂尿管炎42例の検討. *西日泌尿* **50**: 1861-1864, 1988
- 5) Lytton B, Weiss RM and Green DF: Complications of ureteral endoscopy. *J Urol* **137**: 649-653, 1987
- 6) 青木 光, 後藤康文, 高金 弘, ほか: 硬性腎盂尿管鏡(コレテロレンスコープ)の使用経験. *泌尿紀要* **31**: 1123-1130, 1985
- 7) 三木 誠: 経尿道的内視鏡による腎盂尿管腫瘍の診断と治療. *臨泌* **42**: 233-238, 1988
- 8) 井上武夫, 広川 信, 鈴木彦人: Ureteritis cystica の1例. *日泌尿会誌* **61**: 93-94, 1970
- 9) 清島茂寿: 8)に対する追加. **61**: 94, 1970
- 10) 高橋茂喜, 北川龍一, 加納勝利: 嚢胞性腎盂尿管炎の1例. *臨泌* **35**: 1091-1095, 1981
- 11) 中川芳彦, 光野貫一, 中沢速和, ほか: 尿管腫瘍を合併した嚢胞性腎盂尿管炎の1例. *日泌尿会誌* **77**: 335, 1986

(Received on April 25, 1990)
(Accepted on July 1, 1990)