

憩室炎によるS状結腸膀胱瘻に合併した膀胱移行上皮癌の1例

名古屋大学医学部泌尿器科学教室 (主任: 三宅弘治教授)

斉藤 政彦, 金井 茂, 下地 敏雄
近藤 厚生, 三宅 弘治

A CASE OF BLADDER TRANSITIONAL CELL CARCINOMA WITH SIGMOIDOVESICAL FISTULA DUE TO DIVERTICULITIS

Masahiko Saito, Shigeru Kanai, Toshio Shimoji,
Atsuo Kondo and Koji Miyake

From the Department of Urology, Nagoya University, School of Medicine

We present a case of bladder transitional cell carcinoma with sigmoidovesical fistula due to diverticulitis. The patient was a 65-year-old male who had been suffering from recurrent abdominal pain with high fever for the past 6 months. He noticed pneumaturia and cloudy urine several times. He visited a doctor complaining of macroscopic hematuria and high fever, and was treated under the diagnosis of acute prostatitis. In our University Hospital cystoscopy showed a papillary bladder tumor. Pathological study of the tumor revealed transitional cell carcinoma, grade II, noninvasive type. Multiple diverticulosis of sigmoid colon was identified with barium enema examination. We performed transurethral resection of the bladder tumor. Three weeks later, the sigmoidovesical fistula was treated by primary resection of the sigmoid colon and wedge resection of the bladder including fistula.

(Acta Urol. Jpn. 37: 911-913, 1991)

Key words: Sigmoidovesical fistula, Transitional cell carcinoma of the bladder

緒 言

S状結腸憩室症および憩室炎は食生活の欧米化に伴い、本邦においてもその数が近年増加してきている¹⁾それにつれて憩室炎に起因するS状結腸膀胱瘻の報告も増加している²⁾。現在までに約80例のS状結腸膀胱瘻が報告されているが、膀胱移行上皮癌の合併した本邦報告例は調べた限りではない^{2,3)}。今回われわれは、S状結腸憩室炎に起因したS状結腸膀胱瘻と膀胱移行上皮癌を合併した症例を経験した。

症 例

患者: 65歳, 男性

主訴: 血尿

家族歴: 既往歴: 特記すべきことなし

現病歴: 1989年6月頃、熱発と腹痛を自覚したが治療を受けることなく軽快した。以後、数回、同様な発作を繰り返すも放置していた。1989年12月初旬より気尿および尿混濁に気づいた。12月28日に熱発とともに

血尿が出現したため近医を受診し、そこで急性前立腺炎と診断され入院治療を受けた。その後精査目的にて1990年3月5日に当科を受診した。膀胱鏡で膀胱三角部から後三角部にかけて単発性で乳頭状広基性の膀胱腫瘍を認め、後三角部から後壁にかけて膀胱外よりの圧迫所見を認めた。3月9日に手術目的にて入院となる。

入院時現症: 全身状態良好。頭頸部、胸部に異常所見なし。左下腹部に軽度の圧痛を認めた。前立腺はクルミ大で表面不整、硬く、軽い圧痛を伴っていた。

入院時検査成績: 血液検査: 異常なし。尿は混濁し、食物残渣を認めた。尿沈渣: RBC 8~10/hpf, WBC 多数/hpf。尿培養: klebsiella pneumoniae 10⁷/ml, enterobacter cloacae 10⁷/ml。

入院後経過: 骨盤部 CT, MRI (Fig. 1), 経直腸的超音波検査 (Fig. 2) にて膀胱三角部から後壁にかけて結腸との間に腫瘤を認めた。注腸造影では、S状結腸に多発性の憩室を認め、その部分の可動性は不良であった (Fig. 3)。3月30日、硬膜外麻酔下に経尿道

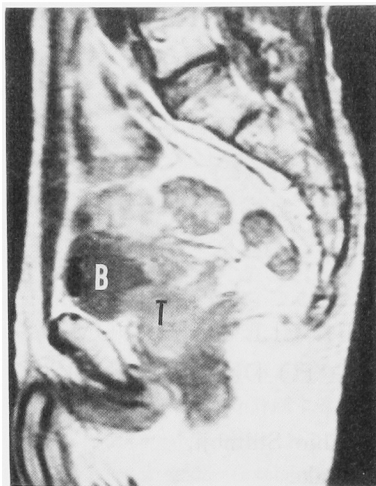


Fig. 1. Sagittal plane of MRI showed air at bladder dome and tumor between bladder and colon. (B: bladder, T: tumor)

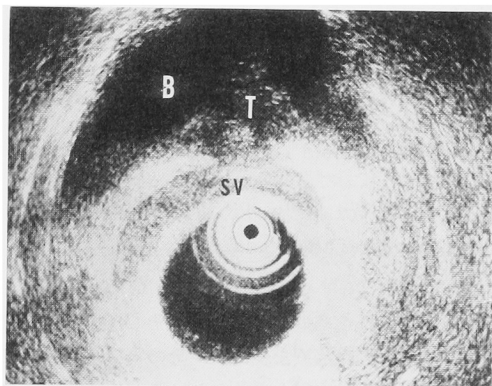


Fig. 2. Transrectal sonogram showed bladder tumor on the seminal vesicle. (B: bladder, T: tumor, SV: seminal vesicle)

的に膀胱腫瘍の生検を行なった。病理検査の結果、移行上皮癌 grade II, 非浸潤型と判明した。

膀胱腫瘍の病理検査, 注腸造影, MRI, CT などの検査成績を総合的に判断し, S状結腸憩室炎によるS状結腸膀胱瘻と炎症性肉芽腫, およびそれに合併した非浸潤性の膀胱癌と診断した。膀胱移行上皮癌は乳頭状非浸潤性であり, 経尿道的切除術により根治可能と判断され, 4月19日に経尿道的膀胱腫瘍切除術を実施した。その際に腫瘍を切除した部分に隣接した後三角部に瘻孔を発見した。一方, S状結腸膀胱瘻に対しては, 全身麻酔下で5月10日, 一期的にS状結腸切除術, 膀胱部分切除術を実施した。S状結腸と

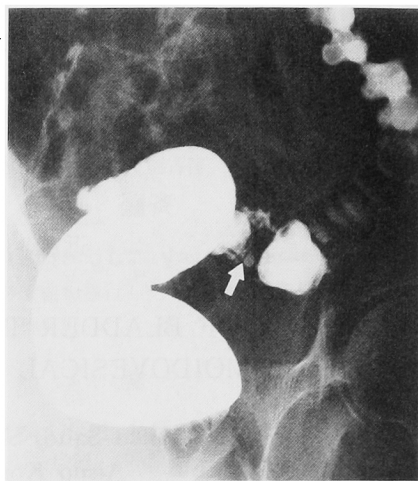


Fig. 3. Barium enema examination showed multiple diverticulosis of sigmoid colon. (↑: diverticle)

下行結腸に炎症性の軽度の癒着を認めたが, MRI, CT で膀胱と結腸の間に認めた腫瘍は完全に消失していた。瘻孔は膀胱後三角部とS状結腸との間に一カ所存在した。S状結腸を15cmにわたり切除して端々吻合を行ない, 膀胱は不良肉芽を切除後, 二層縫合した。

術後経過: 5日目より食事を開始。10日目に膀胱造影で造影剤の膀胱外への溢流のないことを確認してバルーンを抜去した。5月30日に退院となる。現在外来にて膀胱腫瘍の経過観察中である。

考 察

最近では食生活の欧米化により本邦におけるS状結腸憩室症は増加している¹⁾。それに伴い憩室炎に起因するS状結腸膀胱瘻の発生も増加している²⁾。結腸憩室症の12%で憩室炎を合併し³⁾、憩室炎の14~23%に結腸膀胱瘻を形成するとされている^{4,5)}。

S状結腸膀胱瘻の診断は腹痛, 熱発などの結腸憩室炎の既往, および尿尿, 糞尿などの症状をもとに, 注腸造影, 膀胱鏡, 膀胱造影などで診断する^{2,6)}。瘻孔の証明は注腸造影によるものが多く, 膀胱鏡によって瘻孔が確認されるのは33~57%とされている⁷⁾。

S状結腸膀胱瘻の治療は一期的にS状結腸切除術, 膀胱部分切除術が90%の症例で行われている²⁾。一期的治療による術後合併症の発生は抗生物質の発達した今日きわめて稀である⁶⁾。本症例では合併した膀胱腫瘍の診断治療を優先させ, S状結腸膀胱瘻の手術前に抗生物質を約2カ月間にわたり継続投与した。その結

果, 手術前に骨盤部 CT, MRI などで認められた炎症性肉芽腫は手術時にはまったく消失し, 癒着も軽度で手術は術前の予想に反してきわめて容易であった. このように S 状結腸膀胱瘻を治療する際, 術前の抗生物質投与は局所の炎症を抑えて手術操作を容易にする.

本症例における最も興味深い特徴は膀胱移行上皮癌の合併である. 一般に憩室炎に伴う結腸膀胱瘻では瘻孔周囲に炎症性の粘膜変化が認められ, それが腫瘍状に見えることがある²⁾. しかし本来, 腫瘍, すなわち新生物と炎症は病理学的にはまったく別の範疇に属し, S 状結腸膀胱瘻に膀胱腫瘍が合併することはきわめて稀である. 三品は78例中彼らの報告例のみが膀胱乳頭腫 (papilloma) を合併していたと報告している²⁾. 一方, 今回の症例は移行状皮癌 (grade II) に罹患していた. 腫瘍は瘻孔の近傍に存在し, また画像診断上, 膀胱腫瘍と炎症性肉芽腫との境界は不明瞭であり, 瘻孔と腫瘍との間になんらかの関連性があるように思われた. しかし偶発的に合併した可能性も高く, S 状結腸膀胱瘻による炎症性刺激が膀胱腫瘍の発生, あるいは進展に関与していた可能性については, 今後, 検討を要する.

結 語

S 状結腸の憩室炎に起因した S 状結腸膀胱瘻と膀胱

移行上皮癌の合併した症例を報告した. 膀胱移行上皮癌に対しては経尿道的腫瘍切除術を行ない S 状結腸膀胱瘻に対しては一次的に S 状結腸切除術, 膀胱部分切除術を実施した.

文 献

- 1) 杉原健一, 武藤徹一郎, 小西富夫, ほか: 大腸憩室症の治療. 外科 **46**: 1024-1028, 1984
- 2) 三品輝男: 結腸憩室炎に起因した S 状結腸および回腸膀胱瘻に合併した膀胱乳頭腫例. 泌尿紀要 **34**: 168-174, 1988
- 3) 杉山高秀, 門脇照雄: S 状結腸膀胱瘻の 1 例. 泌尿紀要 **34**: 692-695, 1988
- 4) Colcock BP and Sass RE: Diverticulitis and carcinoma of the colon: differential diagnosis. Surg Gynecol Obstet **89**: 627-632, 1949
- 5) Mayo CW and Blunt CP: Vesicosigmoidal fistulas complicating diverticulitis. Surg Gynecol Obstet **91**: 612-617, 1950
- 6) Mileski WJ, Joehl RJ, Rege RV, et al.: One-stage resection and anastomosis in the management of colovesical fistula. Am J Surg **153**: 75-79, 1987
- 7) 光野正人, 野田和人, 朝倉孝弘, ほか: 結腸膀胱瘻を合併した S 状結腸憩室症の一治験例. 日臨外会誌 **44**: 593-599, 1983

(Received on August 27, 1990)
(Accepted on October 4, 1990)