肉腫様増殖を示した尿管癌の1例

長谷川病院泌尿器科（院長：長谷川真常）
川村　研二，奥村　昌央，長谷川真常
金沢大学医学部泌尿器科学教室（主任：久住治男教授）
内　藤　克　輔
富山市民病院中央研究検査部（部長：高柳尹立）
高　柳　尹　立

A CASE OF URETERAL CANCER WITH SARCOMATOUS PROLIFERATION

Kenji Kawamura, Akiou Okumura and Masatsune Hasegawa
From the Department of Urology, Hasegawa Hospital
Katsusuke Naito
From the Departmant of Urology, School of Medicine, Kanazawa University
Nobutatsu Takayanagi
From the Departmant of Pathology, Central Laboratory, Toyama City Hospital

The patient was a 70-year-old man who had complained of a terminal miction pain and gross hematuria. A left total nephroureterectomy and partial cystectomy were carried out under the diagnosis of ureteral tumor and bladder tumor. Histopathological examination revealed a spindle cell carcinoma consisting of transitional cell carcinoma grade 3 with sarcomatous proliferation. There were histologically direct transformation of the transitional cell carcinoma into squamous cells, and transformation of the squamous cells into sarcomatous spindle cells. Five months after operation, the patient died from recurrence.

(Acta Urol. Jpn. **37**: 903-906, 1991)

Key words: Ureteral tumor, Transformation, Transitional cell carcinoma, Sarcomatous proliferation

緒　　言

今回われわれは，尿管の悪性度の高い移行上皮癌が肉腫様増殖を示した1例を経験したので若干の考察を加えて報告する．

症　　例

患者：70歳，男子，元警察官
主訴：排尿終末時痛，肉眼的血尿
家族歴：特記すべきことなし
既往歴：30年前より高血圧，心房細動を認める
嗜好：喫煙1日20本，50年間
現病歴：約3年前より軽度の排尿終末時痛を認め，1989年7月頃より時々肉眼的血尿を認めていたが放置した．1989年11月血尿の精査目的にて来科した．

身体所見：体格中等度，栄養良，腹部平坦軟．

入院時検査所見．尿所見；蛋白（－），糖（－），ウロビリノーゲン（－），尿沈渣；赤血球多数/hpf，白血球 15/hpf，血液生化学的検査に異常を認めない．膀胱鏡検査所見：膀胱頂部に拇指頭大の乳頭状非有茎腫瘍を認める．排泄性腎盂造影：左中部尿管に辺縁不整の陰影欠損像を認める．逆行性腎盂造影：同部位に約4cmにわたり辺縁不整の陰影欠損像を認める．CT-scan：同部位に腫瘍像を認めるが尿管外への浸潤はなくリンパ節腫脹も認めない．胸部X線写真：転移巣を認めない．左尿管よりの尿細胞診：class IV.

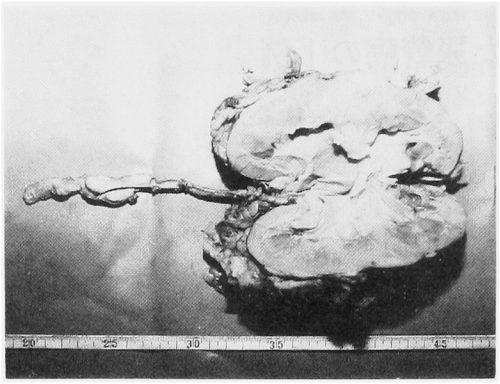

Fig. 1. Macroscopic findings of left ureteral tumor and kidney.

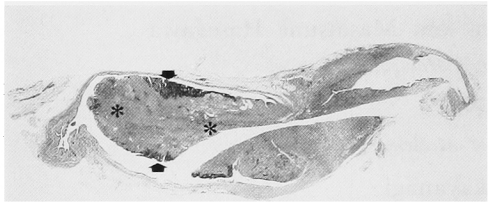

Fig. 2. Longitudinal section of tumor with area of transitional cell carcinoma (arrows) and sarcomatous spindle cells (*).

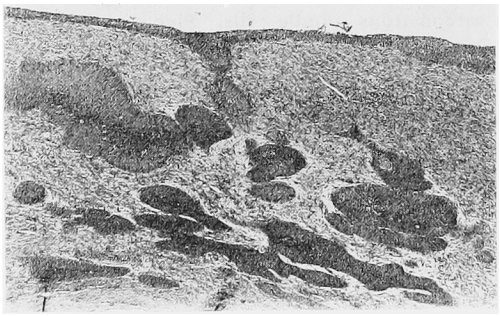

Fig. 3. Ureteral tumor: Transitional cell carcinoma and sarcomatous spindle cells. H.E., ×40.

以上より，左尿管腫瘍（clinical stage T_s, B, N_o, M_o[1]）および併発膀胱腫瘍の診断の下に1989年12月18日腰椎麻酔下に左腎尿管全摘術，膀胱部分切除術を施行した．

摘出標本（Fig. 1）：尿管腫瘍は左尿管口より 15 cm の部位より 1 cm の茎をもって尿管内腔を下方にポリープ様に増殖しており，大きさは 41×11×9 mm であった（Fig. 2）．また尿管は尿管腫瘍の茎の部位にて一部腹膜と癒着しており壁外浸潤が疑われた．膀胱腫瘍は拇指頭大の乳頭状非有茎性腫瘍であり肉眼的に壁外浸潤は認められなかった．

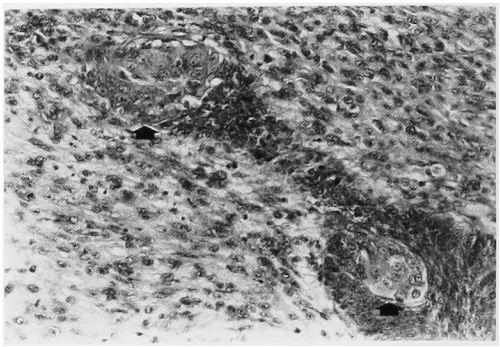

Fig. 4. The appearance at arrows suggests a transition of the transitional cell carcinoma into the squamous cell carcinoma, and transformation of the squamous cell carcinoma into sarcomatous spindle cells. HE., ×100.

病理組織学的所見：尿管腫瘍は低分化型移行上皮癌 grade 3 の増生をみるとともに間質に相当して，腫瘍内に紡錘状の異型細胞が種々の密度で増生し肉腫様形態を呈していた（Fig. 3）．部分的に両者の移行部と思われる所見が認められ，肉腫様細胞も未分化な癌腫よりの metaplasia と考えられた．この移行部は移行上皮癌が扁平上皮化生により扁平上皮癌となり，そ分化の低い細胞成分が肉腫様にびまん性に増生したと思われる所見であった（Fig. 4）．しかしながら定型的な移行上皮癌巣から肉腫様組織への直接の移行像と思われる所見は認められなかった．また尿管と腹膜の癒着部にも移行上皮癌細胞とともに肉腫様細胞の増生を認め，後腹膜軟部組織への浸潤がうかがわれた（pathological stage pT_4, pB[1]）．膀胱腫瘍は移行上皮癌 grade 2 に相当する像を主とするがわずかに肉腫様細胞像を混じていた．

術後経過：補助化学療法としてテラルビシン® 40 mg 計3回（1990年1，2，3月）静脈内投与を行った．術後4カ月目の1990年3月に左下腹部に表面凹凸不整で可動性のない手拳大の腫瘍を触れるようになり，CT-scan で左腸腰筋および一部仙骨への腫瘍浸潤を認めた．また同時期の全身骨スキャンで頸椎，腰椎，肋骨に異常 RI 集積像が認められ多発性骨転移が疑われた．1990年4月21日右肩の皮下結節を摘出した．この皮下結節は約4カ月前より徐々に増大し摘出時には大きさは 25×22×9 mm であった．黄色弾性

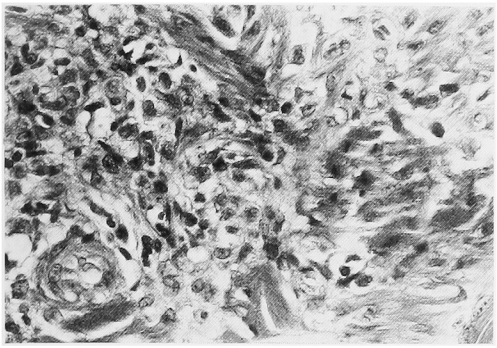

Fig. 5. Metastatic tumor of the skin showing sarcomatous proliferation. H.E., ×400.

硬の腫瘍のまわりは発赤しており炎症性変化が認められた．病理組織学的検査にて結合織や付属腺と混ざりありように円形または紡錘形の形態を示す肉腫様細胞の増殖を認め，肉腫様増殖を示した尿管癌の転移と考えられた（Fig. 5）．

1990年4月23日骨転移が原因と考えられる頸椎圧迫骨折を認め，術後約5カ月の1990年5月3日に呼吸不全で死亡した．

考　　察

癌腫と肉腫様細胞がひとつの腫瘍組織中に同時に存在するものは，1．真性癌肉腫，2．肉腫様増殖を示す癌腫（いわゆる癌肉腫）に大別される．

真性癌肉腫は一つの腫瘍組織中に上皮由来の癌腫と非上皮由来の肉腫が同時に存在するものである．一方，肉腫様増殖を示す癌腫は癌腫が極度の分化多様性の結果肉腫に似た増殖を示す現象であり子宮，喉頭，前立腺，腎臓など全身諸臓器でも報告されている[2-5]．Legier ら[6]は真性癌肉腫と診断するために6条件を挙げている．1　悪性上皮性，悪性間質性成分が同時に存在する．2．密接に混合状態にあっても，両成分間に移行部を認めない．3．reticulin 染色で肉腫様成分には明瞭な網状線維構造を認めるが癌腫成分には全く認めない．4．奇形腫を思わせる成分が存在しない．5．両成分の独立した転移があれば，癌肉腫の絶対的根拠となる．6．組織培養で上皮性および間質性成分の明かな増殖を認める．

今回の症例は癌腫から肉腫様細胞への移行部を認めていることより真性癌肉腫ではなく肉腫様増殖を示す癌腫と診断した．Saphir ら[7]は153例の癌肉腫様症例を検討し，そのうち3～4例のみが真性癌肉腫であり，他はすべて primary carcinoma であると報告している．特に移行部を認めない例では肉腫様細胞の histogenesis の決定は困難となるが，Young ら[8]は spindle cell carcinoma の光顕像の特徴として上皮成分は腫瘍の表面に存在し下層にある基質成分へと没入していく像が特徴的であるとしている．Tajima ら[5]は anti-keratin antibody, anti-EMA antibody による組織染色が真性癌肉腫といわゆる癌肉腫の区別に有用であったとしており，電子顕微鏡学的検索も必であるとする考えもある[9]

癌腫が肉腫様増殖を示す原因として 1）放射線の影響，2）endothermy の影響，3）局所異物，4）慢性炎症が挙げられる[3,5]　Tajima らは肉腫様増殖を示した腎盂癌を報告しているが，慢性炎症がこのような変化をきたした原因であろうとしている[5]．今回の症例では尿管に慢性炎症があった可能性は低く，その他の原因もあてはまらず肉腫様増殖を示した原因は不明である．神谷ら[4]は同時にかつ非連続性に2個の肉腫様増殖を示した膀胱癌を認めたことから，その発生原因として一般の移行上皮癌と同様に尿路上皮に多分化能を持つ癌腫を誘発する刺激が加わり，その結果とし肉腫様増殖を示す癌腫が同時に2カ所に生じたとするのがもっとも自然な考え方であるとしている．今回の症例も尿路上皮の尿管と膀胱という別々の部位よりそれぞれ肉腫様増殖を示す癌腫が発生していることから，同様に尿路上皮に多分化能を持つ癌腫を誘発する刺激が加わった可能性が推測される．

現在まで尿管において癌腫と肉腫様組織がひとつの組織中に同時に存在するとして報告されている症例は，われわれの検索した範囲では本邦例および外国例を含めて6例であり，6例すべてが真性癌肉腫と診断されている[10-15]．しかしながら Saphir ら[7]によれば Renner[10]の症例（術後1カ月で死亡）は真性癌肉腫ではなくいわゆる癌肉腫であるとしており鑑別が困難である症例が存在するものと思われる．

Tajima ら[5]は肉腫様増殖を示した腎盂癌6例をまとめているが，平均年齢68.2歳，男女比1：2，癌腫成分は移行上皮癌が多く，ついで腺癌であったとしている．治療法としては，全例に腎摘出術または腎尿管全摘術が施行されている．腫瘍の肉眼的所見はポリープ状を呈するものが多く，腫瘍の最大径は 2.5 cm から 10 cm と比較的大きいものが多いようである．予後は4例中3例は術後2カ月から20カ月の間生存しており，1例は術後2カ月で死亡している．今回の症例は，腫瘍の肉眼的所見はポリープ状を呈し，腫瘍の最大径は 4.1 cm であり，術後5カ月目と早期に死亡している．

以上より肉腫様増殖を示す腎盂尿管癌は，肉眼的に

特有のポリープ状を呈し，本例にみられるごとく経過がきわめて悪性である可能性があり，臨床病理学的に特殊な位置を占めるのではないかと考える．

結　　語

肉腫様増殖を示した尿管癌の1例を報告した．組織像では移行上皮癌が扁平上皮癌への分化を示唆しつつ肉腫様組織に移行していた．

本論文の要旨は第349回日本泌尿器科学会北陸地方会において発表した．

稿を終えるに当たり，御校閲を賜った．金沢医科大学泌尿器科学教室，津川龍三教授に深謝します．

文　　献

1) Akaze H, Koiso K and Niijima T: Clinical evaluation of uroterial tumors of the renal pelvis and ureter based on a new classification system. Cancer **59**: 1369-1375, 1987
2) Kettle EH: On polymorphism of the malignant epithelial cell. Proc Roy Soc Med **12**: (Sec. Pathol): 1-32, 1919
3) 渡部道郎，野坂美水：癌の肉腫様変形に就て．癌の臨床 **5**：457-461, 1959
4) 神谷増三，多田豊広，若林　隆，ほか：肉腫様増殖を示した膀胱癌の1例．癌の臨床 **32**：332-337, 1986
5) Tajima Y and Aizawa Y: Unusual renal pelvmc tuior containing transitional cell carcinoma, adenocarcinoma and sarcomatoid erements. Acta Pathol Jpn **38**: 805-814, 1988
6) Legier JF Carcinosarcoma of the upper respiratory tract. Ann Otol **71**: 173-186, 1962
7) Saphir O and Vass A: Carcinosarcoma. Am J Cancer **33**: 331-361, 1938
8) Young RH: Carcinosarcoma of the urinary bladder. Cancer **59**: 1333-1339, 1987
9) Cross PA, Eyden BP and Joglekar V: Carcinosarcoma of the urinary bladder. Virchows Archiv[A], **415**: 91-95, 1989
10) Renner MJ: Primary malignant tumors of the ureter. Surg Gynecol Obstet **52**: 793-803, 1931
11) McDade HB, Armstrong EM and Graham AG: A case of carcinosarcoma. J Clin Pathol **27**: 514-, 1974
12) Fleming S: Carcinosarcoma (mixed mesodermal tumor) of the ureter. J Urol **138**: 1234-1235, 1987
13) Byard RG, Bell MEA and Alkan MK: Primary carcinoma: A rare case of unilateral ureteral obstraction. J Urol **137**: 723-733, 1987
14) Yano S, Arita M, Ueno F, et al.: Carcinosarcoma of the ureter. Eur Urol **10**: 71-, 1984
15) 小林　剛，関根英明，細田和成，ほか：尿管に発生した癌肉腫の1例．日泌尿会誌 **78**：2219-, 1987

(Received on September 25, 1990
Accepted on November 9, 1990)