

## 単腎の上部尿路結石5症例に対する ESWL の治療経験

春日部秀和病院泌尿器科 (院長: 米島秀夫)

沼 秀親, 吉田 健, 米島 秀夫

埼玉医科大学泌尿器科学教室 (主任: 岡田耕市教授)

加瀬 浩史, 影山 幸雄, 岡田 耕市

### CLINICAL APPLICATION OF EXTRACORPOREAL SHOCK WAVE LITHOTRIPSY TO 5 SOLITARY KIDNEY PATIENTS WITH UPPER URINARY TRACT STONES

Hidechika Numa, Ken Yoshida and Hideo Yoneshima

*From the Department of Urology, Kasukabe Shuwa Hospital*

Hiroshi Kase, Yukio Kageyama and Koichi Okada

*From the Department of Urology, Saitama Medical School*

We performed extracorporeal shock wave lithotripsy (ESWL) to 5 solitary kidney patients with upper urinary tract stones (4 kidneys and 1 lower ureter) using the EDAP lithotripter LT-01 and achieved 4 complete and 1 well results. The size of stones ranged from 8mm to staghorn and trials were 1 to 10 units. We could accomplish perfect crushing and abortion of stones in the 4 renal stone patients without any adjuvant systems as ureteral stent but nephrostomy was needed in the 1 lower ureteral stone patient developed anuria. The values of blood pressure, hematology, blood chemical constituents and urine excretion enzymes at a month after the last ESWL were not so changed compared with those of preoperation and also excretory urogram showed favorable findings. In this series decreased renal functions by ESWL were not observed.

We confirmed ESWL was an effective and a safe method even in the cases of solitary kidney patients and monotherapy without any adjuvants was possible.

(Acta Urol. Jpn. 37: 845-849, 1991)

**Key words:** ESWL, Solitary kidney

#### 緒 言

当院では1988年8月に EDAP LT-01 型機を導入し、現在までに約500症例の上部尿路結石患者に対し体外衝撃波破碎術(以下 ESWL)を行ってきた。そのうち単腎患者を5名経験したが、本症の場合、これまでは治療面においてかなりの制約があった。しかし最近では体外衝撃波破碎機が開発され、その改良および治療技術の向上とともに適応範囲が広まり、たとえ単腎であっても積極的に治療が行えうる状況になったと考えられる。自験5症例についてその治療成績を報告するとともに、単腎例における ESWL の有効性および安全性について文献的考察を行った。

#### 対象と方法

自験5症例の内訳は、男性3例および女性2例(平均年齢53.8歳)で、過去に4例は結石で、また1例は結核で腎摘出を施行されていた。治療対象となった結石は腎結石4例および下部尿管結石1例で、単腎であるために結石の大小にかかわらず入院治療を原則とし、可能な状況が得られれば外来治療とした。また ESWL の単独治療を主体とし、経過中に必要と認めた場合のみ腎瘻の造設や尿管スプリントカテーテル留置などの補助療法を施行することにした。衝撃波数は腎に対しては1.25~2.5 Hz/秒で、また尿管は2.5~5 Hz/秒とし、出力は100%が目標で50分間を1治療回数として破碎術を行った。疼痛対策としては硬膜外および静脈麻酔などは一切用いず、治療10分前に鎮痛剤と

Table 1. 症例の概要

症例	年齢	性	患側・部位	結石の大きさ(mm)	入院日数	治療回数	補助治療	結石成分 <sup>†</sup>	腎機能の悪化	血圧の変動	効果
1	65	女	左	サンゴ状	32	6		CaOx CaP	(-)	(-)	有効
2	37	女	左下腎杯	8×7	2	3(2)*		CaOx	(-)	(-)	著効
3	56	男	右下腎杯	8×6	2	1		不明	(-)	(-)	著効
4	60	男	右下部尿管	10×6	21	2	腎瘻造設	CaOx	(-)	(-)	著効
5	51	男	左腎盂	37×15	18	10(1)*		CaOx	(-)	(-)	著効

<sup>†</sup> CaOx: シュウ酸カルシウム, CaP: リン酸カルシウム

\* ( ) そのうちの外来治療回数

して坐薬のみを使用した。治療効果は“残石なし”および“4.0 mm 以下の残石”をもって<sup>2)</sup>、それぞれ“著効”ならびに“有効”とし、効果の判定は治療終了後1カ月目に行った。またその際の血圧、血算、血液生化学、尿中酵素(随意尿による NAG,  $\beta_2$ -MG) 値および DIP の所見を治療前と比較検討した。

## 結 果

自験例の概要を Table 1 に示した (Table 1)。結石の大きさは 8 mm ~ サンゴ状大で、治療回数は 1 ~ 最高 10 回であった。またこの治療に要した入院日数は 2 ~ 32 日で、2 例は外来でさらに追加治療を行った。治療期間は最短で 1 日および最長で 6 カ月で、この期間において破砕後に発熱を 1 例サンゴ状結石例に認めた以外は、他に問題となる ESWL 後の併発症は経験しなかった。腎結石 4 例の治療経過は良好で、尿管の閉塞を生じることなく破砕片の排出を認め、補助療法は不要であった。60 歳男性の 10×6 mm 大の下部尿管結石例は、本人の希望があり経過観察中であったが、無尿となったため緊急に破砕治療を行った。しかし 1 回目の治療では効果はえられず、腎瘻を造設し腎機能の回復を得た後に 2 回目の治療を行ない、完全に破砕排石を認めた。全体での治療成績は著効が 4 例および有効が 1 例で、100% に良好な成績を得た。結石成分は 3 例がシュウ酸カルシウム、1 例がシュウ酸カルシウムとリン酸カルシウムの混合および 1 例が採取不能で、とくに成分別による破砕困難さは感じられなかった。腎結石に対し ESWL 治療を行った 4 症例において、治療終了後 1 カ月目の血圧、血算、血液生化学および尿中酵素は治療前値と比べ異常変動値を示した症

例はなく、また DIP の所見も良好であった。今回の検索では、ESWL による腎機能の悪化を示唆する所見とはくに認められなかった。

## 症 例

代表症例を示す。

〔症例 1〕 65 歳、女性。左サンゴ状結石に対し、1.25 Hz/秒、53% 程度であったが計 6 回の ESWL 治療で 4 mm 以下の残石を認めるのみとなった (Fig. 1)。結石成分はシュウ酸カルシウムとリン酸カルシウムの混合であった。患者の都合もあり入院 3 度で治療期間は 6 カ月かかったが、この間破砕後に発熱を 2 度認めた以外は他に問題となることはなく、またこの発熱は抗生剤の投与で速やかに改善を示した。治療後の DIP 像は良好で、血算、血液生化学、尿中酵素値にも異常はなく、また血圧も変動は認めなかった。

〔症例 5〕 51 歳、男性。左腎盂結石 37×15 mm に対し、ESWL 治療を今回の報告例のうち最高の計 10 回 (入院 9 回、外来 1 回) 施行した。1.25 Hz/秒、53~63% 程度であったが完全に破砕排石した (Fig. 2)。結石成分はシュウ酸カルシウムであった。治療期間は外来治療を含め 39 日で、この間にとくに問題となる併発症はなく、治療後の検査所見にも異常値は示さなかった (Table 2)。また DIP 像も良好で、破砕片による術後の尿管狭窄像などは認めなかった (Fig. 3)。

## 考 案

上部尿路結石に対する ESWL 治療の有効性は確立しつつある<sup>3,4)</sup>。また腎機能からみた安全性についても、現在のところさしたる問題はないとする報告が多

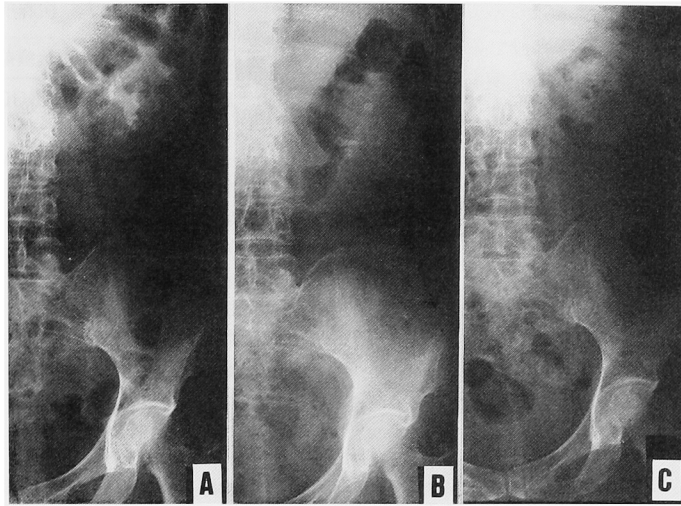


Fig. 1. KUB A: 治療前, B: 治療中 (ESWL 5 回目), C: 治療後

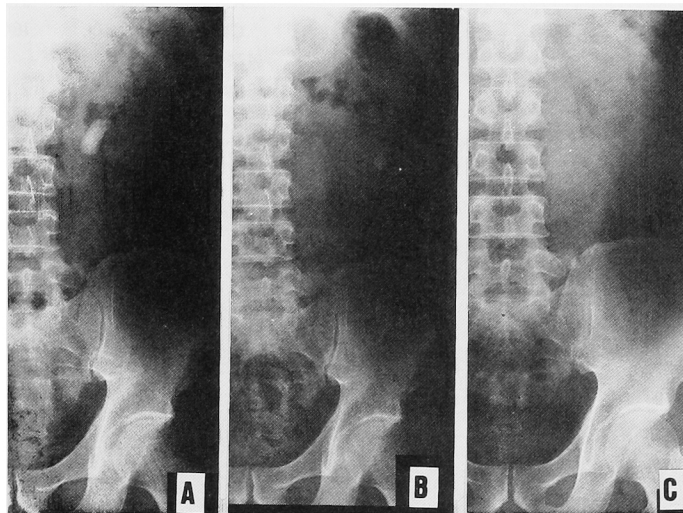


Fig. 2. KUB A: 治療前, B: 治療中 (ESWL 6 回目), C: 治療後

い<sup>5,6)</sup>。しかしそれらの多くは治療回数が少なく、かつ短期間での評価によるものである。機種や結石の大きさおよび性状によっては治療の回数や期間は当然増え、衝撃波の発射回数の増加が腎実質に及ぼす影響を考慮しなければならず<sup>7)</sup>、長期的にみて不明な点も多い。また stone street 形成による閉塞性腎症も ESWL 治療の重要な問題である。これら为了避免するために、PNL あるいは TUL との併用療法や尿管ステント留置などの補助療法が一般に行われている<sup>8,9)</sup>。しかし尿管ステントについては、これによる膀胱刺激症状や、また非ステント例に比べて残石率がやや高い傾向を示すことおよび stone street の残存期間が長

いことなどにより、その効用を疑問視する報告もある<sup>10,11)</sup>。われわれは当初、大きな結石に対し尿管ステントを併用することを旨としていたが、意外と適切な位置に留置することは難しく、また至適部位にもかかわらず、患者が膀胱刺激症状を強く訴え抜去することを余儀なくされた例を多く経験した。この経緯から、最近では尿管ステントの留置は結石の大小にかかわらず一切行っていない。また PNL との併用効果は認めるものの、ESWL の単独治療でもかなりの症例数において有効であり、かつ安全な腎機能を保持する成績が得られるものと確信している<sup>12)</sup>。

単腎例に対し、ESWL 単独でしかも補助療法なし

で治療が行えるか否かは興味のあるところである。尿管結石の嵌頓による無尿例は腎瘻造設を必要としたが、腎結石4例は補助療法なしに破碎治療を行うことができ、stone street 形成による尿管の閉塞状態を認めなかった。このことより、患者に苦痛を強いる尿管ステントは不要であり、またかなりの大きさの結石に対してでも ESWL 単独による治療が行えるものと考えられた。この場合には、破砕片の状態や位置および尿量の逐次注意深い観察が必要である。また stone street 形成や破碎不可能な腸骨部尿管に結石が嵌頓しないうちに、短期間に集中的に破碎治療を行い、排出可能な破砕片にすることも重要である。閉塞をきたして無尿を生じた場合には、はじめて腎瘻や尿管ステントなどの補助療法を施行し、その後再度 ESWL を続行するか、他の治療法を行うかを選択すべきであると考ええる。外来で行え得る利点が ESWL 治療の特徴の1つでもあるが、本症の場合はこれらの点を考慮すると、当然の事ながら入院治療が望ましいと考える。短期間でしかも頻回の治療が腎に及ぼす影響は目下のところ予測できない。しかし治療回数が10回も要した自験例の検査所見が示すように、ESWL は単腎例において

Table 2. 検査所見

	治療前	治療終了後 1ヵ月
血 圧	148/104	130/102
一般血液検査		
白血球 /mm <sup>3</sup>	6800	7600
赤血球 10 <sup>3</sup> /mm <sup>3</sup>	500	477
血色素 g/dl	16.2	15.4
血小板 10 <sup>4</sup> /mm <sup>3</sup>	12.1	13.6
血液生化学		
GOT U/l	23	21
GPT U/l	18	16
LDH U/l	304	263
ALP U/l	127	126
γ-GTP U/l	35	31
Cr mg/dl	1.2	1.4
BUN mg/dl	19.9	14.3
UA mg/dl	6.5	7.3
NA mEq/l	142	143
K mEq/l	3.9	3.7
Cl mEq/l	104	104
尿酵素		
NAG U/L	2.8	2.6
β <sub>2</sub> MG MCG/L	74	57

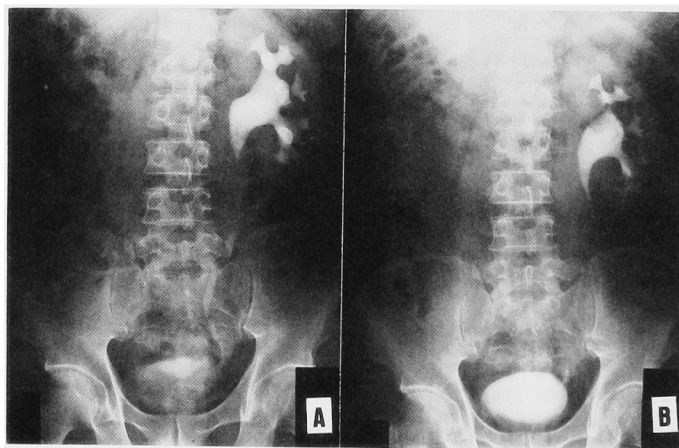


Fig. 3. DIP A: 治療前, B: 治療後

も腎機能の面から安全であると考えられた。ただ晩期合併症、とくに高血圧などの発症の報告が散見され<sup>13)</sup>、今後もさらに注意深い経過観察が必要である。

自験例においては術前の腎機能はすべて良好であったが、機能低下を認めた単腎例において、上記のような短期間に集中的に破碎治療が行えるかどうかは今後の課題となるであろう。また PNL との併用療法が必要と考えられる症例において、ESWL の単独療法のみを行った場合に、どちらが腎機能の面から安全で

あるかを判定することも現時点では困難な問題である。

## 結 語

単腎患者の上部尿路結石（腎結石4例、下部尿管結石1例）に対する ESWL の治療成績を報告するとともに、本症における ESWL の有効性および安全性について検討を行った。

①著効4例および有効1例で、腎結石4例は ESWL の単独療法で破碎排石を認めた。尿管結石例は腎瘻の

増設を行った。

②治療回数は1～最高10回で、治療終了後1カ月の血圧、血算、血液生化学および尿中酵素値やDIP像において異常を認めた症例はなく、今回の検索では腎機能の面からも安全であった。

③ESWLは単腎患者においても有効でかつ安全な治療成績が得られ、また腎結石例においては尿管ステントなどの補助療法は不要であった。

稿を終えるにあたり、終始御協力を戴いた当院結石治療部、梅田貢市、堀江一夫、小沼善明の各氏に深謝いたします。尚本論文の要旨は第55回日本泌尿器科学会東部総会において発表した。

## 文 献

- 1) 吉田 健, 柄沢英一, 米島秀夫, ほか: ESWL (EDAP LT-01) による治療経験. 埼玉医学会雑誌 **24**: 333-335, 1989
- 2) 園田孝夫: Endourology, ESWL による結石治療の評価基準. 日泌尿会誌 **80**: 505-506, 1989
- 3) Chaussy CH, Schmied E, Jocham D, et al.: First clinical experience with extracorporeally induced destruction of kidney stones by shock waves. J Urol **127**: 417-420, 1982
- 4) 新島端夫, 岩動孝一郎, 梅田 隆, ほか: ESWL (extracorporeal shock wave lithotripter) の臨床経験. 日泌尿会誌 **76**: 1460-1467, 1985
- 5) Daniel MP and Burns JR: Renal function immediately after piezoelectric extracorporeal lithotripsy. J Urol **144**: 10-12, 1990
- 6) Karlin GS, Schulsinger D, Urivetsky M, et al.: Absence of persisting parenchymal damage after extracorporeal shock wave lithotripsy as judged by excretion of renal tubular enzymes. J Urol **144**: 13-14, 1990
- 7) 馬場志郎, 畠 亮, 中野間隆, ほか: 体外衝撃波の片側腎摘ラットの腎組織ならびに血圧に及ぼす長期的影響について. 日泌尿会誌 **81**: 1197-1204, 1990
- 8) 岡 聖次, 原 恒男, 三宅 修, ほか: Sonolith 3000 を用いた体外衝撃波による腎・尿管結石破碎術の治療経験. 泌尿紀要 **36**: 1203-1211, 1990
- 9) Libby JM, Meacham RB and Griffith DP: The role of silicone ureteral stents in extracorporeal shock wave lithotripsy of large renal calculi. J Urol **139**: 15-17, 1988
- 10) Pryor JL and Jenkins AD: Use of double-pigtail stents in extracorporeal shock wave lithotripsy. J Urol **143**: 475-478, 1990
- 11) Vandeursen H and Baert L: Extracorporeal shock wave lithotripsy monotherapy for staghorn stones with the second generation lithotriptors. J Urol **143**: 252-256, 1990
- 12) 沼 秀親, 吉田 健, 米島秀夫, ほか: ESWL による上部尿路結石の治療成績. 埼玉医学会雑誌 投稿中
- 13) Williams CM, Kaude JV, Newman RC, et al.: Extracorporeal shock-wave lithotripsy: long-term complications. AJR **150**: 311-315, 1988

(Received on December 3, 1990)  
(Accepted on April 17, 1991)  
(迅速掲載)