

多臓器障害を併発した外傷性膀胱破裂の2例

新潟労災病院泌尿器科 (部長: 高木隆治)

奥村 昌央*, 木村 仁美, 高木 隆治

新潟労災病院外科 (部長: 塚田昭一)

塚 田 昭 一

TWO CASES OF TRAUMATIC BLADDER RUPTURE WITH MULTIPLE ORGAN FAILURE

Akiou Okumura, Hitomi Kimura and Ryuji Takagi

From the Department of Urology, Niigata Rousai Hospital

Shouichi Tukada

From the Department of Surgery, Niigata Rousai Hospital

We report two cases of traumatic bladder rupture complicated by multiple organ failure (MOF). The first patient had an extraperitoneal bladder rupture and right femoral bone fracture, which were treated conservatively. However, intrapelvic abscess and adult respiratory distress syndrome (ARDS) which was caused by fat embolism resulted in MOF.

The second patient who had been under treatment for malignant lymphoma for three years had an intraperitoneal bladder rupture with ruptures of spleen, intestine and diaphragm. We closed the defects in the bladder, intestine, diaphragm and performed splenectomy. We also provided suprapubic cystostomy and a urethral catheter. However, wound abscess and hepatic failure occurred postoperatively. She died of MOF 20 days after the operation.

We stress that in the treatment of bladder rupture, intensive chemotherapy for infection must be done when there are complications of other visceral injuries.

(Acta Urol. Jpn. 37: 1543-1546, 1991)

Key words: Bladder rupture, Multiple organ failure, Infection

緒 言

膀胱損傷は、交通事故による骨盤骨折や膀胱充満時における下腹部打撲により生ずることが多い。今回われわれは、多臓器障害を併発し死亡した外傷性膀胱破裂の2例を経験したので報告する。

症 例

症例 1

患者: 54歳, 男性

主訴: 下腹部痛, 血尿

既往歴: 特記すべきことなし

現病歴: 1988年6月1日22時頃, 泥酔し家の2階より転落し受傷。ただちに当院救急外来に搬送され, 下

腹部痛および血尿を認めたため, 当科へ紹介された。

現症: 顔貌苦悶状, 血圧 86/56 mmHg, ショック状態, 脈拍 78/min 整, 体温 36.2°C, 頭部および胸部には異常なし。下腹部に圧痛あり。腹膜刺激症状なし。右大腿部に皮下血腫と腫脹あり。

入院時検査成績: 血液検査; RBC $378 \times 10^4/\text{mm}^3$, WBC $17,900/\text{mm}^3$, Hb 12.3 g/dl, PLT $12.8 \times 10^4/\text{mm}^3$, 出血時間 3分30秒, プロトロンビン時間 13.8秒, トロンボテスト 100%, フィブリノーゲン 122 mg/dl, FDP 0 $\mu\text{g}/\text{ml}$, 血液化学; 特に異常なし, 検尿; 沈渣 RBC 無数/HPF, WBC 15~20/HPF

画像検査所見: 全身骨X線撮影で, 右大腿骨頸部骨折および恥骨結合離開を認めた。膀胱造影では, 膀胱周囲に造影剤の溢流を認め, 涙滴状膀胱の所見であった (Fig. 1)。CT 検査では, 膀胱周囲に造影剤の溢流を認めたが (Fig. 2), 腹腔内には造影剤を認めず,

* 現長谷川病院泌尿器科 (富山市)

腹膜外膀胱破裂および右大腿骨頸部骨折と診断した。

入院経過：患者は即日入院し、骨折に伴う貧血に対し濃厚赤血球を 1,800 ml 輸血した。さらに尿道カテーテルを留置し、AMK, CMX による化学療法を行い保存的に治療した。3日目には血尿は改善したが、右大腿部と骨盤部の皮下血腫の増大がみられた。5日目に呼吸障害と意識障害を認め、動脈血液ガス分析で PO_2 27.0 mmHg, PCO_2 32.1 mmHg, BE -9.2 mEq/l と低酸素血症を認めた。胸部X線検査ではびまん性浸潤像の所見であり骨折に伴う脂肪塞栓によるARDSが疑われた。ただちに気管内挿管を行い、ステロイド療法を開始した。6日目よりDICが出現してきた。9日目より40°C台の熱発が見られ、骨盤内感染と呼吸器感染による敗血症症状を呈してきた。しかし血液培養では起炎菌は、陰性であった。10日目より腎機能障害と肝機能障害を認め多臓器障害が出現し、11日目に死亡した。

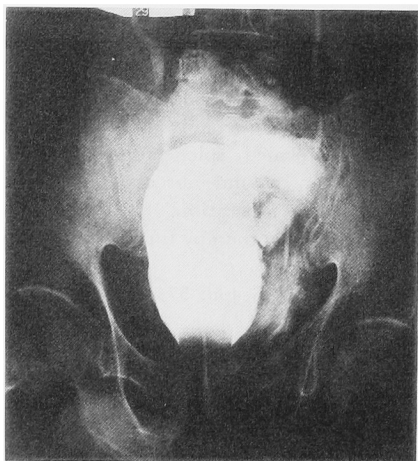


Fig. 1. Cystogram shows tear drop bladder with perivesical extravasation of contrast medium (case 1)

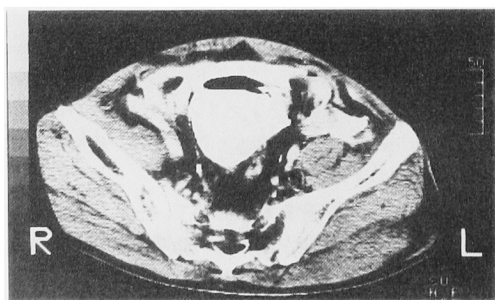


Fig. 2. CT scan shows perivesical extravasation of contrast medium (case 1)

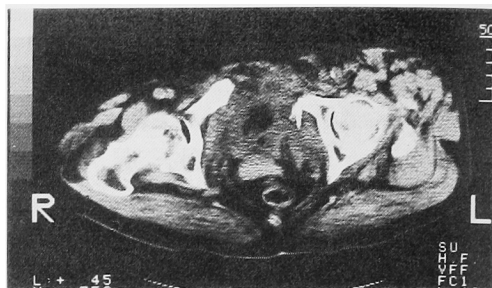


Fig. 3. CT scan shows bladder rupture and pubic bone fracture (case 2)

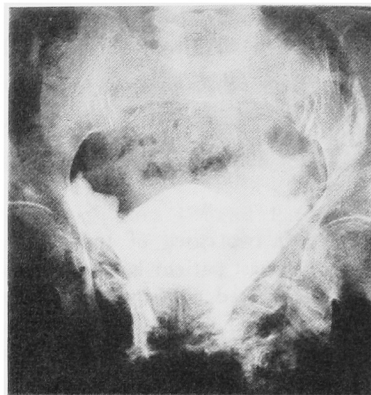


Fig. 4. Cystogram shows bladder rupture with perivesical extravasation of contrast medium (case 2)

症例 2

患者：64歳，女性

主訴：腹痛，血尿

既往歴：1986年に悪性リンパ腫にて当院内科で化学療法施行し，通院治療中

現病歴：1989年4月26日，道路を横断中に車と接触し受傷。当院救急外来へ搬送され，腹痛および血尿を認めたため，当科へ紹介された。

現症：顔貌若悶状，血圧 50/30 mmHg，ショック状態，脈拍 120/min 整，左胸部に挫創を認めた。腹部は全体的に筋性防御がつよく，腹膜刺激症状を認めた。腰部，骨盤部に皮下血腫と腫脹を認めた。

入院時検査成績・血液検査，RBC $351 \times 10^4/mm^3$ ，WBC $10,300/mm^3$ ，Plt $5.0 \times 10^4/mm^3$ ，プロトロンビン時間 16.1秒，フィブリノーゲン 79 mg/dl，アンチトロンビンⅢ 40.3%，血液化学；特に異常なし，検尿；沈渣 RBC 無数/HPF，WBC 1~2/HPF

画像検査所見：全身骨X線撮影で，左第8肋骨骨折と恥骨骨折を認めた。ついで腹腔内臓器損傷の有無を検索するために，腹部骨盤部の単純CT検査をおこ

ない, 膀胱破裂と恥骨の挫滅を認めた (Fig. 3). 膀胱造影では, 膀胱周囲に造影剤の溢流を認め (Fig. 4), 腹膜内膀胱破裂が疑われた.

手術所見: 上記診断より即日開腹手術をおこなった. 下腹部正中切開にて膀胱前腔に到達すると膀胱頂部が, 縦に裂けており腹膜内膀胱破裂を認めた. さらに腹腔内を検索すると小腸穿孔, 左横隔膜穿孔, 脾臓破裂を認めた. 膀胱破裂部を縫合し膀胱瘻を造設し, 尿道カテーテルを留置した. また小腸と左横隔膜を縫合し, 脾臓を摘出した. 術中に骨盤骨折に伴う多量の出血を認めたが, 止血が困難であり濃厚赤血球 7,000 ml を輸血した. 術後は人工呼吸器を装着し, CPZ による化学療法を行い, FOY と AT-III 製剤も使用した.

入院後経過: 2日目より尿色の改善がみられたが, 後腹膜血腫が増大し, DIC が進行した. 6日目より 40°C 台と熱発し, 敗血症症状を呈し創部と後腹膜腔より多量の膿汚染を認めた. 膿培養は, E. coli であった. 7日目の胸部 X 線で, びまん性の浸潤像を認め ARDS が, 疑われた. 10日目より黄疸を認め肝機能障害が出現してきた. 17日目より腎機能障害みとめ多臓器障害となり, 20日目に死亡した.

考 察

外傷による膀胱損傷は, 膀胱挫傷, 腹膜外膀胱破裂, 腹膜内膀胱破裂に分類される¹⁾ 膀胱挫傷は, 膀胱壁に損傷がおこるが, 穿孔のないものをいう. 腹膜外膀胱破裂は, 骨盤骨折によっておこることがもともと多く²⁾, Campbell¹⁾ によれば, 腹膜外破裂のうち 95% は骨盤骨折を伴っていたとしている. 一方, 腹膜内膀胱破裂は, 膀胱充満時に下腹部を強打することにより起こることが多いとされている³⁾.

膀胱破裂の症状は, 下腹部痛と排尿困難および血尿がおもである. Rieser⁴⁾ は, 膀胱破裂だけでショックになるものは稀であり, 膀胱破裂にショックがともなう場合には, 他に原因を精査すべきであるとしている. 自験例の場合, 症例 1 の場合は, 大腿骨頸部骨折により多量の出血をきたし, 症例 2 の場合は, 骨盤骨折と他の内臓器損傷によりショック状態となったと考えられた.

膀胱破裂の診断は, 1) KUB, 2) IVP, 3) 膀胱造影, 4) 膀胱造影後の KUB, とされている¹⁾. 膀胱造影に関し, Peter⁵⁾ は, 破裂の有無をはっきりさせるためには, 少なくとも 250 ml 以上造影剤を入れなければいけないと報告している. また, Lowe⁶⁾ は, 膀胱造影で膀胱破裂の有無がはっきりしない場合における CT の有用性を報告しており, 自験例も腹膜内破裂の有無や他の内臓器損傷の有無を調べる上で非常に有効であった.

膀胱破裂の治療の原則は, 1) 溢流した尿, 血液, 浸出液のドレナージ, 2) 破裂損傷した膀胱壁の創面切除と縫合閉鎖, 3) 膀胱からの尿のドレナージ, 4) 化学療法による感染防止とされる²⁾. 腹膜外膀胱破裂の場合, 軽度の場合は保存的治療でも可とされ, Corriere⁷⁾ は, 腹膜外膀胱破裂 41 症例を尿道留置カテーテルのみで治癒しえたと報告している. 一方, 腹膜内膀胱破裂は, 原則として手術適応となり, 破裂部の縫合閉鎖と膀胱瘻の造設が必要となる. 膀胱破裂の予後は以前は比較的悪く, Bacon⁸⁾ は, 死亡率が 44% と報告している. しかし化学療法の進歩した今日では, 死亡率は約 9% とされ, 死亡原因のほとんどは膀胱破裂によるものでなく, 他の内臓疾患や血管損傷によるとされる¹⁾.

自験例の場合 2 例とも多臓器障害を併発し死亡した

Table 1. MOF (多臓器障害) の診断基準

臓器	機能不全	診断基準
心	急性心不全, 不整脈	肺動脈楔入圧 ≥ 10 mmHg で左室仕事係数 ≤ 20 g・m/beat・m ² または重症不整脈
肺	ARDS	Respiratory Index (A-aDO ₂ [*] /Pao ₂) ≥ 1.5 または人工呼吸器による補助呼吸が必要
腎	急性腎不全	BUN ≥ 50 mg/dl, クレアチニン ≥ 2 mg/dl または, 自由水クリアランス [‡] ≥ -0.5 ml/min, FENA ^{‡‡} ≥ 3%
肝	肝機能障害, 肝不全	GOT, GPT ≥ 200 KU, または総ビリルビン ≥ 5 mg/dl, または肝性昏睡
消化管	出血, 麻痺性イレウス	吐・下血, 内視鏡, 手術による出血の確認または麻痺性イレウス

* 1: 左室仕事係数 = $\frac{\text{心係数} \times (\text{平均血圧} - \text{肺動脈楔入圧})}{\text{心拍数}} \times 13.6$

* 2: A-aDO₂ = PAO₂ - PaO₂
 $PAO_2 \approx P_{IO_2} \times (\text{大気圧} - 47) - PaCO_2 \left(\frac{1 - F_{IO_2}}{\text{呼吸商}} \right) \approx F_{IO_2} \times 713 - \frac{PaCO_2}{0.82}$

* 3: 自由水クリアランス (CH₂O) = 尿量 (ml/min) × $\left(1 - \frac{\text{尿浸透圧}}{\text{血漿浸透圧}} \right)$

* 4: FENA = $\frac{\text{尿ナトリウム濃度} \times \text{血漿クレアチニン濃度}}{\text{血漿ナトリウム濃度} \times \text{尿クレアチニン濃度}} \times 100$

が、その原因について検討してみた。多臓器障害の診断基準は、相川ら⁸⁾によれば、Table 1 に示すごとくであり、2臓器以上に機能障害を認めた場合に多臓器障害とする。玉熊ら⁹⁾は、多臓器障害の原因は、重症感染症によるとし、エンドトキシンが、細菌性ショックを引き起こすだけでなく、細胞毒性をしめし、血管壁を障害したり補体系や血小板を介してDICを誘発し心、腎、肝、肺などのvital organの細胞活性や機能に障害を生じさせると報告している。

症例1に関しては、骨盤内感染と脂肪塞栓によるARDSが、重症感染症を引き起こしたと考えられ、症例2は、悪性リンパ腫の既往があることと、脾臓を摘出したことが生体防御能の低下を起し容易に重症感染症に至ったと考えられた。

多臓器障害に至った場合の予後は、非常に悪く、相川ら⁸⁾は、死亡率は74%と報告しており、Fryら¹⁰⁾は、緊急術後の外科患者での多臓器障害の死亡率は74%と報告している。

多臓器障害の治療でもっとも重要なことは、感染の制御であり、膿瘍のドレナージ、適切な化学療法と免疫能を高めることが必要である。さらに全身臓器にわたる集学的治療が必要となる^{9,11)}。

症例1に対しては、骨盤内感染の予防のために骨盤腔内にドレナージを置くべきであり、症例2に対しては、免疫能が低下していることを考慮しクリーンルーム等を使用しより積極的な免疫補助療法をすべきであると思われた。

この2症例より外傷性膀胱破裂では、骨盤骨折や内臓損傷をともなっていることが多く、原疾患のみならず、特に感染予防に注意し全身管理が必要なことを最認識した。

結 語

多臓器障害を併発した外傷性膀胱破裂の2例を報告し、若干の文献的考察を加えた。

本論文の要旨は、第347回日本泌尿器科学会北陸地方会において報告した。

最後に、ご校閲を賜りました富山医科薬科大学泌尿器科学教室の片山 喬教授に深謝いたします。

文 献

- 1) Peters PC, Sagalowsky AI: Genitourinary trauma in Campbell's Urology, edited by Walsh PG, Gittes RF, Perlmutter AD and Stamey TA 5TH edition, vol1, pp1210-1217 WB Saunders Company, Philadelphia, 1986
- 2) Corriere JN, Sandler CM: Management of extraperitoneal bladder rupture. Urol Clin of North America 16: 275-277, 1989
- 3) Peters PC: Intraperitoneal rupture of the bladder, Urol Clin of North America 16: 279-282, 1989
- 4) Rieser C, Nicholas E: Rupture of the bladder, unusual Features. J Urol 90: 53-57, 1963
- 5) Lowe FC, Fishman EK, Obesterling JE: Computerized tomography in diagnosis of bladder rupture Urology 33: 341-343, 1989
- 6) 小松洋輔: 膀胱損傷に対する手術, ベットサイド泌尿器科学, 手術編. 吉田修編. 第1版, pp 199-200, 南江堂, 東京, 1986
- 7) Bacon SK: Rupture of the urinary bladder, Clinical analysis of 147 cases in the past ten years. J Urol 49: 432-435, 1943
- 8) 相川直樹, 安藤暢敏, 藤崎真人, ほか: ショック後のMOFとFOY. 現代医療 15: 138-144, 1983
- 9) 玉熊正悦, 石山 賢, 渡辺千之, ほか: 術後重症感染症とMOF, 外科診療 1: 2-9, 1983
- 10) Fry DE, Pearlstein L, Fulton RL, et al.: Multiple system organ failure, The role of uncontrolled infection. Arch Surg 115: 136-140, 1980
- 11) Bauc AE, Chaudry IH: Prevention of multiple system failure. Surg Clin of North America 60: 1167-1178, 1980

(Received on December 26, 1990)
(Accepted on January 31, 1991)