

経尿道的結石破碎術後に発症した 汎発性血管内凝固症候群 (DIC) の1例

旭中央病院泌尿器科 (部長: 村上信乃)

原 繁, 五十嵐辰男, 大木 健正

田中 方士, 村上 信乃

聖路加国際病院病理科

斉 木 茂 樹

DISSEMINATED INTRAVASCULAR COAGULATION AFTER TRANSURETHRAL URETEROLITHOTRIpsy: A CASE REPORT

Shigeru Hara, Tatsuo Igarashi, Takemasa Oki,

Masashi Tanaka, Shino Murakami

From the Department of Urology, Asahi General Hospital

Shigeki Saiki

From the Department of Pathology, St. Luke's International Hospital

We experienced a case of disseminated intravascular coagulation (DIC) following transurethral ureterolithotripsy (TUL). A 78-year-old woman was referred to our hospital with the complaints of fever and urinary tract infection. Urine culture showed positive *E. coli* and antibiotics were given. Radiologic findings revealed a left renal stone. The patient underwent TUL. After the operation acute renal failure occurred. Laboratory data revealed DIC on the next day. In spite of intensive therapy the patient died. Pathological findings showed that acute renal failure was caused by DIC. It is important that we should note the risk of DIC after TUL.

(Acta Urol. Jpn. 37: 1539-1542, 1991)

Key words: Disseminated intravascular coagulation, Transurethral ureterolithotripsy, Urinary tract infection, Acute renal failure

緒 言

近年尿路結石の治療の変遷は著しい。従来よりおこなわれてきた観血的手術は内視鏡の手術あるいは体外衝撃波結石破碎 (以下 ESWL) にとってかわられた。その理由の一つに侵襲の少なさがあげられる。今回われわれはその侵襲の少ないといわれている経尿道的結石破碎術 (以下 TUL) を施行したにもかかわらず急性腎不全, 汎発性血管内凝固症候群 (以下 DIC) となり, 急激な経過をたどり死亡した1例を経験したので報告する。

症 例

患者: 78歳, 女性

主訴: 尿沈渣異常

既往歴: 7年前胆石の手術, 3年前子宮下垂の手術。

現病歴: 1989年10月中旬および下旬に発熱があった。近医受診し, 腎盂腎炎として内服薬を処方された。解熱した後も尿沈渣の異常が続いたので, 泌尿器科の精査目的にて1990年1月27日, 当科紹介受診した。

KUB (Fig. 1・左) で左腎に結石が認められた。検尿にて沈渣に白血球多数/hpfが認められたので, 尿培養の結果を待たずに初診時より尿路感染としてセフトキシム 200 mg/day を処方した。(2日後 *E. coli* 10⁵/ml 以上が判明した。) 以上の外来の検査の結果より左腎結石の診断の下に治療目的にて1990年2月5日

入院した。

入院時検査所見：血算；WBC 4,900/mm³, RBC 392×10⁴/mm³, Hb 12.4 g/dl, Ht 38.4% Plt 15.7×10⁴/mm³, 生化学；T.P. 7.5 g/dl, GOT 17 U/l, GPT 4 U/l, LDH 369 U/l, Al-p 168 U/l, LAP 49 U/l, T-Bil 0.3 mg/dl, U.A. 5.0 mg/dl, BUN 22 mg/dl, Cr 0.7 mg/dl 等異常を認めない。CRP 0.3 mg/dl 以下。

出血時間 1分0秒, プロトロンビン時間 10.7秒, APTT 25.6秒, フィブリーゲン 279 mg/dl,

検尿；タンパク (-), 糖 (-), 白血球やや多数/hpf, 赤血球 10~20/hpf.

尿培養；陰性

2月8日サンゴ状結石の腎盂尿管移行部を確実に破碎する目的で全身麻酔下に TUL を施行した。内視鏡はオリンパス社製軟性腎盂・尿管鏡 (直径 3.5 mm) を使用し, 碎石器は電気水圧衝撃波を使用した。灌流圧は 45~60 cmH₂O とし, 手術時間は 1時間15分であった。その結果, 腎盂尿管移行部の結石がよく破碎

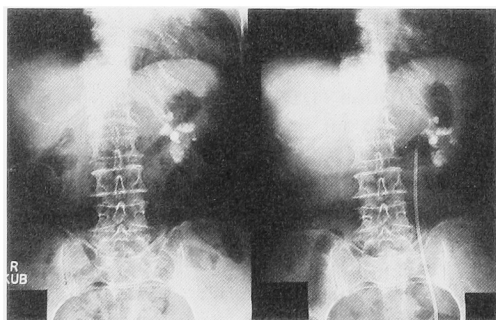


Fig. 1. KUB before TUL (left) and after TUL (right).

されたが, 手術中尿管穿孔の合併症は起こさなかった (Fig. 1・右)。なお術後の尿管口浮腫による尿路閉塞予防のため尿管シース・ダイレーターを留置した。

術後の経過：術後の感染予防としてセフメタゾール 2g 点滴静注を開始したが, 術直後より悪心嘔吐が続き, 収縮期血圧も一時 80 mmHg まで下がったので, 塩酸エフェドリン 20 mg 筋注し, 血圧を正常にもどした。同時に術後より乏尿もみられたのでフロセミド使用し, 一時反応がみられた, しかしその後は徐々に尿量が減少し 12時間後 (翌日) にはまったく無尿となり, 同時にふたたび血圧の低下がみられたため塩酸ドパミンの使用を開始した (Fig. 2)。術後一日目の検査で CVP, 動脈血ガス分析の値には異常がなかったが, 血小板数が 35,000/mm³ と著明な減少および GOT, GPT, LDH にそれぞれ異常な高値がみられた (Fig. 3)。さらに出血傾向につき検索を進めるとプロトロンビン時間 (16.9秒) 活性化部分トロンボプラスチン時間 (50.9秒) の延長, FDP (78.8 μg/ml) の増加, フィブリーゲン (121 mg/dl) の減少, アンチトロンビンⅢの低下 (55%) がみとめられ DIC と診断された。DIC の原因として敗血症を疑い血液培養を施行した (結果は陰性)。ガンマグロブリン製剤を使用し, 抗生剤をセフメタゾールからフロモキシセフ 2g/日へ変更するとともに, 敗血症性ショックとしてハイドロコートン 500 mg 投与した。DIC に対しメシル酸ガベキサート 2,400 mg/日, アンチトロンビンⅢの低下に対し乾燥濃縮人アンチトロンビンⅢ 3バイアル/日の投与を開始した。翌日の検査でプロトロンビン時間 (18.1秒) 活性化部分トロンボプラスチン時間 (53.9秒) FDP (74.3 μg/ml) と改善はなく, フィブリーゲン (267 mg/dl) およびアンチトロンビンⅢ (89%)

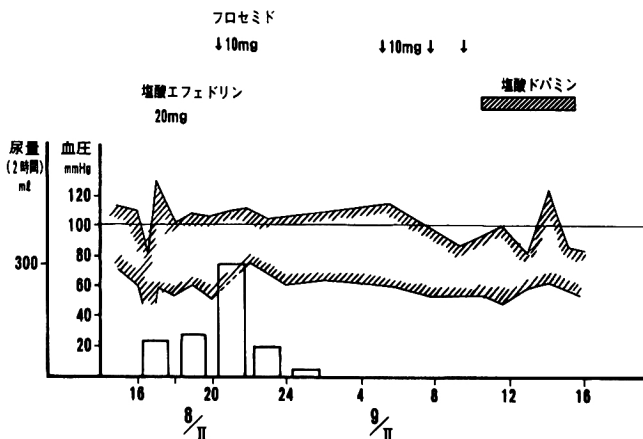


Fig. 2. Blood pressure and urine volume after TUL.

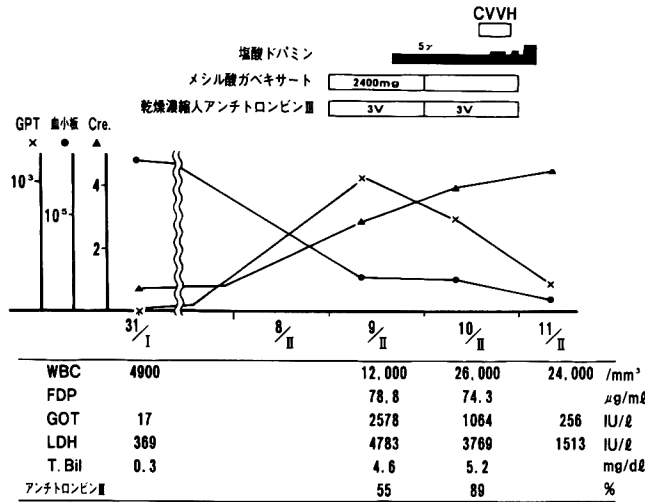


Fig. 3. Changes of laboratory data

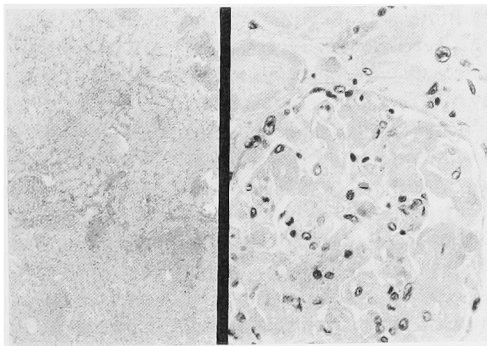


Fig. 4. Microscopic appearance of the kidney

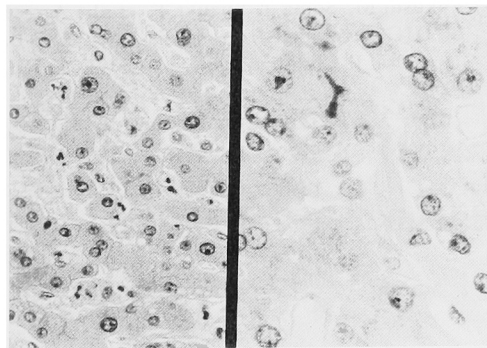


Fig. 5. Microscopic appearance of the liver

シスの進行がみられた。血液検査も血小板 (13,000/mm³) の著明な減少など DIC がさらに進行して、輸血およびメイロンの投与をおこなうも、術後72時間で死亡した。

病理学的所見：肉眼的所見では両側腎は貧血性で腫大していた。断面では皮質は貧血性で混濁腫脹が有り巣状の出血がみられるが、腎の損傷所見はみられなかった。microscopic には糸球体係蹄の毛細血管内に広く fibrin thrombus がみられ、一部では係蹄の破壊を伴って核崩壊物もみられる。著明なDIC の所見である、尿細管の巣状壊死が散在していて蛋白円柱を容れているものも多い (Fig. 4)。

肝臓の断面では、褐色調が強く、小葉構造はよく保たれている。Glisson 鞘の拡大はない。microscopic には類洞内に leukostasis が目立ち Disse 腔の拡大がある。類洞の一部に僅かではあるが、Fibrin thrombus がみられる。Glisson 鞘に少数のリンパ球浸潤がある (Fig. 5)。他臓器では肺の左 S5 に出血性梗塞をみとめた。脾臓は貧血性だが、リンパ濾胞はよくもたれている。

考 察

のみ正常化した。無尿が続き、血清クレアチニン値が上昇してきたので、術後2日目 CVVH (continuous veno-venous hemofiltration) による除水を施行した。施行中の血圧の低下に対しては塩酸ドパミンの増量により調整した。術後1日目は血液ガスが正常であったが3日目にて pH 7.18, B.E. -18.7 とアシドー

今回われわれはこの症例の治療法として、まずTULにて腎盂尿管移行部を正確に破砕した後 ESWL を施行する予定であった。その理由はわれわれの使用する ESWL の機種 (Sonolith 2000B) がエコーで照準を決めるためサンゴ状結石のように、大きな結石の場合、しばしば腎盂尿管移行部を正確に破砕することが困難なためである。しかし観血的手術に比べて侵襲の少な

いとされる内視鏡的手術を施行したにもかかわらず、術後 DIC から急性腎不全と急激な経過をたどってしまった。急性腎不全の原因は DIC であることは病理所見が示しており、その臨床経過からも敗血症性ショックによって DIC が引き起こされていることが推測される。しかし術前の尿路感染に対しては、抗生剤の投与により無菌尿となっており、術後の血液培養も陰性で敗血症の起炎菌が証明されていないことは本症例の経過を理解する上で一つの問題点として残るであろう。敗血症の原因として本症例の結石成分が $\text{CaPO}_4 + \text{CaOx}$ の混合結石であったことが考えられる。吉田¹⁾らによれば、 $\text{CaPO}_4 + \text{CaOx}$ の混合結石では結石培養の結果、結石内層細菌検索で 2/7 の陽性率であったとしているので、結石を破砕することによってかくれていた細菌が病原性を発揮したものと推測した。われわれは術前に抗生剤の投与により無菌状態にしたと考えていたことや、平熱で、血圧が比較的安定していたことなどで敗血症ショックに対する認識がやや甘かったきらいがある。このように Endourology や ESWL によりひき起こされる敗血症の頻度について、Blute²⁾ らによれば 946 例の尿管鏡操作で 1 例 (0.3%) に合併症としての敗血症を認めたという。また ESWL では Coptcoat³⁾ らによれば 600 人中 3 人 (0.5%)、Lingeman⁴⁾ らによれば 982 人中 3 人 (0.3%) に敗血症を認めたという。結石治療の主体は PNL、TUL、ESWL に移ったが、このように敗血症は術式にかかわらず起こりえるので、竹内⁵⁾らは合併症としての発熱のコントロールの重要性を述べ、敗血症の予防に注意せよとしている。しかし敗血症後に DIC を引き起こした例は、われわれの調べた範囲では、福士⁶⁾らの ESWL での 1 例のみであったが、本症例のごとく、TUL 後に発熱も起こさず、DIC へと急激な経過をたどった報告例はない。以上の経過より、侵

襲の少ない治療法といわれている Endourology や ESWL ではその治療の性格上、感染源の結石が残るため、一旦 DIC を起こした場合には、原因の除去を行なうため腎摘などの対応も考慮する必要があると考えられた。

結 語

TUL 術後に DIC となり急激な経過をたどって死亡した症例を経験したので報告し、若干の文献的考察を加えた。

本文の要旨は第 4 回日本 Endourology・ESWL 学会総会にて発表した。

文 献

- 1) 吉田 修, 桐山 幸夫, 岡田 謙一郎, ほか: 感染をともなう尿路結石の細菌学的研究 泌尿紀要 30: 191-198, 1984
- 2) Blute ML, Segura JW and Patterson DE: Ureterscopy. J Urol 139: 510-512, 1988
- 3) Coptcoat MJ, Webb DR, Kellett MJ, et al.: The complications of extracorporeal shock wave lithotripsy: management and prevention. Br J Urol 58: 578-580, 1986
- 4) Lingeman JE, Newman D, Mertz JHO, et al.: Extracorporeal shock wave lithotripsy: the Methodist hospital of Indiana experience. J Urol 135: 1134-1137, 1986
- 5) 竹内 秀雄, 上田 眞, 野々村 光生, ほか: 経皮的腎碎石術 (PNL) および経尿道的尿管碎石術 (TUL) にみられる発熱について. 泌尿紀要 33: 1357-1363, 1987
- 6) Fukushi M, Soma J, Suzuki T, et al.: A case of DIC developed from sepsis after ESWL. Japanese J. Endourology and ESWL 3: 106, 1990

(Received on December 13, 1990)
(Accepted on March 29, 1991)