

尿道ステントの臨床評価 短期成績について

大阪市立大学医学部泌尿器科学教室 (主任: 前川正信教授)

安本 亮二, 吉原 秀高, 岸本 武利, 前川 正信

CLINICAL STUDY OF A METALLIC PROSTATIC STENT

Ryoji Yasumoto, Hidetaka Yoshihara,

Taketoshi Kishimoto and Masanobu Maekawa,

From the Department of Urology, Osaka City University Medical School

Treatment using a metallic spiral was attempted on 22 patients. They had urinary retention in 16 cases and dysuria in 6. In 21 of them, the spiral was successfully placed under transrectal ultrasound control. In all 21 patients, voiding was possible immediately after placement of the spiral. As for urodynamic study, urine volume was 100~230 ml (mean: 172 ml), maximum flow rate was 13~21 ml/sec (mean: 17.3 ml/sec), and average flow rate was 4~12 ml/sec (mean: 8.2 ml/sec). Residual urine volume was less than 30 ml in 20 patients and 200 ml in one. As for complications, proximal migration of the spiral was observed in 6 patients. In 4 of them, the new spiral was placed. Perineal discomfort was seen in 3 patients, in 2 the spiral was removed. Pyuria associated with bacterial infection did not continue after the treatment in patients having a catheter. Severe urge incontinence and encrustation were never seen. The above findings suggest that, though a longterm study has not done, this treatment could be an effective treatment particularly for the elderly patients with general complications and/or who require removal of an indwelling catheter for clinical or social reasons.

(Acta Urol. Jpn. 37: 1467-1470, 1991)

Key words: Matallc prostatic stent, BPH

緒 言

前立腺肥大症 BPH に伴う排尿障害の治療法が直直されようとしている。その最新のな治療法としては温熱療法 (ハイパーサーミア)^{1,2)}, 尿道拡張療法^{3,4)}, そして尿道ステント^{5,6)} があげられる。いずれの治療法も根治的療法ではなく保存的療法であるが, 局所粘膜麻酔のもと外来通院治療として行えるのが特色とされている。

さて, 臨床的に使用されている尿道ステントには macroporous tubular meshes と metallic spirals の 2 種類がある^{5,6)}。このうち, 私達は後者の metallic spiral (プロスタタカス, Fig. 1) を用いた治療を試み, 予報として報告してきた⁷⁾。今回, それら症例を加え, 22 例における臨床成績を得たので報告する。

対象および方法

1. 対象

22 例の症例について metallic spiral を用いた治療

を試みた。その年齢は 56~91 歳 (平従 76.6 歳) であった。その原疾患としては BPH で, 直腸癌術後および糖尿病性神経性膀胱を合併したのがそれぞれ 1 例, 脳梗塞後が 2 例いた。それら症例の治療前の排尿状態は, 尿閉のため留置カテーテルがあった症例は 16 例, 排尿障害のある症例は 6 例であった (Table 1)。

2. 方法および評価

尿道ステントの留置方法としては, 尿道粘膜麻酔剤を行ない, 経直腸的あるいは経腹的超音波診断装置を用い挿入および留置の確認を行った (Fig. 2)。このステントの評価については, 治療後 3 カ月以内に施行しえた尿流量測定, 残尿量を用いて行った。

結 果

1. ステント留置した典型例について

Fig. 3 は留置したステントのある症例の DIP 後の排尿時膀胱尿道造影像である。尿はステント内を通り, スムーズに排尿がなされているのがわかる。その治療効果は膀胱機能の状態や留置したステントの位置

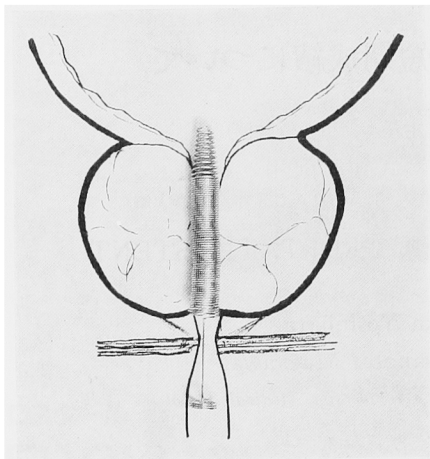
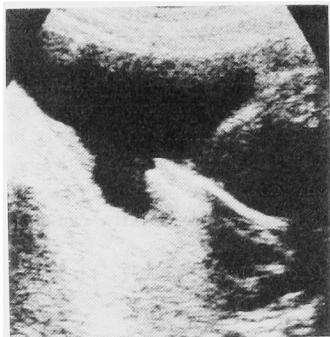


Fig. 1. 尿道ステントの挿入予想図

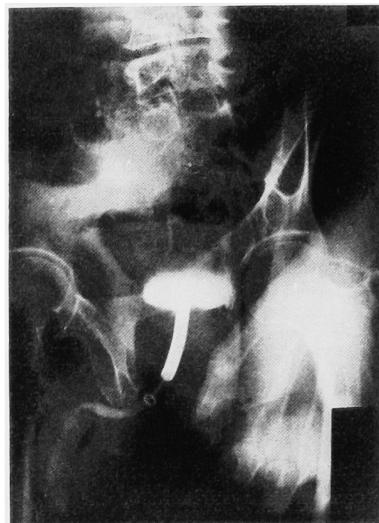

Fig. 3. 尿道ステント留置症例での排尿の状態.



A

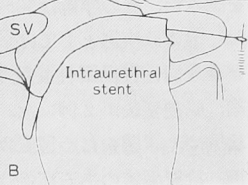
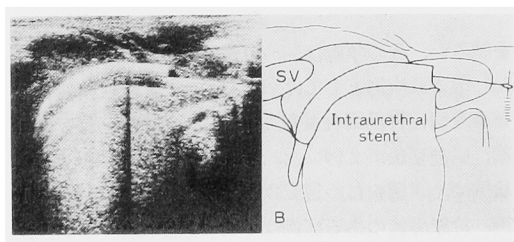
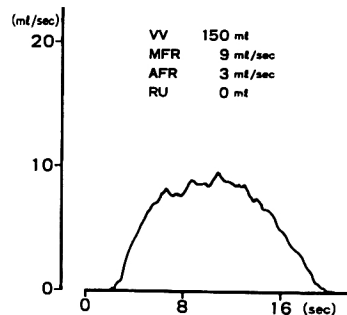


Fig. 2. 超音波断層法でみた尿道ステント.

A: 経腹的超音波断層法, B: 経直腸的超音波断層法



H H. 86 y. o.

Fig. 4. 尿道ステント留置後の尿流量測定

に問題がなければ即効的で、留置直後より排尿が可能である (Fig. 4).

2. 尿道ステントの評価 (Table 2).

この方法にて治療を試みた22例中尿道痛のため挿入不可能であった1例を除いて21例に挿入および留置可

Table 1. 尿道ステント症例一覧

年齢	56~91歳 (平均76.6歳)	
原疾患	前立腺肥大症	
	直腸癌手術後	1例
	糖尿病性 NGB	1例
	脳梗塞	2例
ステント留置前の排尿状態		
尿閉	16例: カテーテル留置15例 (留置期間 2~24ヶ月, 平均 6.4ヶ月)	
	自己導尿	1例 (糖尿病性 NGB)
排尿困難	6例: 残尿 100-350 ml (平均 187 ml)	

NGB: 神経因性膀胱

Table 2. 尿道ステントの臨床効果

挿入成功かつ排尿可能症例 (不成功)	21例 (1例)
尿流量測定	
排尿量	100-230 ml (平均 172 ml)
MFR	13-21 ml/秒 (平均 17.3 ml/秒)
AFR	4-12 ml/秒 (平均 8.2 ml/秒)
残尿	
ほとんど無し	19例
30 ml	1例
200 ml	1例
副作用・合併症	
尿道不快感	3例
3日後に軽快	1例
尿道ステント抜去	2例
切迫性尿失禁 (3週間後に軽快)	1例
尿路感染症	6例
持続	2例
時々	4例
膀胱内移動	6例
再留置	4例
抜去	2例

MFR, AFR: maximum flow rate, average flow rate

能であった。それら症例全例に排尿が可能であった。

治療後の尿流量面からの評価では、排尿量 100~230 ml (平均 172 ml), MFR 13~21 ml/秒 (17.3 ml/秒), AFR 4~12 ml/秒 (8.2 ml/秒) で、残尿量も 30 ml 以下が20例, 200 ml が1例であった。このうち留置ステントの膀胱側への移動は6例見られたが4例は再度留置した。尿道ステントに伴う会陰部不快感は3例に見られ2例は抜去せざるを得なかった。尿失禁、膿尿の持続や尿路感染症、結晶の付着など特に治療を必要とする症例は観察されなかった。

考 察

BPH による排尿障害の治療法に対しその最新のな治療法として、温熱療法 (ハイパーサーミア)、尿道拡張療法、そして尿道ステントなどが検討されるようになってきた¹⁻³⁾。今回、このうちでも尿道ステントについて、その臨床効果や合併症・副作用などについて検討を加えた。

一般に、尿道ステントには macroporous tubular meshes と metallic spirals の2種類がある。macroporous tubular meshes はその特徴として尿道粘膜による金属部の被覆とその内腔を内視鏡が通過しうる点であるのに対し、今回検討した metallic spirals は尿道粘膜による被覆が見られないがいつでも抜去が可能とされているステントである³⁾。尿道ステントは尿道内に留置する「異物」であり、また長期成績も確立されていない現在、いつでも抜去が可能なタイプの

ステントを選択することとした。

尿道ステントの留置方法としては内視鏡下に留置するとの考えもあるが、今回行った方法は Nordling の報告した方法⁵⁾に準拠し、尿道粘膜麻酔剤を行ない、経直腸的あるいは経腹的超音波診断装置を用い挿入および留置の確認を行った。このように、内視鏡にともなう苦痛の軽減や腰椎麻酔がいらす局所粘膜麻酔のみで行えることより治療法の簡素化さらに通院下での治療が可能などが今回行った治療法の利点である。

検討した症例の結果より治療対象としては、全身性合併症のため他の治療が困難な BPH 症例にこの治療は有用と考えられるが、それ以外に BPH に伴う神経因性膀胱症例でも有効な結果を得ており、膀胱機能の状態によってはそのような症例も治療対象になるものと考えられた。また、脳循環障害の後遺症のため TUR-P 術後排尿が満足に行えぬか否か判断に困る症例に前もってこの方法を施行し、TUR-P 術後の判断を行うことも可能と考えられる⁶⁾。さらに留置カテーテルがあると社会的に差し支える症例や TUR-P 前の症例なども対象となると考えられる。

治療効果としては Nordling らが報告しているのと同様⁵⁾、留置した21例全例に排尿が可能であった。また、治療後の残尿量および尿流量面からの評価でも、残尿量も 30 ml 以下が20例, 200 ml が1例であり、MFR 13~21 ml/秒 (17.3 ml/秒), AFR 4~12 ml/秒 (8.2 ml/秒) とほぼ満足すべき排尿状態であった。一方、長期成績として Nordling ら⁵⁾は治療後3ヶ月の成績を報告しているが、いずれもステント機能は保持されており、長期合併症もなく排尿障害の治療法として満足すべき成績であったと述べている。

ステントの問題点としては留置ステントの膀胱側への移動、尿道ステントに伴う会陰部不快感、治療前留置カテーテルのあった症例での膿尿の持続、長期留置による尿路感染症の発生、さらに結晶の付着などが考えられている。このうち留置ステントの膀胱側へ移動は6例見られたが、4例は再度留置し排尿管理をこの方法で行っている。尿道ステントに伴う会陰部不快感は3例に見られ2例は抜去せざるを得なかった。このような症例は年齢の若い BPH 症例に見られた。治療前留置カテーテルのあった症例での膿尿の持続や長期留置による尿路感染症の発生、さらに結晶の付着なども問題と考えられるが、精巣上体炎の併発や結晶の付着などの見られた症例は現時点ではなかった。なお、留置直後、特に留置カテーテルのあった症例に対し尿道ステントを留置した症例の場合、膀胱刺激症状をとるため頻尿改善剤の服用が多くの場合必要で、ま

た、膿尿に対し抗菌剤や抗生剤の投与も考慮しなければならぬと思われた。

以上より、この尿道ステントは特に高齢者、全身性合併症のある症例、留置カテーテル抜去が臨床上や社会上必要とする症例に対し有用な治療方法になりうるのではないかと考えられるが、BPH 症例全体に対しまず最初に行われるかは、合併症を含めた長期成績の結果と思われる。

本論文の要旨は第40回日本泌尿器科学会中部総会記念大会 ミニシンポジウム「前立腺肥大症に対する新しい治療」にて発表した。

文 献

- 1) Yerushalmi A, Fishelovitz Y, Singer D, et al.: Localized deep microwave hyperthermia in the treatment of poor operative risk patients with benign prostatic hyperplasia. *J Urol* **133**: 873-876, 1985
- 2) 安本亮二, 和田誠次, 清田敦彦, ほか: 前立腺肥大症に対する温熱療法の臨床成績. *日泌尿会誌* **82**: 196-203, 1991
- 3) Castaneda F, Reddy P and Wasserman N: Benign prostatic hypertrophy: Retrograde transurethral dilatation of the prostatic urethra in humans. *Radiology* **163**: 649-653, 1987
- 4) 安本亮二, 堀井明範, 熊田憲彦, ほか: 前立腺肥大症に対する拡張バルーンによる治療経験. *泌尿器外科* **2**: 1069-1071, 1989
- 5) Nordling J, Holm HH, Klarskov P, et al.: The intraprostatic spiral: A new device for insertion with the patient under local anesthesia and with ultrasonic guidance with 3 months of followup. *J Urol* **142**: 756-758, 1989
- 6) Chapple CR, Milroy FJG and Rickards D: Permanently implanted urethral stent for prostatic obstruction in the unfit patient: Preliminary report. *Br J Urol* **66**: 58-65, 1990
- 7) 吉原秀高, 安本亮二, 岸本武利, ほか: 前立腺肥大症に対する尿道内ステント留置術の経験. *日泌尿会誌* **82**: 388-394, 1991
- 8) McLoughlin J and Williams G: Prostatic stents and balloon dilatation. *Br J Hospital Med* **43**: 422-426, 1990

(Received on April 9, 1991)
(Accepted on April 30, 1991)