馬蹄腎に発生した尿路結石に対する ESWL 治療経験

大阪市立大学医学部泌尿器科学教室（主任：前川正信教授）
大山　哲，浅井　省和，飴野　靖，阪倉　民浩
杉田　治，上水流雅人，坂本　亘，仲谷　達也
岸本　武利，前川　正信
大阪逓信病院泌尿器科（部長：早原信行）
飯　盛　宏　記
大阪市立伊丹病院泌尿器科（医長：山本啓介）
山　本　啓　介

EXPERIENCE OF EXTRACORPOREAL SHOCK-WAVE LITHOTRIPSY FOR THE UROLITHIASIS IN HORSESHOE KIDNEY

Akira Ohyama, Yoshimasa Asai, Yasushi Ameno, Tamihiro Sakakura, Osamu Sugita, Masato Kamizuru, Wataru Sakamoto, Tatsuya Nakatani, Taketoshi Kishimoto and Masanobu Maekawa
From the Department of Urology, Osaka City University Medical School
Hiroki Iimori
From the Department of Urology, Osaka NTT Hospital
Keisuke Yamamoto
From the Department of Urology, Osaka Municipal Itami Hospital

At Osaka City University, 1,987 patients with urolithiasis have been treated by extra-corporeal shockwave lithotripsy (ESWL) during a four-year period. We treated 5 patients with horseshoe kidney and the obtained results were analyzed retrospectively. Three of these patients, who had a solitary stone could successfully be treated by ESWL as monotherapy. One who had multiple stones required transurethral lithotripsy after ESWL due to stone-street. The remaining 1 patient who had undergone heminephrectomy developed perirenal hematoma after ESWL, which spontaneously disappeared without any specific treatment. We discuss the special care related to the use of ESWL in the horseshoe kidney.

(Acta Urol. Jpn. 37: 1627-1631, 1991)

Key words: ESWL, Horseshoe kidney, Urolithiasis, Perirenal hematoma

緒　言

馬蹄腎は尿路系の発生異常による奇形ではしばしば認められ，日常臨床上遭遇する機会も多くある．その解剖学的異常のため，水腎症・尿路結石等を高頻度に生じると考えられており，従来の尿路結石摘出の開腹手術に際しても，合併症は多いとされている．一方，体外衝撃波腎結石破砕術（ESWL）は上部尿路結石症に対し，非侵襲的で有効な治療法であり，当科では1985年7月より開始し，1989年9月まで約4年間に1,987例の治療を施行した．使用した装置は Dornier HM-3 で衝撃波の発生には電圧 18～22 Kv を用いた．今回そのうち5例の馬蹄腎に発生した結石に対して ESWL を行った治療成績と問題点について報告する．

Table 1.　Characteristics of 5 cases

Case No.	性別	年齢	結石の位置	大きさ (mm)	衝撃波数	最高電圧 (KV)	補助手段	stone free までの期間
1. K.S	男	54		15×12	1760	19	(−)	2週間
2. M.T	男	57		10×10	1300 1400	18 18	(−)	6ヶ月
3. S.K	男	58		20×15	2000	20	(−)	8ヶ月
4. Y.O	男	33		Max 37×25 多数	1400 1800 1400	18 20 20	TUL×3	経過観察中
5. T.F	男	71		27×8	1600	18	(−)	治療継続中

症　　例

Table 1 に全馬蹄腎症例の結石の位置，結石サイズ，衝撃波数，最高電圧，補助手段，stone free までの期間を示した．全例男性であり，平均年齢は54.6歳であった．単一結石は症例1，2，3の3例で多発結石は症例4，5であった．補助手段を要したのは症例4のみで，他は ESWL 単独にて治療可能であった．

以下に各症例の術前 KUB, DIP を提示する．

症例1 (Fig. 1)

結石破砕は良好で術後2週目の KUB で stone free となった．

症例2 (Fig. 2)

結石破砕は不良にて再度 ESWL 施行し，初回治療後6カ月で stone free となった．1回目と2回目の intervalは4カ月であった．

症例3 (Fig. 3)

結石破砕は良好で術後8カ月目の KUB で stone free となった．

症例4 (Fig. 4)

本症例は，アルコール誘発性 rhabdomyolysis 後急性腎不全となり，電解質バランスが急激に変化したため高 Ca 血症をきたし，多発結石を生じたと考えられた症例[1]である．現在までに，ESWL を3回，TUL を3回施行し，まだ左尿管下端に小結石片を認めるが，DIP では通過障害はなく自然排石を期して現在経過観察中である．

つぎに ESWL 後腎被膜下血腫を生じた1例を示す．

症例5

患者：71歳，男性

既往歴：1959年11月，右腎盂切石術，12月左半腎摘除．

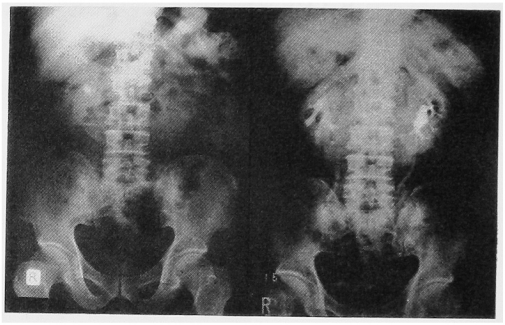

A　　B

Fig. 1.　A: KUB before ESWL
B: DIP before ESWL

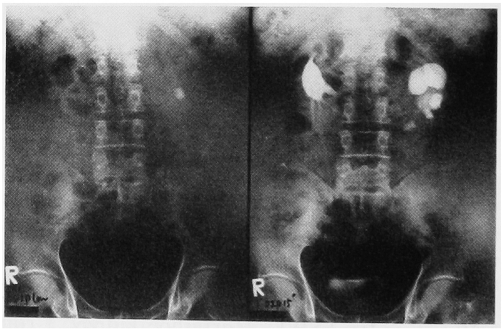

A　　B

Fig. 2,　A: KUB before ESWL
B: DIP before ESWL

主訴：右腰部鈍痛

現病歴：約10年前に右腎結石再発を指摘されたが，無症状・小結石のため外来で経過観察していた．最近右腰部鈍痛が出現し，結石の増大を認めたため，ESWL 目的で当科に入院となった．

入院時現症・血圧 150/70 mmHg，脈拍 78/min，体

温 36.2°C．その他理学的所見に異常を認めない．

入院時検査成績：尿，一般検血，生化学検査では特に異常は認めなかった．また出血凝固機能検査でも異常は認めなかった．

Fig. 5 は術前の KUB, DIP を示す．結石サイズ 27×8 mm に対し1989年6月21日持続硬膜外麻酔下にて ESWL 18KV, 1,600回を施行した．術直後より右腰部の疼痛と腫脹を認めたため腎被膜下血腫の発生を疑いただちに超音波検査を施行した．検査では，右腎後面周囲に low density area を認め，腎被膜下血腫と診断し，ベッド上安静，止血剤投与，輸液等で経過観察した．その際の経過図を Fig. 6 に示す．Fig. 7 は術後3日目に施行した CT で，腎中極から下極にかけて後面に凸型の high density area を認めた．第6病日頃より尿量も次第に減少したため破砕結石片による D-J stent（DJ）閉塞も考慮し，DJ を交換した．（なお DJ は ESWL 術前5日前に挿入されている。）その際 DJ は結石により閉塞していなかった．また第10病日の検査成績では，赤血球数 299 万，Hb 9.2 mg/dl，Ht 27.7％と貧血状態を呈し第11，12病日にそれぞれ 400, 200 ml の輸血を施行した．その後保存的療法にて経過観察可能で，貧血改善，解熱，尿量回復を認めた．Fig. 8 は術後3カ月目の CT で，結石片を一部認めるも，腎被膜下血腫はほとんど吸収された．

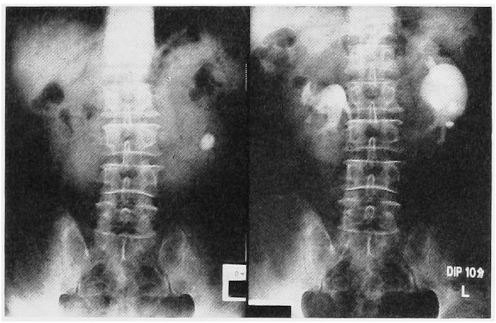

A　B

Fig. 3, A: KUB before ESWL
B: DIP before ESWL

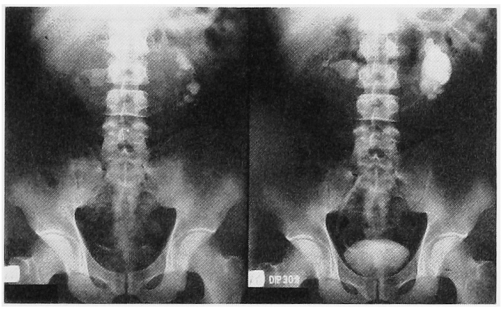

A　B

Fig. 4, A: KUB before ESWL
B: DIP before ESWL

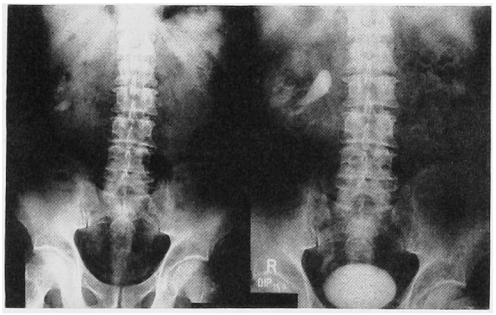

A　B

Fig. 5, A: KUB before ESWL
B: DIP before ESWL

考　　察

馬蹄腎は尿路系発生異常による融合腎の中で最もよく見られる型であり，発生頻度は約0.25％[2,3]といわれている．原因は腎臓の発生異常で，胎生4～8週頃に，骨盤腔内にある両側腎原基の上方への移動と回転が癒合により行われず，そのため腎臓の位置は低く，また腎盂尿管系は腎実質の前方に位置する．われわれの症例は全例が下極で癒合している定型的な馬蹄腎で，最も多く見られる型である．その合併症として，水腎症・尿路結石・感染症等を続発しやすい．これらは尿が停滞し易いために起こるとされ，その原因として峡部前方を下行する尿管走行の異常，血管による尿管の圧迫，腎臓可動性の減少，腎盂尿管移行部の先天的峡窄等々[4,5]などがあげられている．

馬蹄腎に発生した結石に対する ESWL の報告は少なく，それらの症例数も少ない．Sanseverino ら[6]によると，馬蹄腎に発生した結石に対し1例の部分サンゴ状結石と，1例の UPJ stenosis を伴った結石を除き，ESWL をfirst choice として使用し有効な成績をあげている．ただし下腎杯は馬蹄腎では非常に前方に位置し，ここに発生した結石に対し ESWL の際，ellipsoid から遠くなり，破砕が困難となることを指摘し，症例によっては ESWL より PNL の有用性を述べている．一方，Jenkins ら[7]や Puppo ら[8]は prone position で，馬蹄腎など奇形尿路に発生した結石に対し治療し，正常腎のそれと同程度の成功率をあげている．

今回われわれは5症例すべて，通常の posterior position で行ったが，症例4，5を除き，他の3例

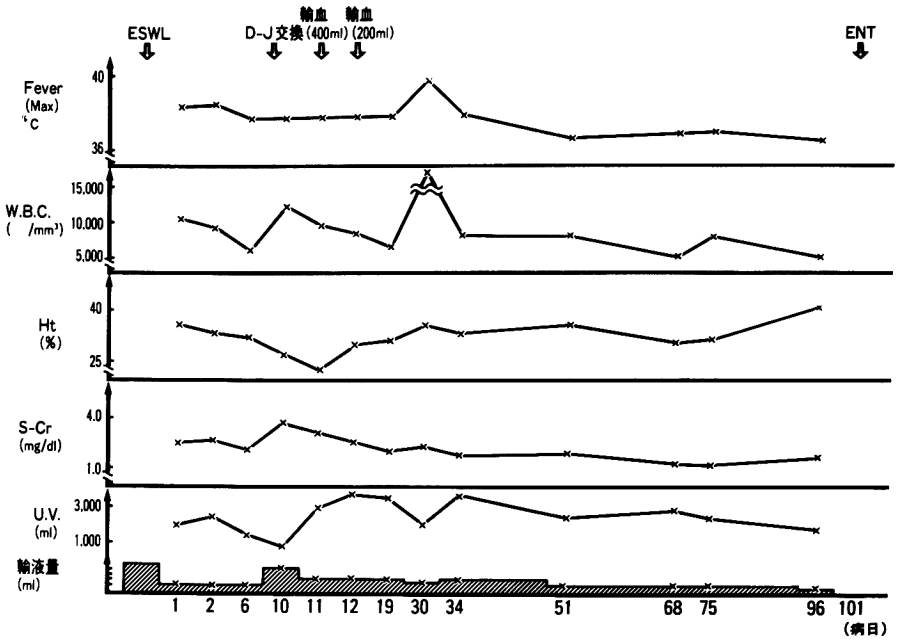

Fig. 6. Clinical course of case 5

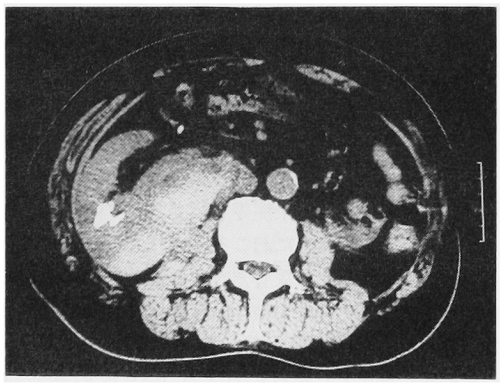

Fig. 7. CT scan after ESWL

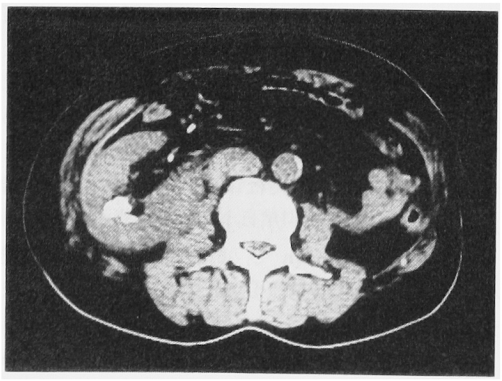

Fig. 8. CT scan of 3 months after ESWL

Table 2. Incidence of perirenal hematoma in the literature

血腫形成率	報告年	報告者	検査方法	機 種
24%	1985	Kaude	MRI	HM－Ⅲ
0.66%	1988	Knapp	U.S	HM－Ⅲ
1%	1989	東	CT	HM－Ⅲ Edap LT-01
6.5%	1989	自験例	CT	HM－Ⅲ

は自排可能であった．先に述べた様に馬蹄腎では尿の停滞が解剖的に起こりやすく，そのため ESWL にて破砕良好であっても，自排困難となるか，自排まで長期間要することが考えられ，Sanseverino らは術後3カ月目での評価で，残石を高率を認めるとしている．また Puppo らは prone position では残石発生率を低下させ，良い成績を挙げており，これはより破砕状況を良くしている事に起因するとしている．われわれの成績では正常腎に発生した腎結石と結石サイズだけで比較すると術後3カ月目の時点で残石を高率に認める．しかし単一結石症例はわずか3例であり，disintegration と elimination の評価も不十分であるが，通常認められる腎結石症例と比較し，成功率はほぼ同程度との印象を持った．

つぎに ESWL 後に発生した腎血腫形成率について内外の代表的報告例[9-11]を，Table 2 に示した．そ

れぞれ検査方法，施行時期，血腫の診断基準が異なり発生率も0.66%から24%と大きく差を認める．当科において1989年10月に無作為に抽出した ESWL 施行患者31人の術後2日目の CT による検査結果では，腎血腫発生と考えられた症例は2人，6.4%であったが，これらはいずれも臨床的には問題とならず輸血を要した血腫形成例は今回の1例のみであった．（ただし今回の成績は腎および尿管結石患者を対象としたもので，投与 SW 数，左右差，ESWL 施行回数には差があり今後さらなる検討を要する．また今回提示した症例5はこの検討には含まれていない．）Knapp ら[10]によると，その危険因子として，コントロール不良な高血圧状態，感染結石，および両側同時期の治療等を挙げている．しかし馬蹄腎が危険因子の1つになりうるかを示唆する報告は1例もなく，PNL 時あるいは開腹手術時，血管走行の異常に伴う易出血性の注意を促す報告があるのみである．また ESWL 治療と同側腎に既往手術がある場合，その発生に何等かの影響を与えている可能性も推測されるが不明である．一方，単腎に発生した結石に対する ESWL の成績についてはいくつかの報告[12,13]が見られるが，特に合併症は認められていない．さらに機種改良により血腫の発生率は低下しているという報告もあるがその詳細は不明であり，今後の解析が待たれる．

以上より今回の症例特に症例5からは，馬蹄腎，手術既往歴，単腎等の個々の因子よりも，それらが重複したために危険因子となり血腫が発症したとも推測される．つまり Knapp らが指摘する高血圧状態，感染結石等の血腫形成の危険因子は今回の症例には含まれておらず，また馬蹄腎に伴う尿路結石には ESWL は有効と思われ，馬蹄腎自体が危険因子とは考え難いからである．しかし Knapp らが指摘する危険因子以外にも，先天的奇形や手術既往等の因子も今回の症例から危険性は示唆され，今後の検討が必要であろう．現段階では腎周囲血腫に対する予防法がなく，やはり術後の注意深い観察と早急な対応は不可欠と考えられる．

結　　語

当科における馬蹄腎に発生した結石に対する ESWL の治療成績およびその問題点を中心に検討し報告した．

本論文の要旨は第129回日本泌尿器科学会関西地方会において報告した．

文　　献

1) 横山建二，北村栄作，岡田倫之，ほか：急性腎不全を伴った rhabdomyolysis における Ca 動態に関する検討．大阪府病医誌 **11**：43-49，1988
2) Perlmutter AD, Retik AB and Bauer SB: Anomalies of upper urinary tract. In: Campbell's Urology. Edited by Harrison JH, Gittes RH, Perlmutter AD, et al 4th ed., pp. 1330-1335, WB Saunders Co. Press Philadelphia London Tronto, 1979
3) Kolln CP, Boatman DL, Schmidt JD, et al.: Horseshoe kidney, A review of 105 patients. J Urol **107**: 203-204, 1972
4) Whitehous GH: Some urographic aspects of the horseshoe kidney anomaly—A view of 59 cases. Clin Radiol **25**: 107-114, 1975
5) 小林はる美，水野富一，土井　修，ほか：馬蹄腎とその合併症．臨放 **28**：141-146，1983
6) Sansevino R, Viguier JL, Martin X, et al.: Endourological and ESWL treatment of urolithiasis in horseshoe kidney. In: Controversies on the Management of Urinary Stones. Edited by Giuliani L, Puppo P, et al. pp. 71-74, Karger Basel Press, 1987.
7) Jenkins AD and Gillenwater JY: Extra-corporeal shockwave lithotripsy in the prone position: Treatment of stones in the distal ureter or anomalous kidney. J Urol **139**: 911-915, 1988
8) Puppo P, Bottino P, Germinal F, et al.: Expracorporeal shock wave lithotripsy in the prone position for stones situated anteriorly. Eur Urol **15**: 113-117, 1988
9) Kaude JV, Williams CM, Miller MR, et al.: Renal morphology and function immideately after extracorporeal shock-wave lithotripsy. AJR **145**: 305-313, 1985
10) Knapp PM, Kulb TB, Lingeman JE, et al.: Extra-corporeal shockwave lithotripsy induced perirenal hematomas. J Urol **139**: 700-703, 1988
11) 東　義人，喜多芳彦，久世益治，ほか：尿路結石症における ESWL 問題点．臨泌 **43**：837-842，1989
12) Kulb TB, Lingeman JE and Coury TA: Extracorporeal shockwave lithotripsy in patients with a solitary kidney. J Urol **136**: 786-788, 1986
13) Marcellan FJR, Servio LI and Dalman MR: Treatment of lithothiasis in the patient with a solitary kidney. Eur Urol **15**: 13-17, 1988

(Received on July 13, 1990
Accepted on July 18, 1991)