膀胱再建術の現況について

—Colon Bladder Replacement—

神戸大学医学部泌尿器科学教室（主任：守殿貞夫教授）
安野 博彦*，荒川 創一，松本 修，守殿 貞夫
神鋼病院泌尿器科（医長：山中 望）
山 中 望

PRESENT STATUS ON BLADDER REPLACEMENT

—COLON BLADDER REPLACEMENT—

Hirohiko Yasuno, Soichi Arakawa, Osamu Matsumoto and Sadao Kamidono
From the Department of Urology, Kobe University School of Medicine
Nozomu Yamanaka
From the Department of Urology, Sinko Hospital

Bladder replacement using a detubularized right colonic segment was successfully performed on 22 male patients with bladder cancer after radical cystectomy. There were 10 early postoperative complications and one of them required reoperation. Urodynamic studies, performed on 16 patients, showed a low pressure reservoir at a large capacity without any involuntary spikes in every case. Of the 16 patients, 4 were nocturnally enuretic and 1 was partially continent. The other 11 patients (68.8%) were totally continent and voiding well, except one who was on intermittent self-catheterization.

The incidence of urinary reservoir infections in patients treated with colon bladder replacement was investigated in 18 patients. The incidence rate of bacteriuria was 5.6% and the positive rate of pyuria was 27.8%. The detection rate of bacteriuria and pyuria was significantly low in patients after colon bladder replacement.

These findings indicate that colon bladder replacement can be an ideal option for selected patients with bladder cancer.

(Acta Urol. Jpn. 37: 1621-1625, 1991)

Key words: Bladder replacement, Right colon, Detubularization, Postoperative complication, Reservoir infection

緒 言

腸管を利用した膀胱再建術では，蓄尿と排尿という膀胱本来の機能を可及的に再現することは当然ながら，長期的には上部尿路の荒廃をいかにして防ぐかが問題である．

われわれが1986年10月から実施してきたColon Bladder Replacement[1,2]は，腸管の管腔構造を温存するreservoirと比較して，脱管腔化した右結腸を用いることにより，reservoirの安定した低内圧系と大容量がえられ，しかも手術操作が比較的容易であることなど，優れた利点を有すると思われる．

今回，われわれの行っている膀胱再建術の手術方法を概説するとともに，術後のreservoirの機能を検討したので報告する．

手 術 方 法

詳細はすでに報告済みであるので[1,2]，要約にとどめる．

膀胱全摘出術後，reservoirとして用いる右結腸の

* 現：兵庫県立淡路病院泌尿器科

isolation を行う．この際の右結腸の栄養血管は回結腸動脈と右結腸動脈とする．

Reservoir の低内圧化を図るため，結腸ヒモに沿って切開を加え，detuburalization を行ったのち，盲腸の下端に，内尿道口に相当する部分（aperture）を形成する．両側尿管を粘膜下トンネル法にて移植し，reservoir を作製する．

最後に aperture と尿道断端を吻合し，手術を終了する．

対　　象

1986年10月から1990年9月までに男性膀胱癌患者22名に膀胱再建術を施行した．手術時年齢は40～75歳（平均61.0歳），原疾患の stage 別では Tis：2名，T1：5名，T2：6名，T3：7名，T4：2名であった（Table 1）．

Table 1．患者背景

症例数	22例
手術時年齢	40～75歳（平均 61.0歳）
Clinical stage	
Tis	2例
T_1	5例
T_2	6例
T_3	7例
T_4	2例

術後早期合併症

4例で手術直後に一過性の水腎症がみられた．創部感染が2例に，また回腸・結腸吻合部縫合不全および reservoir の尿瘻が，それぞれ1例にみられたが，保存的治療にて治癒した．Reservoir が部分的に壊死に陥った症例には，温存した reservoir を利用し，cutaneous type に変更した（Table 2）．また，死亡例が1例みられたが，多臓器機能不全によるものであったため，Table には示していない．

Table 2．術後早期合併症

（N＝22）

合併症	症例数	転　帰
一過性水腎症	4例	改善
創部感染（創哆開）	2例	再縫合術施行
回腸・結腸吻合部縫合不全	1例	保存的治療にて治癒
reservoir の尿瘻	1例	保存的治療にて治癒
reservoir の部分的壊死	1例	結腸導管術に変更

術後排尿機能

22症例のうち，術後4カ月以上経過し，評価可能であった16例に対し，自覚症状の聴取とともに，Brown 社製 Urodynamic system, profile 3 を用い，尿流動態学的検査を行った．

検査時の術後経過観察期間は平均9.4カ月であり，便宜上，術後7カ月以上経過した9例をA群，7カ月未満の7例をB群とし，比較検討した．

a）排尿状態

尿意は，A群9例全例，B群7例中5例に認められた．術後経過の長いA群で，B群に比し排尿回数が少

Table 3．術後排尿状態

（N＝16）

	症例	術後経過期間(月)	尿　意	排尿回数(回) 昼間／夜間	尿　失　禁
A群	1	22	(＋)	5/0	なし
	2	21	(＋)	4/1	夜間遺尿あり
	3	15	(＋)	4/0	なし（自己導尿中）
	4	13	(＋)	4/0	なし
	5	12	(＋)	4/1	なし
	6	10	(＋)	8/3	夜間遺尿あり
	7	8	(＋)	4/0	なし
	8	8	(＋)	10/3	なし
	9	7	(＋)	7/2	夜間遺尿あり
B群	10	6	(＋)	4/2	なし
	11	6	(－)	7/2	夜間遺尿あり
	12	5	(＋)	9/2	なし
	13	5	(＋)	5/0	なし
	14	5	(＋)	6/4	なし
	15	4	(＋)	7/2	なし
	16	4	(－)	7/2	あり

Table 4. 膀胱内圧検査
(N = 16)

	症例	残尿量 (mℓ)	最大膀胱容量(mℓ)	膀胱内圧 (cm・H_2O) 100mℓ	200mℓ	300mℓ	400mℓ	新膀胱不随意収縮	最大新膀胱内圧(cm・H_2O)
	1	0	560	0	0	20	30	(−)	60
	2	0	690	0	5	0	20	(−)	95
	3	> 200	400	0	0	0	30	(−)	50
	4	< 20	640	0	0	10	20	(−)	55
A群	5	0	500	0	0	10	10	(−)	60
	6	< 60	410	5	10	20	30	(−)	80
	7	0	880	0	0	0	10	(−)	40
	8	0	440	0	0	10	35	(−)	80
	9	< 20	720	5	10	10	10	(−)	60
	10	< 70	500	0	0	10	10	(−)	60
	11	< 15	320	0	5	10	−	(−)	65
	12	< 20	400	0	0	5	10	(−)	40
B群	13	< 20	380	0	0	5	−	(−)	75
	14	< 10	410	5	10	10	20	(−)	70
	15	< 10	250	0	10	−	−	(−)	60
	16	< 10	330	0	0	15	−	(−)	60

ない傾向がみられた．症例16に尿失禁，症例2，6，9，11に夜間遺尿がみられたが，いずれも軽症であり，残る11例（68.8%）に完全尿禁制がえられた(Table 3).

このうち症例3は術後6カ月頃より排尿困難が出現し，現在，自己導尿中である．

b）reservoir 内圧検査

残尿量は症例3を除く，15例中13例が 20 ml 以下，残る2例が 70 ml および 60 ml であった．また，全例に高いコンプライアンスがえられ，不随意な収縮波は16例全例でまったくみられなかった（Table 4).

c）尿流量検査

自己導尿中の症例3を除く，15例の尿流量検査結果では，平均尿流量は 1〜10 ml/sec, 最大尿流量は 7〜20 ml/sec に分布し，B群に比し術後経過の長いA群で，良好な結果がえられた（Table 5).

画像検査上，全症例において，術後の V.U.R. および水腎症は認められなかった．

Reservoir 感染症

膀胱再建術後の尿路感染症の有無につき，検討した．

a）対象

Colon Bladder Replacement 施行例のうち，検索可能であった18症例である．全例，single lumen catheter 法にて採取した尿を検体とし，検索を行った．

b）結果（Table 6)

尿沈渣上，膿尿の陽性率は18例中5例，27.8%であった．

Table 5. 尿流量検査（n=15）

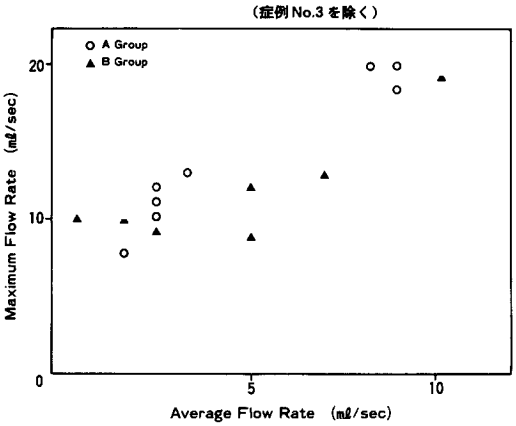

Table 6. 尿中白血球数と尿培養所見
(N = 18)

尿中白血球数＼尿培養	陽性 (≧ 10^4/mℓ)	陰性 (< 10^4/mℓ)	計
＋以上	0	5	5(27.8%)
±	1	5	6
−	0	7	7
計	1(5.6%)	17	18

尿培養では，10^4コ/ml 以上の細菌尿陽性率は18例中1例，5.6%であり，単独菌が分離された．

考　　察

膀胱癌に対する膀胱全摘術後の尿路変更あるいは再建法として，1）腎瘻，尿管皮膚瘻，回腸導管[3]などの

non-continent urinary diversion, 2) Kock[4], Indiana[5], Mainz[6] pouch などの continent urinary diversion, そして3)膀胱再建術がある.

Camey 法[7]や Hradec 法[8]による膀胱再建術では, 腸管本来の蠕動が reservoir の不随意収縮を惹起せしめ, 結果として尿失禁の発生を増加させる[9-11]と報告されている.

われわれが行っている Colon Bladdder Replacement[1,2] では, 脱管腔化した腸管を用いることにより, reservoir の低内圧と大容量が確保され, Camey 法に比し, 良好な尿禁制がえられている.

本手術施行22例における, 術後早期合併症は9例10件にみられた. 血行障害によると思われる reservoir の部分的壊死により, 術後14日目に結腸導管術に変更した1例, および多臓器機施不全にて死亡した1例を除けば, いずれの場合も軽症であった.

術後の排尿機能では, 術後長期経過例の方が早期例に較べ, 排尿回数の減少傾向がみられた. これは術後経過期間とともに膀胱容量が増大し, 長期経過例において一回排尿量が増加したためと考えられた.

術後の尿禁制について, 欧米における脱管腔化腸管を利用した膀胱再建術に関する報告では, Persson ら[12], Hautmann ら[13]は回腸を用い, 前者で86.7% (13/15), 後者で 72.7% (8/11) であったと述べており, Light ら[14]は4例に回結腸による膀胱再建術を試み, うち1例に尿禁制がえられたものの, 残る3例で尿失禁の改善がみられず, 人工括約筋にてコントロールしたと報告している. 今回, 脱管腔化石結腸を用いたわれわれの成績では, 68.8% (11/16) に完全尿禁制がえられ, 水腎症や V.U.R. は1例も認められなかった.

膀胱再建術あるいは変更術後の長期経過における腎機能については, V.U.R. 発症の問題とともに, 尿路感染症も機能障害の一因として重要と考えられる. この観点より, 長期的予後を推測する目的で, 膀胱再建術における尿路感染症につき検討したところ, 膿尿, 細菌尿ともにその陽性率は比較的低値で, 良好な結果と考えられた.

本手術施行本来の目的は, 術後の quality of life の改善である. 悪性腫瘍の治療法の進歩に伴い, 長期生存を期待しうる症例も増加しつつある現在においては, 生存率のみならず, 患者の術後の生活状態・生活の質を考慮に入れた治療法・手術法を実施することが肝要であり, 今回述べた, 術後の排尿状態, 尿禁制および reservoir 感染症の結果より, 本術式はほぼこの目的を満足しうるものと考えている.

結　　語

1)男性膀胱癌患者22名に対し, 膀胱全摘出術後の膀胱再建術として, Colon Bladder Replacement を施行し, 術後の reservoir の機能につき検討した.

2)術後早期合併症は9例10件にみられ, うち1例で再手術が行われ, 結腸導管術に変更となった. また, 多臓器不全による死亡が1例に認められた.

3)尿禁制については, 68.8%に完全尿禁制がえられ, 残りの症例の尿失禁・夜間遺尿の程度はいずれも軽度であった.

4) Colon Bladder Replacement の膿尿陽性率は27.8%, 細菌尿陽性率は5.6%であった.

5)膀胱癌患者における膀胱全摘出術後の膀胱再建術においては, 原疾患の予後, 残存尿道再発の危険性などに, いまだ問題点は残されているものの, 現時点では有用な術式であり, 今後も積極的に取り入れられるべき手術法であると思われた.

文　　献

1) 山中　望, 今井敏夫, 宮崎治郎, ほか：膀胱全摘出術後の新しい尿路再建術：Colon Bladder Replacement の経験. 泌尿紀要 **35**：587-591, 1989
2) 山中　望, 安野博彦, 守殿貞夫：脱管腔化右結腸を用いた膀胱再建術. 泌尿器外科 **2**：1105-1109, 1989
3) Bricker EM : Bladder substitution after pelvic evisceration. S North Amer **30**: 1511-1521, 1950
4) Kock NG, Nilson AE, Nilson LO, et al. : Urinary diversion via a continent ileal reservoir: clinical results in 12 patients. J Urol **128**: 469-475, 1982
5) Rowland RG, Mitchell ME, Richard RB, et al. : Indiana continent urinary reservoir. J Urol **137**: 1136-1139, 1987
6) Thuroff JW, Alken P, Riedmiller H, et al.: 100 cases of Mainz pouch; continuing experience and evolution. J Urol **140**: 283-288, 1988
7) Camey M and Le Duc A: Lentero-cystoplastie apres cystoprostatectomie totale pour cancer de vessie. Indications, technique operatoire, surveillance et resultats sur quatrevingt sept cas. Ann Urol **13**: 114-123,1979
8) Hradec EA : Bladder substitution : indications and results in 114 operation. J Urol **94**: 406-410, 1965
9) Allen TD, Peters PC, Sagalowsky AI, et al.: The Camey procedure Preliminary results

in 11 patients. World J Urol **3**:167-171, 1985
10) Roenborn CG, Teigland CM and Sagalowsky AI: Functional characteristics of the camey ileal bladder. J Urol **138**: 739-742, 1987
11) Goldwasser B, Rife CC, Benson RCJR, et al.: Urodynamic evaluation of patients after the camey operation. J Urol **138**: 832-835, 1987
12) Persson C und Melchior H: Ileozystodynamic :Urodynamische Untersuchugender Kontinenten Ileumblase. Urologe (A) **25**: 259-266, 1986
13) Hautmann RE, Egghart G, Frohneberg D, et al.. The ileal neobladder. J Urol **139**: 39-42, 1988
14) Light JK and Engelmann UH: Le Bag: Total replacement of the bladder using an ileocolonic pouch. J Urol **136**: 27-31, 1986

(Received on April 30, 1991
Accepted on May 21, 1991)