第40回 日本泌尿器科学会中部総会シンポジウム

膀胱癌の治療進歩・V. 非失禁型尿路変向術の現況について

滋賀医科大学泌尿器科学講座（主任：友吉唯夫教授）
岡田 裕作，友吉 唯夫
京都大学医学部泌尿器科学教室（主任：吉田 修教授）
吉田 修，大石 賢二，荒井 陽一
滋賀県立成人病センター（部長：岡部達士郎）
岡部達士郎，川喜田睦司，賀本 敏行

CURRENT STATUS OF CONTINENT URINARY RESERVOIRS FOR INVASIVE BLADDER CANCER PATIENTS UNDERGOING TOTAL CYSTECTONY

Yusaku Okada and Tadao Tomoyoshi
From the Department of Urology, Shiga University of Medical Science
Osamu Yoshida, Kenji Oishi and Yoichi Arai
From the Department of Urology, Faculty of Medicine, Kyoto University
Tatsushiro Okabe, Mutsushi Kawakita and Toshiyuki Kamoto
From the Department of Urology, Shiga Adult Disease Center

Continent urinary reservoirs (CUR) have become one of the major options of urinary diversion for invasive bladder cancer patients who require cystectomy and cutaneous urinary diversion. We have experienced 100 cases of Kock pouch and 30 cases of indiana pouch during the past 5 years which comprise 45% of all cases. Standard ileal conduit and ureterocutaneostomy were performed in 34% and 20%, respectively, and orthotopic urinary reservoir by hemi-Kock pouch was done in only one case during the same years.

There were 3 perioperative deaths, 2 had Kock pouch and one Indiana pouch. Early postoperative complications were not substantial. However, significantly high rates of late postoperative complications were seen in Kock pouch, i.e., both efferent (18%) and afferent (13%) nipple valves and stone formation (18%). Uretero-ileal anastomosis by hammock method done in 10 cases resulted in success in 8 cases, abolishing the afferent nipple. Indiana pouch, in which no nipple valves or foreign materials like staples or collars are necessary, has been adopted as a first choice for the past 3 years. Of 29 evaluable cases, Heineke-Mikulicz method was used in 7 cases, and ileal patch method in 22 cases. An hourglass-like deformity was seen in 2 cases in the former method. Severely difficult catheterization, parastomal abscess, and acidosis occurred in one. Overall, 24 cases (83%) have come up with satisfactory results with minimal overflow incontinence in the early postoperative course.

Although much longer followup is necessary, CUR's by Kock or Indiana pouch are more acceptable by bladder cancer patients requiring cystectomy.

(Acta Urol. Jpn. 37: 1613-1619, 1991)

Key words: Kock pouch, Indiana pouch, Bladder cancer, Late complications, Hammock uretero-ileal anastomosis

緒　　言

膀胱癌治療の最近の進歩のひとつに，膀胱全摘に伴う尿路変向として Kock pouch をはじめとする種々の continent urinary reservoir[1-4]（以下 CUR）の開発・普及が挙げられる．これらはいずれの方法も，体内で低圧下に失禁なく蓄尿し，間欠的導尿で放尿できる尿路変向で集尿袋を装着する必要がなく，非失禁型あるいは自己導尿型尿路変向と呼ばれている．本邦でも Kock pouch が導入され5年を経過した[5]．本法が真の評価をえるためには，その長期成績，および患者の受け入れをみる必要がある．

われわれは，1984年から膀胱癌患者で膀胱全摘を余儀なくされた患者に対して，尿路変向の選択のひとつとして CUR を積極的に採用し，その成績を報告してきた[5-9]．今回さらに，同期間に CUR がどれくらいに選択されたかを調査し，Kock pouch, Indiana pouch 両法について，それぞれの晩期合併症について追跡調査を行ったので報告する．また，一部症例であるが，Kock pouch の輸入脚合併症の対策として，逆流防止法にニップルを用いないハンモック法[10]を行っているのでその成績も検討した．

対象および方法

尿路変向の選択については，京都大学医学部泌尿器科ならびに滋賀医科大学において，CUR が尿路変向の選択肢となった期間（前者が1985年1月以降，後者が1989年1月以降）の，膀胱癌患者で膀胱全摘を受けた患者87症例に対して，どのような尿路変向が選択されたかを調査した．

CUR の手術成績については，1984年11月から1990年10月までに，京都大学医学部泌尿器科，滋賀医科大学泌尿器科およびその他の関連施設で行った膀胱癌患者130症例を対象とした．その内訳は，Kock pouch が100例，年齢34～82歳，平均58歳，男性84例，女性16例，経過観察期間は3～70カ月であり，Indiana pouch が30例，年齢47～75歳，平均64歳，男性28例，女性2例，経過観察期間は3～36カ月である．両法の手術手技についてはすでに報告した通りである[6-8]．Indiana pouch は Heineke-Mikulicz 法が8例，ileal patch 法が22例である．これらの症例において，晩期合併症の有無，再修復手術の有無などの手術成績につき調査した．

ハンモック法による尿管回腸吻合術については，1989年2月から1990年1月までに，滋賀県立成人病センター泌尿器科で行った10例について検討した．年齢は62～80歳，平均69歳，男性8例，女性2例，経過観察期間は10～21カ月である．手術方法は Hirdes らの方法[10]に従った．尿路変向の内訳は ileal bladder (Hemi-Kock pouch) 4例，回腸導管3例，Kock pouch 2例，失禁防止に plication 法を用いた ileal pouch が1例である．

Table 1. Modes of urinary diversion for bladder cancer patients undergoing total cystectomy.

	UC	IC	CUR		OUR	Total
			Kock	Indiana		
Shiga Univ (1989.1-'90.10)	5	4	7	1	0	17
Kyoto Univ (1985.1-'90.9)	12	26	17	14	1	70
Total (%)	17 (20)	30 (34)	24 (28)	15 (17) (45)	1 (1)	87 (100)

UC : ureterocutaneostomy, IC : ileal conduit
CUR : continent urinary reservoir
OUR : orthotopic urinary reservoir

Table 2. Major late complications in Kock pouch.

Efferent		Afferent	
Prolapse (incl. intermittent)	10	Erosion of collar	6
		Obstruction	
Stomal stenosis	3	Incarceration	
Parastomal hernia	2	by collar	3
Eversion	1	by mucous plug	3
Slippage	1	Reflux	1
False passage	1		
STONE FORMATION			
Pouch	10		
Eroded collar	6		
Kidney	2		
Afferent limb	1		

結　　果

1）尿路変向法の選択

膀胱癌患者で膀胱全摘を行われる際に選択された尿路変向の種類を調査した結果をみると，全87例のうち，CUR が行われたのは39例（45％）で，そのうち Kock pouch が24例（28％）で，Indiana pouch が15例（17％）であった．回腸導管は30例（34％），尿管皮膚瘻術は17例（20％）であった．尿道吻合型尿路再建（orthotopic urinary reservoir）は1例のみであった（Table 1）．

2）Kock pouch

100中手術死は，下腸間膜動脈血栓症と敗血症による2例で，早期合併症の頻度は，すでに報告したもの[6]と大差なく，回腸導管とさほど大きな相違はないので省略する．晩期合併症の主なものは，ニップルに関連したものと結石形成であった（Table 2）．

ニップル不全をみると，失禁防止弁である輸出脚に起因したものが17例，18回にみられ，脱出（一時的なものを含む）10例，ストーマ狭窄3例，ストーマ周囲ヘルニア2例，翻転，滑脱，瘻孔が各1例であった．輸出脚合併症のすべて術後6カ月以内に起こっている．修復手術は，輸出脚の順蠕動方向ニップルの再形成が5例，ニップルのパウチ壁への固定が2例の計7例に行われている．

他方，輸入脚に起因したものとして，カラーのパウチ内への糜爛，脱出6例，カラーの絞扼によるニップル狭窄による水腎症3例，粘液栓による閉塞3例，瘻孔による逆流1例をみている．瘻孔はカラーの脱出に合併したもので，計13例に輸入脚の合併があり，うち9例が修復手術を受けている．輸入脚の合併症が起こるまでの期間は術後20～56カ月，平均38カ月であった．カラーのパウチ内への脱出例の内視鏡所見は6例ともほぼ同様で，ニップルの根元に露出したカラーには結石付着がみられた（Fig. 1）．腸間膜側に強い抵抗があるためにカラーの内視鏡的摘出は不可能であったので，全例開放手術による摘出が行われた．

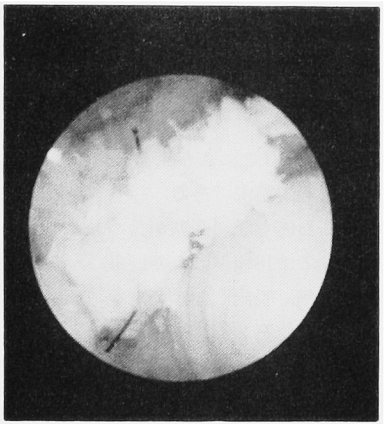

Fig. 1. Pouchscopy shows that a Dacron fabric collar eroded into the pouch at the base of the afferent nipple valve. The collar was encrusted with stone and some nylon sutures are also seen. (Case 21)

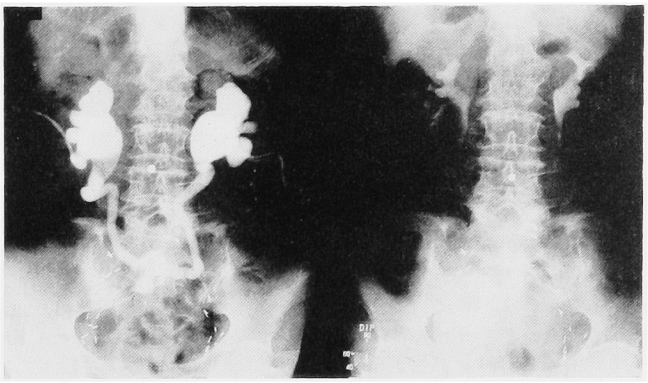

A B

Fig. 2. A: Fistelography from bilateral nephrostomy revealed complete obstruction of the afferent limb at the base of the nipple. (Case 48)
B: Postoperative DIVP after surgical removal of the collar shows recovery of urinary stasis on both collecting systems. (Case 48)

つぎに，輸入脚のニップル狭窄をきたした代表的な2症例を呈示する．

症例48：70歳，女性．1986年11月浸潤性膀胱癌に対し，術前2,000 rad 照射後に根治的膀胱全摘，Kock pouch 造設術施行した．病理組織診断は TCC, grade 2～3, $pT_2N_0M_0$ で，術後 CisCA による補助化学療法が1コースされている．術後29カ月目の DIVP で水腎症が出現し経過をみていたが，術後34カ月に腎不全状態に陥った．両側経皮的腎瘻を造設し，腎瘻からの瘻孔造影で輸入脚部の完全閉塞をみた（Fig. 2A）．カラー摘出を行った術後の DIVP では水腎症は軽快している（Fig. 2B）．

症例88・74歳，女性．1989年2月根治的膀胱全摘，Kock pouch 造設術後，20カ月後より中等度の水腎症とパウチ内結石をみた（Fig. 3A）．動脈圧センサ

ーを用いて輸入脚部とパウチの内圧を測定したところ，パウチ内圧は 11～18 cm H_2O と低圧であったが，輸入脚内は 24～52 cm H_2O 著明な圧上昇がみられた（Fig. 3B）．パウチ内結石は内視鏡的に，輸入脚内結石は ESWL により除去したが，水腎症に対しては現在経過観察中である．

一方，結石形成も経過観察が長くなるに従い増加しており現在までに18症例にみている．その内訳は，パウチ内結石 9 例，脱出したカラーを核に形成した結石 6 例，腎・尿管結石 2 例，輸入脚内結石とパウチ内結石合併 1 例をみている．パウチ内結石は内視鏡的操作により除去されたが，結石が強固に付着したカラーの摘出は全例開放手術によって行われた．また，輸入脚内結石は ESWL で，腎・尿管結石は修復手術時に同時に摘出した．

3）Indiana pouch

30 例中 Heineke-Mikulicz 法で行った症例 7 が術後 GVHD（graft versus host disease）により手術死した．残り29例の晩期合併症をみると，Heineke-Mikulicz 法 7 例の内パウチの著明な砂時計様変形をきたした例が 2 例ある（Fig. 4A, B）．うち 1 例は尿排出に時間が極端にかかるために修復手術がされた．このようなパウチの変形と，脱管状化しない盲腸部の蠕動による尿失禁を経験したために，9 例目以降は盲腸部を含め完全に切開するとともに ileal patch を行った．パウチは円形に近い形態をとり，術後早期にパウチ内圧も低下し，成績も安定した．そのほかの合併症としては，アチドーシス，導尿困難，ストーマ周囲

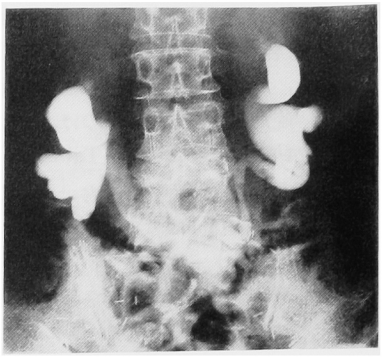

A

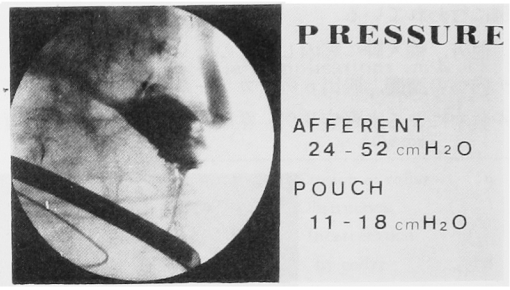

B

Fig. 3. A. DIVP demonstrates incomplete obstruction of the afferent nipple valve 20 months after the operation. (Case 88)
B. Measurement of the intraluminal pressures in the pouch and the afferent limb shows high pressure in the afferent limb. (Case 88)

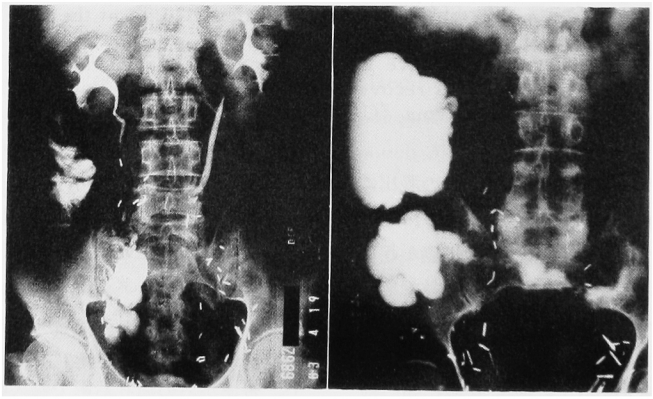

A B

Fig. 4. A. DIVP shows an hourglass-like deformity of the Indiana pouch done by Heineke-Mikulicz type. (Case 4)
B. Indiana pouchgram reveals an hour-glass deformity and some leakage of the contrast medium to the stoma located in the left abdomen. (Case 5)

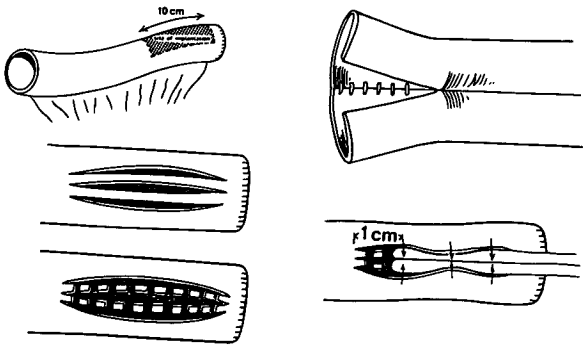

Fig. 5. Schema of a ureteroileal anastomosis by Hammock method reported by Hirdes WH et al.[10].

Table 3. Patients profile and results of Hammock anastomosis.

症　例	年齢	性	原疾患	尿路変更法	Hammock の長さ	Reflux の有無	水腎症	観察期間 (月)
1. MH	65	女	膀胱癌	Kock pouch	10 cm	なし	±	21
2. TN	74	男	膀胱癌	回腸導管	10 cm	なし	−	21
3. HI	78	女	膀胱癌	回腸導管	7 cm	なし	右±	20
4. SF	62	男	膀胱癌	Ileal Neobladder	6 cm	左大	左＋＋*	19
5. RS	66	男	前立腺癌	Ileal Neobladder	7 cm	なし	−	17
6. TA	74	男	膀胱癌	Ileal Neobladder	8 cm	なし	−	17
7. KI	56	男	膀胱癌	Ileal Neobladder	7 cm	なし	−	16
8. KT	76	男	膀胱癌	Kock pouch	7 cm	なし	左大	14
9. MK	62	男	直腸癌	回腸導管	5 cm	なし	−	12
10. BO	80	男	膀胱癌	Ileal pouch	5 cm	なし	＋＋**	10

* 尿管結石のため術前より高度の左水腎症あり
** 癌の浸潤および馬蹄鉄腎のため術前より両側中等度の水腎症あり

＋＋：中等度水腎症
＋：軽　度水腎症
±：極軽度水腎症
−：水腎症なし

膿瘍各1例に認めた．全体として，24例（83%）に良好な成績がえられている．

4）ハンモック尿管回腸吻合術（Fig. 5）

ハンモックの長さは 5〜10 cm（平均 7.2 cm）であり，初期には，原法通り 10 cm の長さにしたが，最近では 5 cm と短くしている．逆流は，術前尿管結石の既往のために高度の水腎症があった症例4以外認めず，水腎症の新たな出現も1例（症例8）のみで，残り8例では順調な手術成績がえられている（Table 3）．

考　　察

浸潤膀胱癌の治療における最近の進歩のひとつとして，膀胱全摘に伴う尿路変向に CUR が導入されたことは異論のないところであろう．従来は，われわれの施設でも回腸導管が一般的であり，予後不良症例には尿管皮膚瘻が行われてきた．しかし，膀胱癌で膀胱全摘・回腸導管の行われた患者のアンケート調査で，これら患者の術後の quality of life（QOL）は意外に低く，職場復帰率も低いことが明らかにされた[11]．また，wet stoma を有することの精神的・肉体的・経済的負担は，われわれ医療従事者の想像以上に大きい．

これらの調査が契機となり，Kock pouch 法が報告[1,2]されて，いちはやく積極的に本法を採り入れてきた[5]．CUR の適応としては，1）患者の年齢（原則として70歳以下），2）全身状態が良好，3）腎機能（血清クレアチニン値 2.0 mg/dl 以下，GFR 60 ml/min 以上），4）膀胱癌の根治性（期待生存が2年以上），5）重篤な腸疾患のないこと，6）50 Gy 以上の放射線照射を受けていないこと，7）患者が社会的にも活動的で，積極的に CUR を希望することなどが挙げられる．CUR が導入されてから，膀胱癌患者で膀胱全摘を受けるときどのような尿路変向が選択されたかの今回の調査では，CUR が全体の45%でほぼ半数を占め，ついで回腸導管が34%，尿管皮膚瘻が20%であった．CUR の内訳は Kock pouch が28%，Indiana

pouch が17%であった．回腸導管を選ばれた症例は，患者が特に CUR を希望しない場合か，原疾患の根治性に疑問が残り術後早期に術後化学療法を施行する予定の患者が大部分であった．CUR と回腸導管とを比較すると，CUR で手術時間が2～3時間長くなることと，術後のリハビリを含めた回復に時間がかかる以外には手術侵襲自体にはそれほど差がないと考える．現在の傾向としては，腸管利用するなら CUR を選択し，手術侵襲を少なくするならむしろ同側並列チューブレス尿管皮膚瘻を選択している．

Kock pouch の合併症としてはこれまでに輸出脚の機能不全がよく取り上げられ，手術手技の改良が報告されてきた[1,2,6,7]．しかし，われわれは最近，より長期の観察例で輸入脚に関する合併症も経験してきている[9]．輸入脚合併症は，カラーがパウチ内へ糜爛・脱出するもの（脱出型）とカラーによるニップルの絞扼（絞扼型）の二つのタイプに大きく分類される[9]．いずれのタイプでも術後2年以上経た長期観察例にみられ，輸出脚合併症が術後6カ月以内の比較的早期にみられるのと対照的である．これは，カラーとして用いた非吸収性のダクロンが異物として働き，同時に腸管の蠕動により押し込まれパウチ内に脱出するか，ニップル基部を絞扼するようになったものと考えている[9]．輸出脚については，逆蠕動方向になっているためか，同じような合併症は経験していないが，輸入脚については今後も増加することも考えられ，今後さらに注意深い観察が必要である．

このような合併症を繰り返さないために，現在は輸入脚にはカラーを使わないようにしている．また，Le Duc 法[12]あるいは Hirdes らにより報告されたハンモック法[10]による尿管小腸吻合を行い，輸入脚には腸重積法を用いない方向も考えられる．今回われわれは，回腸導管症例も含めハンモック法による逆流防止術を10例に行ったが，術前高度の水腎症のあった1尿管以外は逆流もなく，新たな通過障害出現も1例にみたのみで全体の80%に満足できる成績をえており，試みられてよい方法と考えている．また，輸出脚についても，腸重積法によらない失禁防止装置の開発もされている[13,14]．

いずれにしても，これらの Kock pouch の合併症は，逆流・失禁防止弁に腸重積法を用いていること，ステープル，カラーなど異物を尿路の手術に用いるといったことに起因している．また，ニップルが正常に働くためには，ニップルはパウチの中に入っていることが重要であり，二つは一体となっていなければならない．このような Kock pouch の欠点は，ある意味で本法の本質的なものといえる．そこで，われわれは CUR の本法としてその主体を Indiana 法[4]へ変更している．本法の経験では，結腸のみを使う Heineke-Mikulicz 法ではパウチの変形が起こり易く，また脱管状化しない盲腸部の蠕動により，術後早期には特に尿失禁が高頻度にみられる．そのため完全な脱管状化と ileal patch を併用した方法が，初期から低圧のパウチ形成に優れ，現在好んで行っている．本法の特徴は，失禁防止装置に回腸末端部を用い plication というきわめて単純な原理を応用している点と，結腸ヒモに沿った粘膜下トンネル法を使い安全かつ確実な逆流防止手術が可能なことである．しかも失禁防止装置の plication はパウチとは独立したものでパウチ外にあり，従ってストーマの位置も比較的自由に選べることである[8]．しかし，回腸導管に慣れた泌尿器科医にとって，結腸を使うことによる手術操作の不慣れと，回腸・結腸吻合不全の際などの合併症が起こった場合の重大さには留意する必要がある．また，小腸に比べて結腸は憩室，ポリープ，腫瘍など原疾患の多いことも問題となる．

Kock pouch ほか CUR を受けた患者の術後の QOL を調査した報告は少ない．Skinner らのグループの報告[15]では，当初から Kock pouch を受けた患者の満足度は回腸導管症例と比べてもさほど高くない．むしろ回腸導管から Kock pouch に再変向された患者の満足度が有意に高い．われわれも予備調査で同様の結果をえている．これらは同一患者で複数の尿路変向を経験していない場合には当然ともいえる．また，欧米人に比べ，日本人は積極的に CUR への再変向を希望する症例も少ないようである．同時に，老後まで自己導尿をしていかねばならないことへの不安を訴えることも多い．さらに大事な点は，膀胱癌が再発したり，CUR の術後合併症で再入院，修復手術が必要となれば患者の QOL を問題とすることは論外となる．今後，本邦でもきめ細かな調査がされる必要がある．

最後にまとめると，CUR は浸潤性膀胱癌で膀胱全摘を余儀なくされる患者にとって，従来の失禁型尿路変向と比べて一段と受け入れ易い方法であると考えられる．また，種々の工夫によって Kock pouch, Indiana pouch ともに安定した手術成績を残せるようになった．しかし，いずれの方法でもいったん合併症を起こせば，当然ながら修復手術をはじめ，より複雑な治療が必要であり，手技の習熟が必要である．現在までの経験からすると，ileal patch 法による Indiana pouch が最も合併症が少なく第一選択にな

ると考えている．しかし，膀胱癌患者の膀胱全摘に伴う尿路変向として CUR のみに固執することは厳に慎むべきで，自然排尿可能な方法[16]への模索も含め，今後更なる経過観察が必要である．

結　　語

浸潤膀胱癌に対する膀胱全摘に伴う尿路変向で非失禁型尿路変向（CUR）を中心に調査し，以下の点が明らかになった．

1）CUR が導入されて以来，全体の45%に CUR が選択されている．

2）Kock pouch 100例の成績からみると，術後比較的早期にみられる輸出脚合併症は手術手技の改良で克服できたものの，より長期の観察でカラーに起因した輸入脚合併症と結石形成が増加している．

3）Indiana pouch 30例の成績からみると，ileal patch 法の方が Heineke-Mikulicz 法よりも安定した成績を挙げており，CUR の第一選択と考えられる．

4）ハンモック法による回腸尿管吻合術10例からみると，80%に良好な成績がえられ，Kock pouch のニップルに替わる逆流防止法となりうる．

文　　献

1) Kock NG, Nilson AE, Nilsson LO, et al.. Urinary diversion via a continent ileal reservoir: clinical results in 12 patients. J Urol **128**: 469-475, 1982
2) Skinner DG, Boyd SD and Lieskovsky G: Clinical experience with the Kock continent ileal reservoir for urinary diversion. J Urol **132**: 1101-1107, 1984
3) Thürloff JW, Alken P, Hohenfellner R, et al.: The Mainz pouch (mixed augmentation ileum and cecum) for bladder augmentation and continent diversion. J Urol **136**: 17-26, 1986
4) Rowland RG, Mitchell ME, Bihrle R, et al. Indiana continent urinary reservoir. J Urol **137**: 1136-1139, 1987
5) 岡田裕作，大石賢二，吉田　修，ほか Kock continent ileal reservoir による尿路変更術の経験．泌尿紀要 **31**：2193-2201，1985
6) 岡田裕作，荒井陽一，吉田　修，ほか：Kock 回腸膀胱75例の手術成績：手技の改良と晩期合併症について．泌尿紀要 **34**：1179-1184，1988
7) Okada Y, Arai Y, Yoshida O, et al.: Stable formation of the nipple valve in Kock pouch for diversion of the urinary tract. Surg Gynecol & Obstet **169**: 315-318, 1989
8) 荒井陽一，岡田裕作，吉田　修，ほか：Indiana Continent Urinary Reservoir による尿路変更術—特に pouch 作成法に関する検討—．泌尿紀要 **35**：795-805，1989
9) 荒井陽一，岡田裕作，吉田　修，ほか：Kock 回腸膀胱における輸入脚の合併症とその再建．泌尿紀要 **36**：1155-1161，1990
10) Hirdes WH, Hoekstra I and Vlietstra HP: Hammock anastomosis: a non-refluxing ureteroileal anastomosis. J Urol **139**: 517-518, 1988
11) 宮川美栄子，吉田　修，野田和子，ほか：膀胱全摘，回腸導管術後患者の生活調査．Stoma **1**．1-4，1984
12) Le Duc A, Camey M and Teillac P: An original antireflux ureteroileal implantation technique: long-term follow-up. J Urol **137**: 1156-1158, 1987
13) Benchekroun A, Essakalli EM, Faik M, et al.: Continent urostomy with hydraulic ileal valve in 136 patients: 13 years of experience. J Urol **142**: 46-51, 1989
14) Koff SA, Cirulli C and Wise HA: Clinical and urodynamic features of a new intestinal urinary sphincter for continent urinary diversion. J Urol **142**: 293-296, 1989
15) Boyd SD, Feinberg SM, Skinner DG, et al.: Quality of life survey of urinary diversion patients: comparison of ileal conduits versus continent Kock ileal reservoirs. J Urol **138**: 1386-1389, 1987
16) Kakizoe T, Tobisu K, Takai K, et al.: Total replacement of the bladder with an intestinal pouch for normal micturition after cystectomy. Jpn J Clin Oncol **19**: 276-282, 1989

(Received on April 30, 1991
Accepted on May 21, 1991)