原発性腎盂上皮内癌の1例

帝京大学市原病院泌尿器科学教室（主任：伊藤晴夫教授）
鈴木 文夫，三浦 尚人，植田 健，南出 雅弘
鈴木 和浩，伊野宮秀志，小竹 忠，西川 泰世
山口 邦雄，伊藤 晴夫
同病理学教室（主任：長尾孝一教授）
松嵜 理，菅野 勇，長尾 孝一

A CASE OF RENAL PELVIC CARCINOMA IN SITU

Fumio Suzuki, Naoto Miura, Takeshi Ueda,
Masahiro Minamide, Kazuhiro Suzuki, Hideshi Inomiya,
Tadashi Kotake, Yasuyo Nishikawa, Kunio Yamaguchi, Haruo Ito
Osamu Matsuzaki*, Isamu Sugano and Kouichi Nagao*
From the Departments of Urology and Pathology,*
Teikyo University School of Medicine, Ichihara Hospital

A 72-year-old female visited our hospital with the complaint of macroscopic hematuria on Jan. 29, 1990. Cystoscopic examination revealed hematuria flowing out from the left ureteral orifice.

A 1 cm mass was found in the left upper calyx by retrograde pyelography (RP). Urine cytology obtained by RP was class IIIb. Later, the mass was found in the left middle calyx by CT. Repeated RP revealed no mass and the wall of the left upper calyx was irregular. Washing cytology from the left renal pelvis was class V. Left total nephroureterectomy was performed on Feb. 2, 1990. Macroscopically, no tumor mass was apparent.

Microscopically, transitional cell carcinoma in situ was widely spread from the left renal pelvis to the middle ureter.

The preoperative upper calyceal mass was thought to have been a blood clot. At twelve months after the operation, there has been no evidence of tumor reccurrence.

(Acta Urol. Jpn. 38: 185-187, 1992)

Key words: Renal pelvic and ureteral tumor, Carcinoma in situ

緒　　言

上部尿路の原発性上皮内癌は腫瘤を形成しないために，画像診断が困難であるが，尿細胞診の普及により近年報告が増えている．今回，われわれは，原発性腎盂上皮内癌の1例を経験したので若干の文献的考察を加えて報告する．

症　　例

患者：72歳，女性，主婦

主訴：肉眼的血尿

家族歴：特記すべきことなし

既往歴：65歳時に，大腸癌にて腸切除および端端吻合術施行．69歳時よりうつ病にて，71歳時よりパーキンソン症候群にて加療中．

現病歴：1989年12月上旬より肉眼的血尿が出現し，近医受診．紹介にて1990年1月29日当科受診し，精査のため入院．

入院時現症：身長 141.5 cm，体重 41 kg，血圧 130/62 mmHg．脈拍 72/min 整．眼瞼結膜軽度貧血様．仮面様顔貌，動作緩慢，歩行障害あり．胸腹部理学的所見に異常なく，両腎は触知しなかった．

入院時検査：血算は RBC 331×10^4/mm^3, Hb 10.4 g/dl, Ht 32.2%と軽度貧血を認め，血液生化学では，BUN 27.4 mg/dl, Cr 1.8 mg/dl と腎機能低下を認めた．尿検査は，尿潜血（＋），尿細胞診は class Ⅲb．赤沈の1時間値は 25 mm であった．

入院後経過：膀胱鏡にて，膀胱粘膜に異常を認めず，左尿管口より出血が見られた．左逆行性腎盂造影（以下 RP）で腎盂上部に陰影欠損を認めた（Fig. 1）．

腎 CT では，左腎盂中央部に腫瘤を認めた．

再確認のため，左 RP 施行したが，陰影欠損はみられなかった（Fig. 2）．この時の洗浄細胞診では class V であった．以上より，陰影欠損は，凝血による一時的なものと判断した．腎盂上部の壁不整より左腎盂腫瘍と診断，1990年2月2日に左腎尿管全摘術を施行した．

摘出標本肉眼的所見：腎実質はやや萎縮．腎盂粘膜には散在性に出血点を認めるが，肉眼的に腫瘍を疑う所見は認められなかった．

病理組織学的所見：腎盂粘膜層内には，比較的明るく豊かな胞体を有し，また細胞核に hyperchromatosis と核異型の目立つ癌細胞が腎盂粘膜に沿って平板状ないしは，層状に認められた．この癌細胞は，下腎杯から尿管の中部にかけて広がっていたが，粘膜下や腎実質への浸潤は認めなかった（Fig. 3）．

術後の経過は良好で，2月24日退院した．術後12カ月の現在，再発，転移の徴候はなく健在である．

考　　察

上部尿路の原発性上皮内癌は腫瘤を形成しないためX線所見に乏しく，その発見さらに診断に難渋する場合が多い．はじめての報告は，1949年 Foot[1] らによる腎盂上皮内癌であった．本邦では，1984年西山[2] により外国例11例，本邦例9例について詳細な考察がなされた．その後本邦報告例について，腫瘤形成腫瘍に随伴する上皮内癌の症例，過去に尿路腫瘍の既往のある症例，あるいは上皮内癌を組織学的に確認時，すでに膀胱腫瘍の併発を認めた症例，筋層への広汎な浸潤を認めた症例を除いた上部尿路の原発性上皮内癌は，1989年坂本ら[3] により19例報告された．以降現在までわれわれが集計しえたかぎりでは自験例を含めて23例[4-6] である（Table 1）．本邦報告例23例においては，性別では男11例，女12例と男女差はない．年齢は30歳から77歳までで，平均66.8歳であった．患側は右が12例，左が11例と左右差はなかった．初発症状（延べ数）は，血尿（潜血も含む）が23例中21例（91%）と最も多く，ついで，腰痛10例（43%），ほかに尿混濁，発熱，排尿困難が各1例（4%）であった．

尿細胞診の陽性率は，class IIIb 以上を陽性とすると，自排尿で20例中16例（80%），カテーテル尿で19例中全例で陽性であった．腫瘤形成性の上部尿路腫瘍に比べて，尿細胞診の陽性率が著しく高かった[7-14]

X線所見の陽性率は，IVP および RP などで水腎症，腎盂尿管移行部の狭窄，尿管の狭窄，凝血による腎杯の陰影欠損などの異常所見の認められたものが20例中16例（80%）で，自験例のように凝血による腎杯の陰影欠損のみで他には異常所見が認められないもの

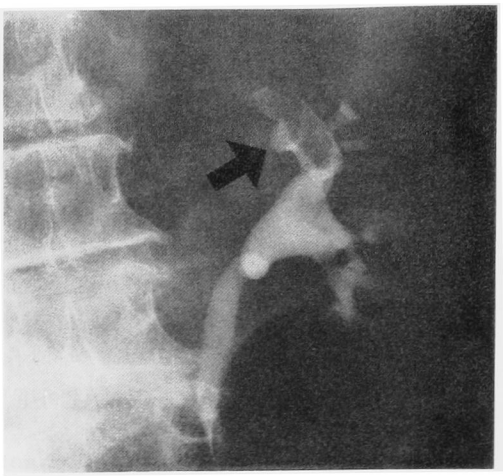

Fig. 1.　左 RP．腎盂上部に陰影欠損を認めた

Fig. 2.　左 RP 再検．陰影欠損は消失し腎盂上部の壁不整を認めた．

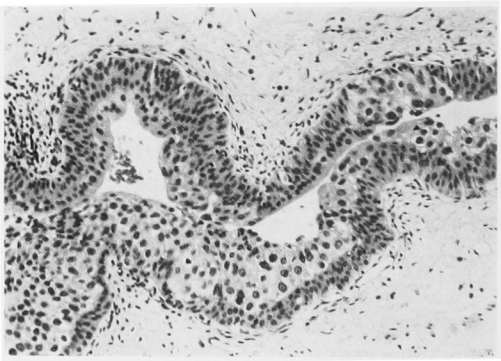

Fig. 3.　病理組織像．癌細胞が腎盂粘膜に沿って平板状ないしは，層状に認められる．

Table 1. Primary carcinoma in situ in the upper urinary tract in the Japanese literature

No.	報告者	報告年	年齢	性別	患側	部位	主訴	X－P	尿細胞診 (Voiding)	尿細胞診 (Catheter)	手術日
20	三原	1990	75	M	R	Ureter	血尿	stenosis	Cl. Ⅳ		1988. 10. 11
21	小林	1990	77	M	R	Ureter	血尿 腰痛	hydro stenosis	negative		1989. 3. 20
22	浅井	1990	77	F	L	Pelvis Ureter	血尿 腰痛	sl. hydro	Cl. Ⅴ	Cl. Ⅴ	1989. 4. 5
23	自験例	1990	72	F	L	Pelvis Ureter	血尿	normal coagula	Cl. Ⅲb	Cl. Ⅴ	1990. 2. 2

(No. 1-19は1989年 坂本による集計)

も多い．腹部 CT スキャンは自験例を含め8例に行われており，腎杯内にコントラスト・エンハンスメントされない腫瘤を認めたものや，尿管の肥厚などを呈したものが7例であった．尿管狭窄などを示したものの大部分は粘膜下層の炎症による狭窄であった．今後，内視鏡による観察や，直視下の生検[15]により診断率が上昇することが期待される．

治療は全例腎尿管全摘術が行われている．摘出標本の病理組織は全例，移行上皮癌であった．

予後に関して，坂本[3]らによる19例についての3カ月より5年2カ月，平均32カ月の追跡調査によると，術後2年間再発の認められなかった症例の予後は良く，その後再発あるいは癌死した症例はなかった．しかし，再発をきたした症例の予後はきわめて悪い．再発もしくは再発の兆候は2年以内の早期に多く，再発は全例まず膀胱に認められた．したがって，膀胱鏡検査を含めた術後の定期的経過観察が必要であろう．

結　　語

肉眼的血尿を主訴とした，72歳女性に見られた原発性腎盂上皮内癌の1例を報告した．本症例は，本邦における上部尿路の原発性上皮内癌の第23例目と思われた．

なお，本論文の要旨は第472回日本泌尿器科学会東京地方会において発表した．

文　　献

1) Foot NG and Papanicolau GN: Early renal carcinoma in situ. JAMA **39**: 356-358, 1949
2) 西山　勉：原発性腎盂上皮内癌の1例．臨泌 **38**: 413-415, 1984
3) 坂本　亘，岸本武利，前川正信，ほか：原発性上部尿路上皮内癌—自験例と本邦報告例の特徴，再発，予後に関して．日泌尿会誌 **80**：602-606, 1989
4) 三原　聡，浜本隆一，中原健朗：原発性尿管上皮内癌の1例．日泌尿会誌 **81**・120, 1990
5) 小林義幸，高羽　津，倉田明彦，ほか：原発性尿管上皮内癌の1例．日泌尿会誌 **81**：338, 1990
6) 浅井省和，大山武司，吉原　渡，ほか．原発性腎盂尿管上皮内癌の1例．日泌尿会誌 **81** 1263, 1990
7) 菱沼秀雄，町田豊平，小坂井守，ほか：腎盂腫瘍の臨床的研究．日泌尿会誌 **68**：780-787, 1977
8) 内藤克輔，久住治男，黒田恭一，ほか：当教室における過去10年間（1969. 4-1979. 3）の原発性尿管癌の治療成績．泌尿紀要 **26**：433-439, 1980
9) 沼沢和夫，今井克忠，杉田篤生，ほか・東北大学泌尿器科学教室における原発性尿管癌35例の臨床統計的観察．臨泌 **30**：891-896, 1976
10) Batata MA, Whitmore WF, Hilaris BS, et al.: Primary carcinoma of the ureter: A prognostic study. Cancer **35**: 1626-1632, 1975
11) 平松　侃，守屋　昭，岡島英五郎，ほか：上部尿路上皮性腫瘍の臨床的観察．第1編：原発性腎盂腫瘍．泌尿紀要 **29**：1191-1204, 1983
12) 山口千美，高橋茂喜，北川龍一，ほか：腎盂腫瘍の臨床的研究．泌尿紀要 **32**・519-525, 1986
13) Gill WB, Lu CT and Thomsen S: Retrograde brushing: A new technique for obtaining histologic and cytologic material from ureter, renal pelvic and renal caliceal regions. J Urol **109**: 573-578, 1973
14) 早川正道：上部尿路上皮性腫瘍の臨床的ならびに細胞学的研究．第1編．尿路上皮性腫瘍の細胞学的悪性度，浸潤度，早期診断と予後の検討．日泌尿会誌 **69**・1422-1431, 1978
15) 萬谷嘉明，久保　隆，大堀　勉，ほか：経尿道的腎盂尿管鏡（硬性尿管鏡）検査により診断された重複腎盂尿管に発生した原発性尿管癌の1例．泌尿紀要 **32** 454-461, 1986

(Received on March 22, 1991
Accepted on June 26, 1991)