肉腫様腎細胞癌の3例

岩手医科大学医学部泌尿器科学教室（主任：久保 隆教授）
石倉 功一，長谷川道彦，野村 一雄，岡本 知士
氏家 隆，熊谷 幸三，藤岡 知昭，久保 隆

SARCOMATOID RENAL CELL CARCINOMA: 3 CASE REPORTS

Koichi Ishikura, Michihiko Hasegawa, Kunio Nomura,
Tomoshi Okamoto, Takashi Ujiie, Kozou Kumagai,
Tomoaki Fujioka and Takashi Kubo
From the Department of Urology, School of Medicine, Iwate Medical University

We report 3 cases of sarcomatoid renal cell carcinoma, which is an uncommon neoplasm consisting of a typical renal cell carcinoma associated intimately with a sarcomatoid component. All patients were symptomatic at hospitalization and underwent nephrectomy. Two patients died of metastatic renal cancer within a year, and another is alive without evidence of metastasis for 12 months after the surgery.

Because sarcomatoid renal cell carcinoma has a highly malignant behavior and poor prognosis, an adjuvant treatment effective in controlling the disease is awaited.

(Acta Urol. Jpn. **38**: 177-180, 1992)

Key words: Sarcomatoid renal cell carcinoma, Renal cell carcinoma

緒 言

腎細胞癌の比較的稀な組織学的構築の一型である，肉腫様型（sarcomatoid type）は，ほかの組織構築型を示すものに比較して，非常に悪性度が高く，予後はきわめて不良である[1]．著者らは，腎摘除術を施行し，組織学的に肉腫様腎細胞癌と診断された3例を経験したので，若干の文献的考察を加えて報告する．

症 例

症例1

患者：49歳，男性

主訴：右側腹部痛

既往歴：特記すべきことなし

現病歴：1987年9月11日，右側腹部痛を主訴として近医受診し，腹部CT検査で右腎腫瘍の診断を受け，当科紹介・入院となった．

現症：身長158 cm，体重53 kg，血圧130/80．眼瞼・眼球結膜に貧血および黄疸を認めない．右側腹部に圧痛を伴う可動性腫瘤を触知した．

検査成績：赤血球数 $388\times10^4/mm^3$，Hb 12.7 g/dl，Ht 38.1%，白血球数 $6,400/mm^3$，血小板数 $34.5\times10^4/mm^3$．電解質および肝腎機能検査に異常を認めない．赤沈1時間値 95 mm．α-2 globulin 16.8%，CRP 7.9 mg/dl，IAP 1,260 μg/ml．

画像診断：排泄性腎盂造影では，右腎はネフログラムのみが造影され，左腎に比較して明らかに腫大していた．CTで，右腎に，内部構造が不均一な腫瘍を認めた．また下大静脈内にはlow densityな腫瘤が存在し，腫瘍血栓が疑われた．右腎動脈造影では，腫瘍は，hypervascularであった．下大静脈造影では，右腎静脈流入部に腫瘍血栓によると思われる陰影欠損が認められた．

以上より右腎細胞癌と診断し，1987年9月28日，経胸腹的に根治的右腎摘除術，下大静脈腫瘍血栓摘除術および所属リンパ節の完全廓清を施行した．

手術所見：右腎の腫瘍は，肝，結腸などへの浸潤はなくGerota筋膜内にとどまっていたが，右腎静脈内および下大静脈内の腫瘍血栓を認めた．後腹膜リンパ節の腫大は認めなかった．pT3bN0M0, stage III.（進展度分類は，UICC TNM classification of malignant tumors, 4th editionに準じた．）

病理組織学的所見：一部にclear cell subtypeの部分が認められたが，大部分は，sarcomatoidの構

造で占められており，肉腫様腎細胞癌と診断した(Fig. 1).

術後経過：前医に転院し，OK-432 の 3KE/週投与を行っていたが，脳転移，肺転移を認め，1988年7月26日死亡した.

症例2

患者：41歳，男性

主訴：左胸部痛

既往歴：特記すべきことなし

現病歴：1989年4月10日，左胸部痛を主訴として近医を受診．胸部X線写真で左胸水貯留を認め，結核性胸膜炎を疑い精査中に，腹部 CT 検査にて左腎腫瘍を指摘され，当科紹介・入院となった.

現症：身長 163 cm，体重 56 kg，血圧 130/80．眼瞼・眼球結膜に貧血および黄疸を認めず．胸腹部の理学的所見に異常を認めなかった.

検査成績：赤血球数 $445\times10^4/mm^3$，Hb 13.2 g/dl，Ht 39.0%，白血球数 $10,800/mm^3$，血小板数 $48.0\times10^4/mm^3$，電解質および肝腎機能検査に異常を認めない．赤沈1時間値 85 mm．α-2 globulin 13.3%，CRP 5.5 mg/dl，IAP 845 μg/ml.

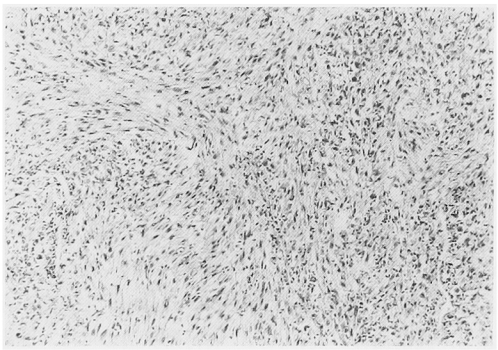

Fig. 1. Case 1. Sarcomatoid renal cell carcinoma with pleomorphic spindle cell sarcoma-like component.

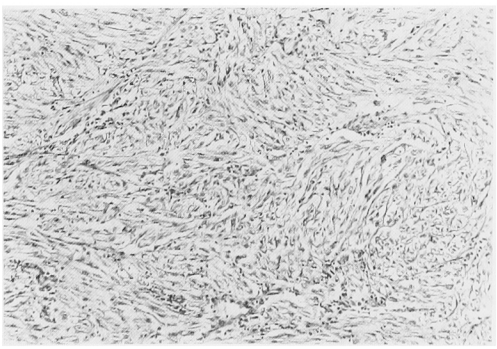

Fig. 2. Case 2. Histologic section (H-E stain).

画像診断：排泄性腎盂造影では，左腎は，ネフログラムのみが造影され，対側腎に比較して，明らかに腫大していた．CT では，左腎の上極に腫瘍を認め，その腫瘍と脾および膵との境界は不明瞭であった．血管造影にて，左腎上極の腫瘍は hypervascular であり，さらに，脾動脈および下横隔膜動脈の末梢にも腫瘍血管を認めた.

以上より左腎細胞癌と診断し，1989年5月31日，経胸腹的に左腎摘除術を施行した.

手術所見：左腎上極の腫瘍の浸潤は強度であり，膵尾部，脾，結腸をまきこみ一塊となっていた．後腹膜リンパ節のみならず胃大弯リンパ節にも多数の転移を認めた．腎摘除は施行したが腫瘍の浸潤部および，腹腔内リンパ節の完全摘除はできなかった．pT4N2M0 stage IV.

病理組織学的所見：一部に clear cell subtype の部分を認めたが，大部分は，紡錘形細胞が不規則に束状に増殖した肉腫様構造を示しており，肉腫様腎細胞癌と診断した (Fig. 2).

術後経過：前医に転院し IFN の投与にて経過観察していたが，癌性腹膜炎および骨転移を認め，1990年2月17日死亡した.

症例3

患者：41歳，男性

主訴：全身倦怠感

既往歴：特記すべきことなし

現病歴：1989年12月頃より全身倦怠感および食欲不振があり，近医受診．腹部 CT 検査で左腎上極に腫瘍を認め，1990年1月29日当科紹介・入院となった.

現症：身長 174 cm，体重 68 kg．眼瞼結膜に貧血を認めたが，胸腹部の理学的所見には異常を認めなかった.

検査成績：赤血球数 $343\times10^4/mm^3$，Hb 9.4 g/dl，Ht 31.1%，白血球数 $6,800/mm^3$，血小板数 $54.5\times10^4/mm^3$，電解質および肝腎機能検査に異常を認めない．赤沈1時間値 145 mm．α-2 globulin 17.9%，CRP 21.4 mg/dl，IAP 1,810 μg/ml.

画像診断：排泄性腎盂造影では，左腎の上極が上方に大きく突出し，腎の上縁と上腎杯との距離が開大しいた．CT では，左腎の上極に内部構造不均一の腫瘍を認め，また，後腹膜リンパ節が多数腫大している所見がえられた．左腎動脈造影では，腫瘍は hypervascular であり，また，腎の上縁に沿った被膜動脈を認めたが，腎外への腫瘍浸潤の有無ははっきりしなかった.

以上より左腎細胞癌と診断し，2月14日，経腹的に

根治的左腎摘除術および傍大動脈リンパ節廓清を施行した．

手術所見：腫瘍は左腎上極に存在し，腎外への浸潤は認められなかったが，傍大動脈リンパ節の著明な腫大が認められた．pT2N3M0, stage IV.

病理組織学的所見：腫瘍の一部に clear cell subtype の部分が認められたが，他の大部分の領域では，sarcomatoid type, pleomorphic type であり，肉腫様腎細胞癌と診断した（Fig. 3）．

術後経過：IFN の投与により経過観察を行っているが，術後7カ月後の現在，新たな転移巣の出現もなく，生存中である．

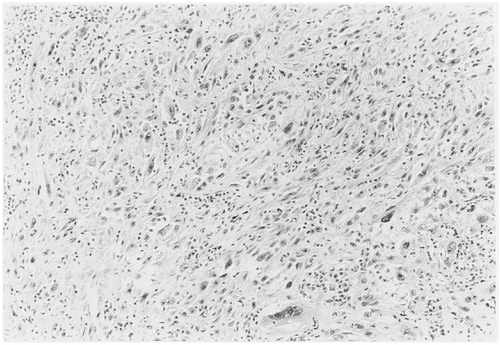

Fig. 3. Case 3. Histologic section (H-E stain).

考　　察

1968年，Farrow ら[1]がはじめて報告した肉腫様腎細胞癌は，非常に異型性の強い紡錘形細胞あるいは円形細胞が，密集して充実性を示し肉腫に類似した構造を示すもので，全腎細胞癌中の1～6％を占める比較的稀なものである[2,3]．この腫瘍は，他の組織構築型を示す腎細胞癌と比較して，発症年齢および男女比には差がないが，浸潤傾向が強く転移率も高いため，予後はきわめて不良である[4]．術後の平均生存期間は，6カ月から12カ月とされている[1-4]．また，診断確定の時点で何らかの症状（側腹部痛，肉眼的血尿，腫瘤の触知，発熱など）を伴うことが多く，大多数の症例は，high stage であると報告されている[2,3]．自験例でも全例で側腹部痛，胸壁痛，および全身倦怠感などの症状を訴えており，3例中2例は1年以内に癌死した．

非上皮性腫瘍である腎肉腫との鑑別は，電顕あるいは免疫組織染色にて上皮性起源であることを確認すれば確実であるが，典型的な腎細胞癌の組織細胞である clear cell または，granular cell (carcinomatous elements) が標本中にわずかな部分でも存在すれば，肉腫様腎細胞癌と診断することが可能である[1]．Ro ら[5]は，腫瘍全体における sarcomatoid の部分と，carcinomatous elements とが占める割合によって，3つのカテゴリーに分類し，sarcomatoid 優位の腫瘍では，carcinomatous elements 優位のものに比較して明らかに予後が悪かったと報告している．自験例のうち2例は1年以内に死亡したが，これらはいずれも sarcomatoid 優位のものであり，彼らの報告と一致していた．また，自験例は3例とも，acute phase reactants である赤沈，CRP，α-2 globulin, IAP が上昇しており，里見ら[6,7]による rapid growing type に分類された．今回の症例のみより肉腫様腎細胞癌と rapid type との関係について断言することはできないが，肉腫様腎細胞癌の進展の速さを考えると，sarcomatoid の構成成分をもつ腎細胞癌においては，acute phase reactants が上昇するという可能性が示唆される．また，同じ肉腫様腎細胞癌であっても sarcomatoid の成分が，5％以下の症例も存在し[3]，通常の腎細胞癌と診断される可能性がある．したがって acute phase reactants が著明に上昇するような症例の場合には，肉腫様腎細胞癌も疑って腫瘍全体を検索する必要があると考えられる．

治療についてであるが，この組織学的構築を示す腫瘍の場合，たとえ low stage であっても，外科的療法のみでは予後を期待できないことから，補助療法の必要性が強く指摘されている[3,4]．少数例の経験ではあるが，IFN や塩酸ドキソルビシンなどが有効であったとする報告があり[4]，これらのことを含めて，本腫瘍のきわめて不良な予後を改善するために，適正な補助療法の検討が望まれる．

文　　献

1) Farrow GM, Harrison EG and Utz DC: Sarcomas and sarcomatoid and mixed malignant tumors of the kidney in adults-part III. Cancer **22**: 556-563, 1968
2) Tomera KM, Farrow GM and Lieber MM: Sarcomatoid renal carcinoma. J Urol **130**: 657-659, 1983
3) Bertoni F, Ferri C, Benati A, et al.. Sarcomatoid carcinoma of the kidney. J Urol **137**: 25-28, 1987
4) Sella A, Logothetic CJ, Ro JY, et al.: Sarcomatoid renal cell carcinoma. Cancer **60**: 1313-1318, 1987
5) Ro JY, Ayala AG, Sella A, et al.: Sarcomatoid renal cell carcinoma. Cancer **59**: 516-526, 1987
6) 里見佳昭：腎癌の予後に関する臨床的研究―特に

生体側の因子を中心に―. 日泌尿会誌 **64**：195-216, 1973
7）里見佳昭：腎癌の治療の現況と今後の課題. 日泌尿会誌 **81**：1-13, 1990

(Received on March 22, 1991
Accepted on June 26, 1991)