粘液産生前立腺癌の2症例

横須賀共済病院泌尿器科（部長・里見佳昭）
石橋 克夫，岸田 健，山口 豊明
菅原 敏道，里見 佳昭

TWO CASES OF MUCINOUS ADENOCARCINOMA OF THE PROSTATE

Yoshio Ishibashi, Takeshi Kishida, Toyoaki Yamaguchi,
Toshimichi Sugawara and Yoshiaki Satomi
From the Department of Urology, Yokosuka Kyosai Hospital

We report two cases of mucinous adenocarcinoma of the prostate. A 56-year-old man underwent subcapsular prostatectomy under the diagnosis of benign prostatic hyperplasia in 1968, and was found to have mucinous adenocarcinoma of the prostate, which proved to be prostatic acid phosphatase (PAP) and prostate specific antigen (PSA) positive, and carcinoembryonic antigen (CEA) negative by immunohistochemical staining. Subsequently he received 70 Gy of irradiation to the prostate, but died in 1976, when serum PAP was elevated. Autopsy revealed metastases to the liver, lungs, bone, peritoneum, spleen, pancreas, lymph nodes, and no primary gastrointestinal adenocarcinoma. The other case was a 57-year-old man, who underwent transurethral resection (TUR) for papillary tumor located just lateral to the verumontanum in 1982. The tumor was misdiagnosed as adenomatous polyp, and was PSA and PAP negative, and CEA positive. After 3 TURs of the recurrent tumor on the prostatic urethra, he underwent prostatourethrectomy, pelvic lymphadenectomy, and cystostomy for radical cure in 1985. The specimen proved to be mucinous adenocarcinoma of the prostate. He suffered recurrence of the tumor in the retrovesical space in 1987, and died in 1990. Autopsy revealed no evidence of metastasis except the local recurrence and no primary gastrointestinal adenocarcinoma.

(Acta Urol. Jpn. **38**: 463-467, 1992)

Key words: Mucinous adenocarcinoma, Prostate cancer

緒　　言

粘液産生前立腺癌はきわめて稀な疾患であり本邦でも20余例の報告しかなく，その生物学的特徴や臨床像はよく解っていない．今回，粘液産生前立腺癌と思われる2症例を経験したので報告し若干の考察を行った．

症　　例

1. G.T. 56歳．1968年10月排尿困難で受診した．前立腺は弾性軟で前立腺肥大症（以下 BPH）の診断のもとに恥骨上前立腺摘出術施行，病理診断にて粘液産生癌を発見されたため，引き続き前立腺部に 70 Gy の照射を施行した．この時点で遠隔転移は認められず，前立腺性酸フォスファターゼ（以下 PAP）も正常であった．またこの時より diethylstilbestrol phosphate（以下 DES-P）の内服も開始した．1972年5月に下腹壁の腹直筋内に再発をきたしこれを摘出，以降1975年10月まで3回の同部位への再発および摘出を繰り返した．1976年3月，同部位へまた再発し4月には肝転移出現，同時に PAP も上昇し始め9月に化学療法の効果もなく死亡した．剖検にて肝，肺，骨，脾，膵，腹膜，肺門リンパ節，膵周囲リンパ節に転移が認められた．なお，消化器系に原発性の癌は認められなかった．

組織学的には，再発腫瘍は幅の狭い線維組織により境された粘液結節中に，多辺形癌細胞が索状の集塊を形成しており，粘液は全体の約 2/3 程度の領域を占め PAS 反応陽性であった．前立腺特異抗原（以下 PSA）が腫瘍細胞の細胞質に瀰漫性に，また PAP が細胞質内空胞と細胞膜に陽性であった．なお1次抗体は，Dako 社製ポリクローナル家兎抗ヒト PSA 抗体

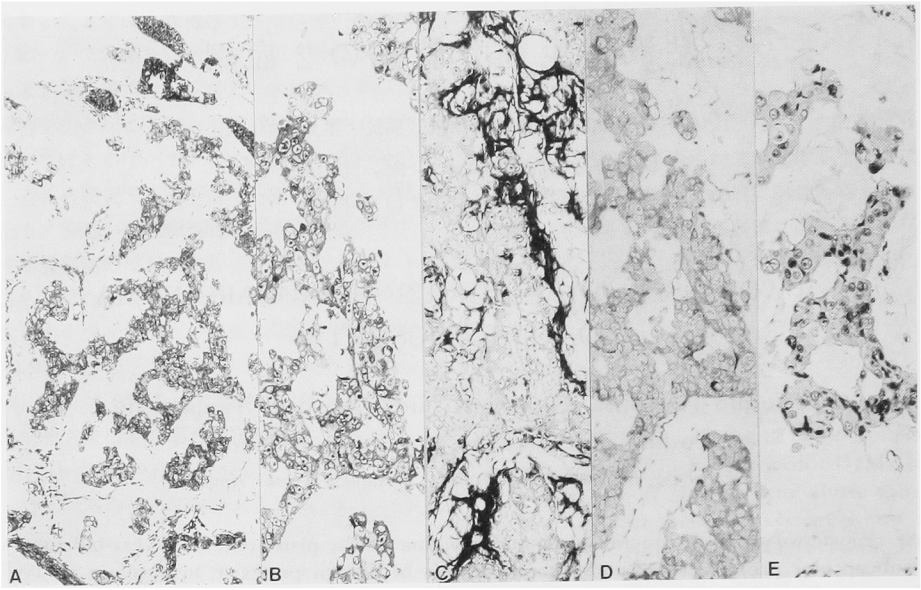

Fig. 1. A: Low-power view of the recurrent tumor of case 1 taken at the autopsy in HE staining. B: High-power view of the tumor cells in HE staining. C: High-power view of the tumor cells in PAS reaction. D: Immunohistochemical staining of PSA. B: Immunohistochemical staining of PAP

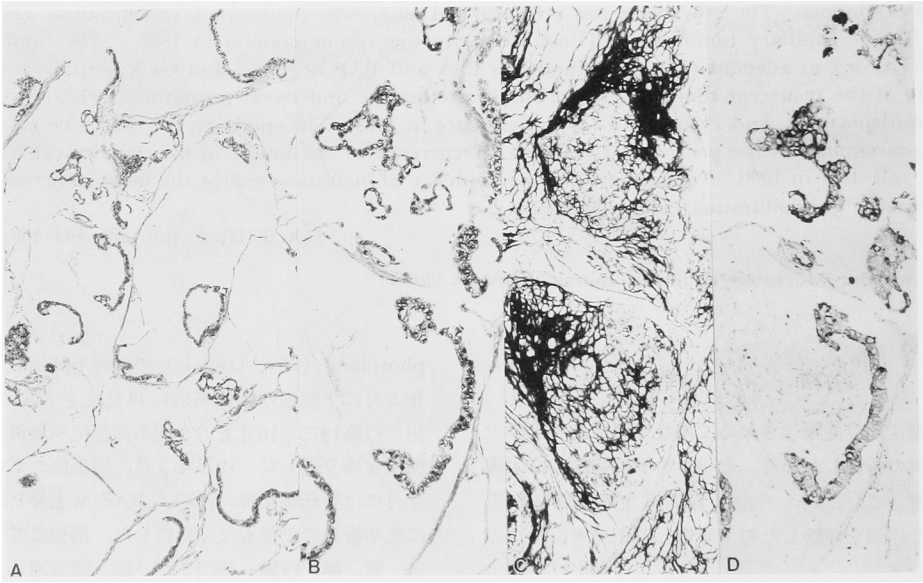

Fig. 2. A: Low-power view of the recurrent tumor of case 2 taken at the autopsy in HE staining. B: High-power view of the tumor cells in HE staining. C: High-power view of the tumor cells in PAS reaction. D: Immunohistochemical staining of CEA.

とモノクローナルマウス抗ヒトPAP抗体を使用した(Fig. 1).

2. Y.S. 57歳. 1982年11月血尿で受診した. 前立腺は弾性軟に触知し, 膀胱尿道鏡検査で前立腺精丘近傍に乳頭状腫瘍を認めたためTURを施行, 腺腫様ポリープの診断をえた. 以降1985年1月まで同部位での再発およびTURを3回繰り返した. 1985年4月, 4度目の再発にたいし尿道腫瘍の可能性も否定し切れなかったため, 前立腺尿道摘出, 骨盤リンパ節郭清, 膀胱瘻造設を施行した. この時の病理学的診断は粘液

産生癌であった．リンパ節転移は認めなかった．1987年9月，膀胱後部に非常に柔らかな一見膿瘍様のmass をふれ，生検で再発を確認されたため，骨盤内臓器全摘，人工肛門造設，尿管皮膚瘻造設を施行した．1988年5月，同部位に再発した腫瘍が，盲管となり残存した直腸に瘻孔を形成，腰痛も出現し化学療法の効果もなく，1990年1月死亡した．剖検では全小骨盤腔を粘液腫様の再発腫瘍が占める以外転移は認められかった．なお，消化器系に原発性の癌は認めなかった．

組織学的には，一層の円柱状・立方状癌細胞が，全体の4/5以上の領域を占める粘液結節を裏打ちするように配列していた．癌胎児性抗原（以下 CEA）が細胞自由縁，細胞質辺縁に陽性であったが，PSA や

Table 1. 本邦報告例

番号	報告者	年齢	触診所見	初診時 ACP	初診時 転移	ホルモン感受性	病理	文献
1	久保	72	Ca 様	正常	骨盤 LN	不明		臨床皮泌 18：655, 1964
2	久保	58	Ca 様	正常	骨盤 LN	不明	印環細胞	臨床皮泌 18：655, 1964
3	近沢	67	Ca 様	正常	右尿管	(−)	印環細胞	臨泌 28：743, 1974
4	白井	68	不明	不明	不明	不明		日泌尿 67：308, 1976
	剖検にて骨盤内腫瘤形成，LN, 肺転移あり							
5	宇山	81	BPH 様	↑	(−)	不明	印環細胞	西日泌尿 39：980, 1977
6	鏑木	67	Ca 様	正常	骨盤 LN Virchow	不明		西日泌尿 41：981, 1979
7	豊田	70	BPH 様	正常	(−)	不明		日泌尿 73：1371, 1982
	初診6年前他医で BPH の手術で Ca 発見，初診直前下腹部への転移を摘出，局所再発で来院							
8	岡本	46	不明	正常	(−)	不明	PSA 染色陰性	日泌尿 74：1485, 1983
	前立腺部尿道に乳頭状腫瘍あり							
9	中村	65	BPH 様	正常	(−)	(−)	印環細胞	日泌尿 74：1248, 1983
	初診時の病理は BPH, 10月後の TUR-P の病理で Ca, ホルモン無効のため，その1年5月後に全摘，その後骨盤内再発腫瘤形成							
10	吉田	61	BPH 様	↑	後腹膜	(−)		西日泌尿 46：99, 1984
	剖検にて後腹膜転移による後腹膜線維症あり							
11	吉田	76	Ca 様	正常	(−)	不明	印環細胞	西日泌尿 46：99, 1984
	TUR-P, 去勢術後2年して局所再発							
12	金丸	62	Ca 様	正常	(−)	不明	印環細胞	臨泌 38：259, 1984
	経過中 CEA 高値であり，剖検で膀胱，直腸浸潤，横隔膜，骨髄，LN 転移あり							
13	Nagakura	59	Ca 様	正常	(−)	(+)	PSA 染色陽性	J Urol 135：1025, 1986
	前立腺部尿道にも乳頭状変化あり，転移出現時に ACP 上昇，DES で低下							
14	中島	60	Ca 様	正常	不明	不明		日泌尿 77：338, 1986
	CEA が軽度上昇							
15	鍋嶋	69	Ca 様	正常	(−)	(+→−)		西日泌尿 49：177, 1987
	7年前他医で凍結術，去勢術を受けた．初診時の硬結はホルモンにて一旦消失するが再発し全摘した (pT4NO)							
16	赤木	73	Ca 様	正常	不明	(−)	印環細胞	西日泌尿 49：β15, 1987
	膀胱頚部に乳頭状の突出あり，数回の再発と TUR を繰り替えした．ホルモン内服の効果なく骨転移発生							
17	Manabe	80	Ca 様	↑	(−)	不明	PSA 染色陽性 CEA 染色陰性	Kawasaki Med J 13：95, 1987
18	石田	72	BPH 様	正常	(−)	不明	PSA染色陽性	臨泌 42：735, 1988
	全摘 (pNO) 約2年後，腹直筋内に転移した							
19	菅野	49	Ca 様	不明	腹膜播種	不明		日泌尿 80　140, 1989
20	江面	77	不明	↑	(−)	不明	PSA 染色陽性	癌の臨床 36：563, 1990
	全摘して，pT3NO だった							
21	自験例	56	BPH 様	正常	(−)	不明	PSA 染色陽性 PAP 染色陽性 CEA 染色陰性	
	転移出現後に ACP は上昇　剖検にて肝，骨，脾，肺，膵，腹膜，肺門リンパ節，膵周囲リンパ節に転移あり							
22	自験例	57	BPH 様	正常	(−)	不明	PSA 染色陰性 PAP 染色陰性 CEA 染色陽性	
	前立腺部尿道に乳頭状の腫瘍の再発を繰り返した　剖検にて転移なし							

PAP は陰性であった．なお，1次抗体は Dako 社製ポリクローナル家兎抗ヒト CEA 抗体を使用した (Fig. 2).

考　　察

粘液産生前立腺癌の生物学的特性や臨床経過については従来より相反する2つの意見が述べられている．1つは，粘液産生前立腺癌は前立腺内の female portion より発生し，臨床的にも通常型の前立腺癌と比較して非侵襲性で骨転移も少なく，酸フォスファターゼ（以下 ACP）も上昇しにくく，男性ホルモン非依存性である[1,2]，とするものである．ただその female portion が prostatic utricle (uterus masculinus) のことだとすれば，それ由来の腫瘍は，endometrial carcinoma として報告されており，粘液産生性は認められていない[3-5]．他方は，通常型の前立腺癌と同様に腺房より発生した一亜型とするもので，臨床的にも通常型の前立腺癌との差異はほとんど認めない[6,7]という．さらに Elbadawi ら[8]は粘液産生前立腺癌と診断するための criteria を提唱した．すなわち 1)腫瘍細胞による大量の分泌液が組織化学的に酸性および中性ムチンであることが証明され，2)前立腺の導管や前立腺部尿道，男性子宮が病変から免れているか，二次的な浸潤を受けているに過ぎず，3)膠様癌のパターンを伴った非乳頭状発育を示し，4)前立腺以外の原発性の粘液産生癌が存在しないこと，を挙げた．しかし病変が前立腺全体に拡がった場合などでは，それが前立腺の中心部から発生したのか周辺部より発生したのか判定は困難である．Epstein ら[6]は他臓器における粘液産生癌の criteria にそって，1回の手術操作によってえられた腫瘍量の少なくとも 1/4 以上が細胞外のムチンを含んでおり，しかも前立腺以外の原発巣が否定されること，と定義した．近年，細胞内の PSA を免疫組織学的に証明することによって，前立腺由来か否か決定する試みがなされ，非常に特異性の高い方法との報告がなされている[9]．他方，前立腺近傍の膀胱頸部，三角部，前立腺部尿道の間質には，前立腺の細胞への分化を誘導する能力が存在すると推定され，実際膀胱頸部に発生した cystitis cystica や glandularis はしばしば PSA 陽性に染まるという[10]．結局その origin を正確につきとめるのは症例によっては困難と考えられ，そのことがこの癌の特性についての2つの異なった意見の出た一因と思われる．従来の報告例も"前立腺部に発生した粘液産生癌"ととらえるのが妥当かもしれない．

症例1は，ホルモン療法が効果があったかどうかはっきりせず，腹直筋内への再発を繰り返すという特異な経過を取ったが，他臓器への転移出現後は ACP が上昇し，肝，骨，肺転移も認め，PSA 染色も陽性だったことより，通常型の前立腺癌にかなり近い性質も併せもった腫瘍だったといえる．症例2は精丘近傍に乳頭状の腫瘍の発育を認めたことを始め，最後まで転移を示さずACPの上昇もなく，組織レベルでも PSA 染色陰性だったことより，Sika ら[1]のいう female portion あるいは前立腺部尿道由来の腫瘍だったかもしれない．

自験2例を含めた本邦報告例を，初診時の触診所見 ACP 値，ホルモン感受性を中心に一覧表にした[11-18] (Table 1). 触診所見の記載のあった19例中7例で，BPH 様の硬さに触知され多くの症例が BPH として手術を施行されていたことは注意を引く．初診時あるいは経過中に転移が出現し，しかも同時に ACP 値が測定されていた症例は7例であり，そのうち3例で ACP 値の上昇を見た．ホルモン感受性の判定が困難であった症例が多かったが6例で評価可能であり，内2例に局所所見あるいは ACP 値の改善を見た．3例に前立腺部尿道近傍に乳頭状の腫瘍の再発を繰り返した．粘液産生前立腺癌にはめったに印環細胞が存在しないとするおおかたの報告[6-8]とは異なり，7例に印環細胞を認めた．以上本邦例を検討したが症例数も少なく一定の臨床像を摑むのは困難と思われる．粘液産生前立腺癌は前述のごとく，発生母地の異なる異質の腫瘍を1つのカテゴリーにまとめている可能性を否定できない．したがって現段階では，自験2例のごとく治療の時期を失することのないよう，早期の根治的手術が肝要と思われる．

なお，病理学的検討にご助力載きました当院病理部の赤羽久昌博士に，深く感謝申しあげます．本論文の要旨は第3回日本泌尿器科学会神奈川地方会にて発表した．

文　　献

1) Sika JV and Buckley JJ: Mucus-forming adenocarcinoma of prostate. Cancer **17**: 949-952, 1964
2) Hsueh Y and Tsung SH: Prostatic mucinous adenocarcinoma. Urology **24**: 626-627, 1984
3) Melicow MM and Tannenbaum M: Endometrial carcinoma of uterus masculinus (prostatic utricle). Report of 6 cases. J Urol **106**: 892-902, 1971
4) Merchant RF, Graham AR, Bucher WC, et al.: Endometrial carcinoma of prostatic utricle with osseous metastases. Urology **8**: 169-173, 1976

5) Das S: Endometrial carcinoma of prostate. Urology **27**: 543-545, 1986
6) Epstein JI and Lieberman PH: Mucinous adenocarcinoma of the prostate gland. Am J Surg Pathol **9**: 299-308, 1985
7) Ro JY, Grignon DJ, Ayala AG, et al.: Mucinous adenocarcinoma of the prostate: H stochemical and immunohistochemical studies. Hum Pathol **21**: 593-600, 1990
8) Elbadawi A, Craig W, Linke CA et al.: Prostatic mucinous carcinoma. Urology **13**: 658-666, 1979
9) Nadji M, Tabei SZ, Castro A, et al.: Prostatic-specific antigen: An immunohistologic marker for prostatic neoplasms. Cancer **48**: 1229-1232, 1981
10) Nowels K, Kent E, Rinsho K, et al.. Prostate specific antigen and acid phosphatase-reactive cells in cystitis cystica and glandularis. Arch Pathol Lab Med **112**: 734-737, 1988
11) 鍋嶋晋次，宇佐美道之，清原久和，ほか：前立腺粘液癌の1例．西日泌尿 **49**：177-181，1987
12) 赤木隆文，津島知靖，松村陽右，ほか：粘液産生前立腺癌の1例．西日泌尿 **49**：815-818，1987
13) Nagakura K, Hayakawa M, Mukai K, et al.: Mucinous adenocarcinoma of prostate.: A case report and review of the literature. J Urol **135**: 1025-1028, 1986
14) 中島　淳，大橋正和，織田孝英，ほか：粘液産生性前立腺癌の1例．日泌尿会誌 **77**：338，1986
15) Manabe T, Hirokawa M and Yamashita K: Mucinous adenocarcinoma of the prostate. Kawasaki Med J **13**: 95-97, 1987
16) 石田武之，熊木　修，鈴木都美雄，ほか：粘液産生性前立腺癌．臨泌 **42**：735-737，1988
17) 菅野　理，政木貴則，加藤弘彰，粘液産生前立腺癌の1例．日泌尿会誌 **80**：140，1989
18) 江面正幸，木村伯子，名倉　宏：前立腺粘液腺癌の1例．癌の臨床 **36**：563-566，1990

(Received on June 6, 1991
Accepted on September 3, 1991)