膀胱憩室腫瘍の3例

旭川医科大学医学部泌尿器科学教室（主任：八竹　直教授）
奥山　光彦，倉　　達彦，山口　　聡，宮田　昌伸
橋本　　博，金子　茂男，八竹　　直

PRIMARY CARCINOMA IN DIVERTICULUM OF THE BLADDER: A REPORT OF THREE CASES

Mitsuhiko Okuyama, Tatsuhiko Kura, Satoshi Yamaguchi, Masanobu Miyata, Hiroshi Hashimoto, Shigeo Kaneko and Sunao Yachiku

From the Department of Urology, Asahikawa Medical College

The first case was in a 48-year-old man admitted with a chief complaint of macroscopic hematuria and sense of residual urine. A tumor in the diverticulum of the bladder was detected by cystoscopy, computed tomography (CT) and magnetic resonance imaging (MRI). We made the diagnosis of an invasive tumor in the diverticulum of the bladder. Total cystourethrectomy and ileal conduit diversion was performed. Histopathological finding was transitional cell carcinoma including squamous cell carcinoma. Adjuvant chemotherapy was performed. No recurrence and metastasis has been recognized for 12 months.

The second case was a 56-year-old man having an intradiverticular tumor diagnosed by cystoscopy, CT, and MRI. Total cystectomy and ileal conduit diversion was performed. Histopathological findings was squamous cell carcinoma. No recurrence has been recognized for 8 months.

The last case was an 81-year-old man. The patient had the complication of a primary progressive squamous cell carcinoma of the skin. Transurethral resection of diverticular tumor was performed under the diagnosis of superficial tumor. Histopathological findings revealed transitional cell carcinoma.

One hundred and sixty one cases of tumor in the diverticulum of the bladder were reviewed. Importance of aggressive treatment including total cystectomy was emphasized.

(Acta Urol. Jpn. 38: 715-720, 1992)

Key words: Diverticulum of the bladder, Squamous cell carcinoma, High grade, High stage, Squamous cell carcinoma related antigen

緒　　言

膀胱憩室腫瘍は比較的稀で，一般に予後不良であり，膀胱憩室患者には注意すべき疾患である．今回われわれは，3例の膀胱憩室腫瘍を経験したので，自験例を含めた本邦161例の統計学的検討を行うとともに，若干の文献的考察を加え報告する．

症　　例

症例1：48歳，男性

主訴：肉眼的血尿，残尿感

既往歴・家族歴：特記すべきことなし

現病歴：1990年5月頃より，肉眼的血尿，残尿感，下腹部不快感を自覚．近医にて膀胱鏡を行い，膀胱憩室内に腫瘍を認めたため，同年6月当科入院となる．

入院時現症：体格中等度，栄養普通

入院時検査所見　血沈1時間値 23 mm，一般血液検査では軽度の白血球増加を認める以外異常なく，血液生化学検査も異常を認めなかった．

尿所見：pH 6.0，蛋白（－），糖（－），RBC 5～6/hpf，WBC 2～3/hpf，尿細胞診：class V.

膀胱鏡所見：右尿管口の外上方に浮腫状の憩室口が存在し，憩室内に表面乳頭状の腫瘍を認めた．

画像診断：IVP で両側腎尿管に異常なく，膀胱右側上方に 5×4 cm の膀胱憩室があり，憩室内に陰影

欠損を認めた．CT で憩室内から膀胱内に突出する 3.5×3.0 cm の腫瘤を認め，壁外浸潤が疑われた (Fig. 1). MRI で腫瘍は T1 強調画像で低信号，T2 強調画像でやや高信号に描出された．その他諸検査にて他臓器転移の所見を認めなかった．

以上の結果から浸潤性膀胱憩室腫瘍の診断にて膀胱尿道全摘除術・回腸導管造設術を施行した．

病理組織学的所見：腫瘍は乳頭状広基性で移行上皮癌（grade 3）と扁平上皮癌が混在し，筋層を越えて周囲組織への浸潤を認めた．左右尿管断端は腫瘍陰性，骨盤内リンパ節転移は認めず，pT_3b, M_0, N_0 と診断した．

術後経過：術後補充療法として，CDDP, VCR, PEP 三者併用化学療法を 3 クール施行した．術後 1 年を経た現在，再発の徴候を認めず，経過観察中である．

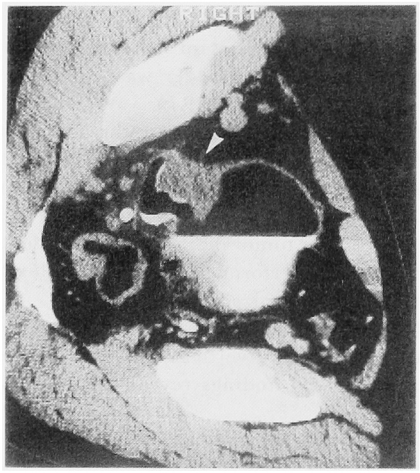

Fig. 1. CT shows an invasive tumor in the diverticulum of the bladder (arrow).

症例 2：56歳，男性

主訴：肉眼的血尿，排尿困難

既往歴：1981年左精巣上体炎（左精巣摘除術）

家族歴：特記すべきことなし

現病歴：1990年 4 月，肉眼的血尿，小結石の排石を認めたため近医受診．尿路結石疑いにて精査勧められるも放置していた．約 6 カ月後排尿困難，体重減少を認め，IVP, CT, 膀胱鏡にて膀胱憩室腫瘍と診断され，同年10月当科入院となる．

入院時現症：体格中等度，栄養やや不良，左下腹部に可動性に乏しい手拳大の腫瘤を触知．

入院時検査所見：血沈 1 時間値 63 mm，一般血液検査では，WBC 14,750/mm³ でさらに軽度の貧血を認めた．血液生化学検査では肝，腎機能，電解質に異常を認めなかった．CRP は 58.5 mg/dl であった．

腫瘍マーカー．SCC 抗原 7.1 ng/dl (<1.5)

尿所見：pH 7.0, 蛋白（±），糖（－），RBC 5～10/hpf, WBC 20～30/hpf, 細菌（－），尿細胞診：class IV.

膀胱鏡所見：左尿管口上方に憩室口が存在し，その内部から白色で一部壊死様の組織が突出していた．さらに憩室内の観察にて腫瘍は憩室内左壁から発生していると思われた．

画像診断　DIP で左腎は描出されず，膀胱左側の不整な陰影欠損を認めた．CT で膀胱左側に直径 7 cm の腫瘤と石灰化像を認め，壁外浸潤が疑われた．左腎は中等度の水腎症であった．MRI では腫瘤は内部不均一であり，T1 強調画像で中等度信号，T2 強

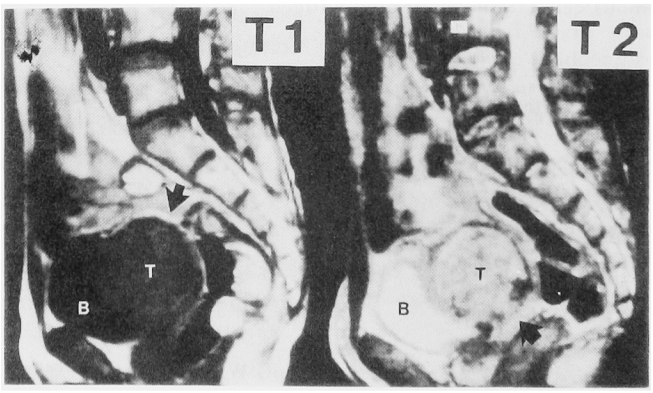

Fig. 2. Magnetic resonance imaging (MRI) shows a large tumor between the bladder and rectum. It appears as a low signal intensity at T1 weighted image and high signal intensity at T2 weighted image (arrow). B: bladder T: tumor

調画像で高信号で壁外浸潤を認めた（Fig. 2）．その他諸検査にて他臓器転移の所見を認めなかった．

以上の結果から浸潤性膀胱憩室腫瘍の診断にて左水腎症に対して経皮的左腎瘻造設術を施行した後，膀胱全摘除術・回腸導管造設術を施行した．

病理組織学的所見：腫瘍は林檎大で膀胱憩室内に充満していた．組織型は高分化型扁平上皮癌で，筋層を越えて周囲組織への浸潤を認めた（Fig. 3）．左右尿管断端は腫瘍陰性，骨盤内リンパ節転移は認めなかった．

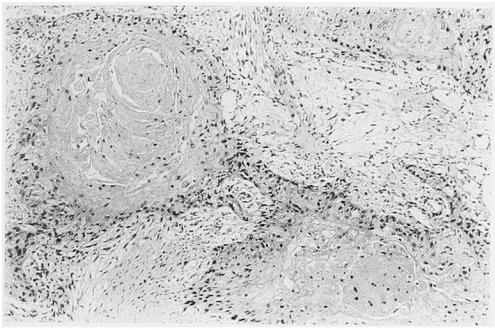

Fig. 3. Histopathology of case 2. The figure is squamous cell carcinoma with pearl formation. H-E stain ×100

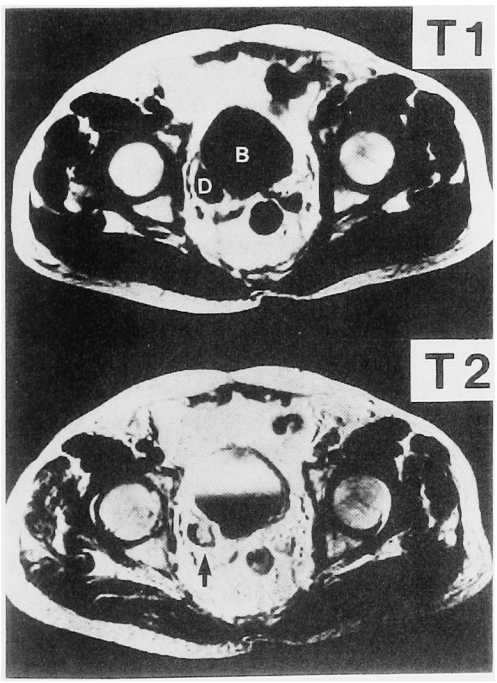

Fig. 4. Magnetic resonance imaging (MRI) shows a small tumor in the diverticulum of the bladder (arrow). B: bladder D: diverticulum

以上より，pT_3b, M_0, N_0 と診断した．

術後経過：術後経過順調で外来的にテガフール/ウラシル配合剤内服にて経過観察中である．術後8カ月経過するが，転移・再発の徴候なく，SCC 抗原も 1.71 ng/dl に低下している．

症例3：81歳，男性

主訴：尿細胞診，class V の精査依頼

既往歴：1983年恥骨後式前立腺摘除術，1989年左手背扁平上皮癌切除・全層植皮術，1990年右手背扁平上皮癌切除・中間層植皮術

家族歴：特記すべきことなし

現病歴：1990年12月，右手背扁平上皮癌で当院皮膚科入院中，尿細胞診で class V，顕微鏡的血尿を指摘され，当科での精査を依頼された．膀胱鏡で憩室内に表面乳頭状の腫瘍を認め，1991年5月30日当科入院となる．

入院時現症：体格小，栄養良好，肥満．下腹部正中に恥骨後式前立腺摘除術痕あり．左前胸部が全体的に膨隆，左腋窩に直径 3 cm 程のリンパ節を触知する．

入院時検査所見：血沈1時間値 10 mm，一般血液検査では若干の貧血を認める以外異常なく，血液生化学検査も異常を認めなかった．CRP は 5.0 mg/dl であった．

腫瘍マーカー　SCC 抗原 8.2 ng/dl（<1.5）．

検尿所見：pH 7.0，蛋白（±），糖（－）WBC 3～4/hpf，RBC 1～2/hpf，尿細胞診：class V．

膀胱鏡所見：膀胱内には肉柱形成があり，小憩室を多数認めた．右尿管口の手前の憩室内に示指頭大の表面乳頭状有茎性の腫瘍を認めた．

画像診断：DIP で両側腎尿管に異常なく，膀胱右側に内部に陰影欠損を有する 3×2 cm の憩室を認めた．CT で膀胱右後壁に憩室が存在し，その正中に enhance される直径 1 cm の腫瘤を認めた．MRI で腫瘤は T1 強調画像で低信号，T2 強調画像で高信号に描出され，筋層浸潤はないと考えられた（Fig. 4）．

以上の結果から表在性膀胱憩室腫瘍と診断した．膀胱全摘除術による根治的治療も考慮したが，患者は左手背扁平上皮癌の転移を有し，また老人性痴呆，せん妄などによる精神症状も強いため，膀胱憩室腫瘍に対して経尿道的膀胱腫瘍切除術（TUR-Bt）を施行した．

手術所見：腫瘍は表面乳頭状有茎性で一部憩室口を含め可及的に切除した．

病理組織学的所見：間質浸潤を伴った移行上皮癌（grade 3）であり，pT_1, N_0 と診断した．

術後経過：左腕浮腫，左前胸部膨隆に対して切開ド

レナージを施行した所，皮膚扁平上皮癌の転移と判明した．患者の精神状態を考慮し，膀胱憩室腫瘍に対しては術後補充療法を行わなかった．現在術後1カ月で肉眼的血尿なく，経過順調である．

考　　察

膀胱憩室腫瘍は Williams[1] が1883年に報告したのが最初である．本邦では呉ら[2]が1987年に117例を報告しており，その後われわれが調べえた症例に自験例を加えると，161例になる．

性別では，本邦報告例161例中，男性132例（82.5％），女性28例（17.5％）と男性に多い．膀胱憩室腫瘍の中で合併症について記載されている65例中33例に前立腺肥大症，膀胱頸部硬化症等の下部尿路閉塞性疾患が認められており，性差は膀胱憩室の発生原因と深く関係していると考えられる．なお，本症例では症例3に前立腺肥大症の合併を認めている．

年齢では，平均65.4歳であり，年代別では60～79歳が，66％を占める．膀胱腫瘍全体の同年代の発生頻度は内田[3]らは61％，中尾[4]らは65％と報告しており，明らかな差を認めない．

主訴では肉眼的血尿が77％と最も多く，頻尿，排尿時痛等の膀胱刺激症状がそれに続く．膀胱憩室の特徴といわれる二段排尿は9％と少なく，特に今回われわれが新しく加えた45例では1例を認めるのみであった．

組織型では扁平上皮癌が22％であり，膀胱腫瘍に占める扁平上皮癌の発生頻度である1.9～5％[5]に比べ，高頻度である．これは憩室内の尿停滞に続発する感染尿，結石形成が粘膜の扁平上皮化生を促進し[6]，癌化を引き起こすためと考えられている[7]．

異型度では G3 以上が54.5％，深達度では T2 以上の症例が72.4％で，high grade, high stage 例が多い．憩室は組織学的に筋層の非薄化，ないしは欠如する場合が多いので[8]，発見した時にはすでに high stage である場合が多いのではないかと考えられている．

腫瘍マーカーの一つである TA-4（SCC 抗原）は種々の扁平上皮癌の follow up に有用であるといわれている[9]．また，扁平上皮癌の compornent を含む尿路上皮癌と SCC 抗原の関連性も示唆されており[10]，症例2においても画像診断の他にマーカー値の定期的測定を行っている．また，進行性皮膚扁平上皮癌を合併している症例3についても SCC 抗原は高値を示していた．しかし，膀胱腫瘍の組織型は移行上皮癌であり，SCC 抗原の上昇は皮膚癌の転移によるものと考えられた．しかし一般に，膀胱憩室腫瘍は扁平上皮癌が多いため，SCC 抗原は術後腫瘍再発の follow up における腫瘍マーカーとして使用できるかもしれない．

Table 1. Treatment of neoplasm of the vesical diverticulum.

術　式	症例数（％）
膀胱部分切除術	58 (35.6)
憩室摘除術	46 (28.3)
膀胱全摘除術	23 (14.1)
試験切除	9 (5.5)
手術なし	4 (2.5)
腫瘍切除術	3 (1.8)
膀胱尿管新吻合術	2 (1.2)
TUR-Bt	2 (1.2)
骨盤内臓器全摘術	1 (0.6)
不　明	15 (9.2)
合　　計	163 (100.0)

治療方法は，本邦報告例では膀胱部分切除術と憩室切除術が合わせて64％に施行され，膀胱全摘除術は14％に行われているに過ぎない（Table 1）．しかし，膀胱部分切除術・憩室切除術を選択した症例の中には，患者の全身状態，術中所見，患者の受け入れ拒否などにより膀胱全摘除術を行えなかった場合も少なくない[2,12]．

本邦の浸潤性膀胱憩室腫瘍の2年生存率は27％（表在性では84％）である．治療法別生存率を比較すると，膀胱全摘例15例中，死亡数は2例（13％）であるが，膀胱部分切除・憩室摘除例では，25例中，13例（52％）が死亡しており（その内11例が1年以内に死亡している），明らかに有意差を認めている．このように浸潤性膀胱憩室腫瘍に対する治療法の違いが予後の悪さと関係があると考えられる．Faysal ら[13]も膀胱憩室腫瘍に対して憩室摘除術では予後不良であり，膀胱全摘除術を含めた治療の必要性を説いている．また，Lowe ら[14]の症例では，膀胱全摘除術を施行していない表在性膀胱憩室腫瘍の方が予後が悪い傾向を示している．このように，high grade, high stage が多い膀胱憩室腫瘍において，基本的には一般の膀胱腫瘍と同様に治療すべきであるが，より積極的な治療を行う必要があるという意見が多い[14-17]．今後膀胱憩室腫瘍の予後改善のためには全身状態が許すかぎり，積極的に膀胱全摘除術や化学療法を含めた集学的

治療法が必要であると考えられる．

結　　語

膀胱憩室腫瘍の3例を報告するとともに，1987年までの本邦報告例に自験例を含めた161例について統計学的検討を加え，その診断と治療について若干の考察を加えた．

本論文の要旨は第305回日本泌尿器科学会北海道地方会において発表した。

文　　献

1) Williams WR: Sarcoma of a diverticulum of the bladder. Trans Med Soc Lond **34**: 152-156, 1883
2) 呉　幹純，遠藤忠雄，小柴　健，ほか：膀胱憩室腫瘍の2例．泌尿紀要 **33**：779-785, 1987
3) 内田豊明，石橋　晃，小柴　健，ほか：膀胱腫瘍の臨床統計的検討（第1編）．泌尿紀要 **36**：1015-1021, 1990
4) 中尾昌宏，戎井浩二，渡辺　決，ほか．膀胱腫瘍の臨床統計的研究．日泌尿会誌 **80** 1037-1044, 1989
5) David AS, Arthur L, Gunar KZ, et al.. Preoperative irradiation and radical cystectomy for stages T2 and T3 squamous cell carcinoma of the bladder. J Urol **143**: 37-40, 1990
6) 井口正典，別宮　徹，栗田　孝，ほか：膀胱憩室腫瘍の1例．泌尿紀要 **21**：615-623, 1975
7) 門脇照雄，秋山隆弘，八竹　直，ほか：膀胱白板症と扁平上皮癌の関係．西日泌尿 **39**：84-88, 1977
8) Cotran, Kumar, Robbins: ROBBINS PATHOLOGIC BASIS OF DISEASE 4th Edition, p. 1087, W.B. SAUNDERS COMPANY
9) 加藤　紘：TA-4（SCC 抗原）．日本臨床 **47**：1200-1203, 1989
10) 那須保友，門田晃一，城仙泰一郎，ほか：尿路・性器扁平上皮癌における SCC 抗原の臨床的検討．西日泌尿 **53**：353-356, 1991
11) 林　俊英，那須安友，城仙泰一郎，ほか：膀胱憩室扁平上皮癌の1例．西日泌尿 **51**：1259-1262, 1989
12) 諸角誠人，岩田真二，北川龍一，ほか：高カルシウム血症を伴った膀胱憩室腫瘍の1例．泌尿器外科 **2**：1165-1168, 1989
13) Faysal MH and Freiha FS Primary neoplasm in vesical diverticula. Br J Urol **53**: 141-143, 1981
14) Lowe FC, Goldman SM and Oesterling JE: Computerized tomography in evaluation of transitional cell carcinoma in bladder diverticula. Urology **37**: 390-393, 1989
15) Montague DK and Boltuch RL. Primary neoplasms in vesical diverticula: report of 10 cases. J Urol **116**: 41-42, 1976
16) 森下文夫，加藤広海，多田　茂，ほか：膀胱憩室腫瘍の1例と本邦82例における統計学的観察．泌尿紀要 **24**：955-969, 1978
17) 河島長義，十川寿雄，大原　孝，ほか：膀胱憩室腫瘍の2例．泌尿紀要 **27**：103-110, 1981

(Received on August 29, 1991
Accepted on December 18, 1991)