

残存尿管に発生した原発性尿管腫瘍の2例

藤沢市民病院泌尿器科 (部長: 広川 信)

池田伊知郎, 寺尾 俊哉, 増田 光伸, 広川 信

朝倉泌尿器科医院

朝 倉 茂 夫

野崎泌尿器科医院

野 崎 明

PRIMARY URETERAL TUMOR IN THE RESIDUAL URETER: A REPORT OF TWO CASES

Ichiro Ikeda, Toshiya Terao, Mitsunobu Masuda
and Makoto Hirokawa

From the Department of Urology, Fujisawa City Hospital

Shigeo Asakura

From the Asakura Clinic, Fujisawa

Akira Nozaki

From the Nozaki Clinic, Kamakura

Two cases of primary ureteral tumor in the residual ureter are reported. One was in a 40-year-old woman who had undergone simple nephrectomy for renal tuberculosis 6 years earlier. The other was in a 59-year-old man 11 years after ureterostomy for hydronephrosis. They presented with hematuria. Cystoscopic examination revealed a ureteral tumor out of the residual ureteral orifice. Computed tomographic scan showed a perivesical mass attached to the urinary bladder. It is useful for examination of ureteral stump's condition. We performed ureterectomy. The pathological study revealed the former high grade transitional cell carcinoma with squamous cell carcinoma and lymphnode metastasis and the latter low grade transitional cell carcinoma. They have been free of disease for 5.5 years and 1.75 years, respectively. These cases are the ninth and tenth reports of primary ureteral tumor of the ureteral stump in the Japanese literature.

(Acta Urol. Jpn. 38: 707-710, 1992)

Key words: Ureteral tumor, Residual ureter (ureteral stump)

緒 言

残存尿管に発生する原発性尿管腫瘍はきわめて稀である。腎結核の腎摘除後と神経因性膀胱で造設した尿管皮膚瘻後の残存尿管に発生した2症例を経験したので、原発性残存尿管腫瘍について臨床的検討を行った。

症 例

症例①: 40歳, 女性

主訴: 肉眼的血尿, 発熱, 膀胱刺激症状。

既往歴: 卵巣嚢腫で卵巣摘除術 (35歳)。

家族歴: 特記すべきことなし。

現病歴: 1979年腎結核のため左腎摘除術を受けた。1985年6月より上記主訴が生じた。同年11月当科受診し、膀胱鏡検査で左尿管口より突出する母指頭大の非乳頭状腫瘍を認めた。

入院後検査所見: 血算, 生化学異常なし。血沈 35 mm/hr と軽度亢進。尿沈渣では RBC 多数/hpf, WBC 10~20/hpf。尿細胞診 class V。CT では膀胱の近傍に 2×2 cm の現状の腫瘤を認めた (Fig. 1)。

以上より残存尿管に発生した尿管腫瘍と診断して、

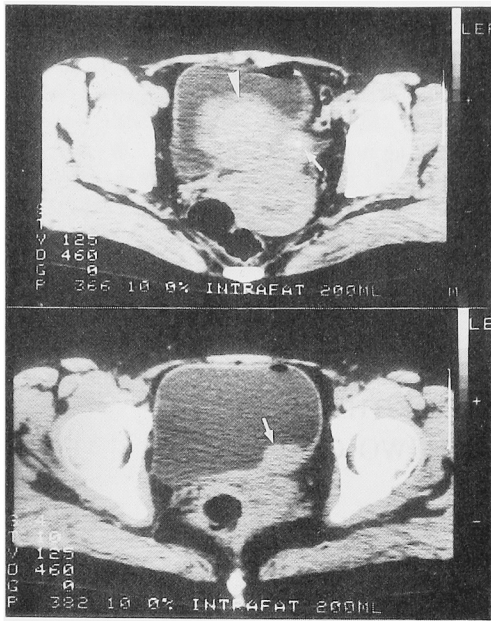


Fig. 1. CT scan shows a perivesical mass (arrow) and a large myoma uteri (arrowhead) behind the urinary bladder.

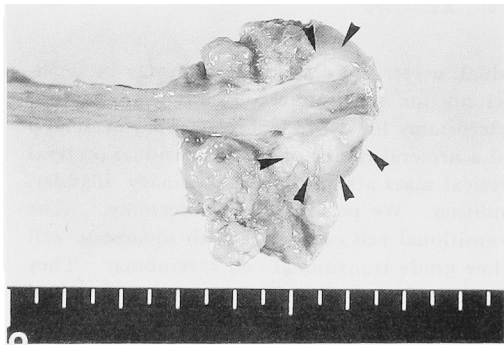


Fig. 2. Gross section reveals a non-papillary tumor at the ureteral end.

同年11月残存尿管摘除，膀胱部分切除およびリンパ節郭清を行った。

手術標本：13 cm 長の残存尿管の末端に 3×2 cm の境界不明瞭な非乳頭状腫瘍を認めた (Fig. 2)。

病理組織学所見：NIT, TCC>SCC G3, pT₂, pN₁, 総腸骨リンパ節に大豆大の転移を1つ認めた。

1991年6月現在，局所再発と遠隔転移を認めていない。

症例②：59歳，男性

主訴：無症候性肉眼的血尿

既往歴：直腸癌で直腸切断術，リンパ節郭清術 (45歳)。

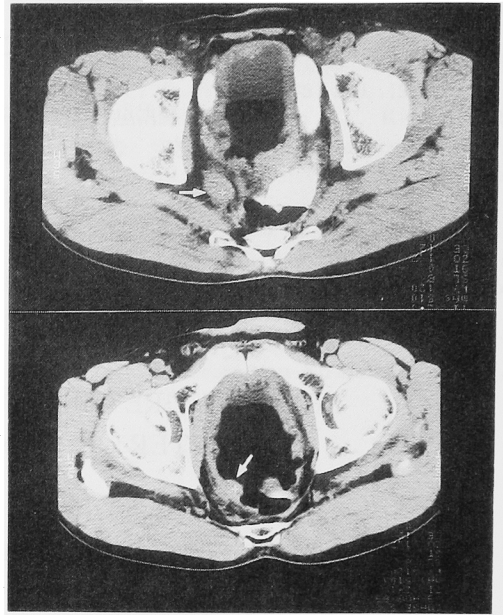


Fig. 3. CT scan shows a perivesical mass (arrow) and a thickened bladder wall.

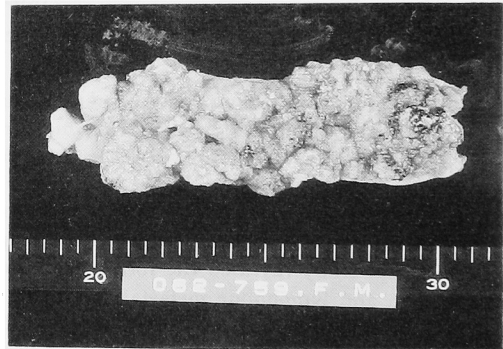


Fig. 4. Gross section reveals a papillary tumor filled the ureteral lumen.

家族歴：特記すべきことなし

現病歴：直腸癌の術後，神経因性膀胱となる。両側水腎症と右膀胱尿管移行部狭窄を生じ腎機能の低下がみられ，1977年10月右側チューブレス高位尿管皮膚瘻を造設した。1989年6月肉眼的血尿が生じ，膀胱鏡検査で右尿管口より突出する母指頭大の乳頭状腫瘍を認めた。

入院後検査成績：血算，生化学異常なし。尿沈渣は RBC 20~29/hpf, WBC 20~29/hpf. 尿細胞診 class I. CT で，膀胱の内外に突出する腫瘤影を認めた (Fig. 3)。

1989年8月，経尿道的切除を試みたが，腫瘍が尿管から連続することが判り原発性尿管腫瘍と診断した。

同年9月, 残存尿管摘除術を施行した。

摘出標本: 12.0×1.5×1.5 cm 大で, ソーセージ様の外観で, 内腔は乳頭状の腫瘍で埋めつくされていた (Fig. 4)。

病理組織学所見: PNT, TCC, G2, pTa.

術後, 抗癌剤の膀胱注入を10回施行した。

1990年3月, 右旧尿管口の周辺に径1 cm の乳頭状腫瘍が再発して, TUR-Bt を施行した (TCC, G2, pTa). 1991年6月現在, 局所再発と遠隔転移を認めていない。

考 察

原発性残存尿管腫瘍とは良性疾患で腎摘除を受けた

後, 残存尿管に腫瘍が発生したものと定義される¹⁾。

Malek ら²⁾は, 良性疾患で腎摘除術を施行された4, 883例中4例 (0.08%) に残存尿管腫瘍の発生を認めている。一般の原発性尿管腫瘍の頻度は Abeshausen³⁾ による剖検例では11,000例に1例, Fujimoto ら⁴⁾の臨床統計では人口100万に1例とされている。したがって, 残存尿管に腫瘍が発生する頻度は健全な尿管に比較して高い。

1952年, Loef and Casella の報告後, 本邦では自験例も含めて10例 (Table 1) と欧米の20例 (Table 2) を集計した。原発性尿管腫瘍の組織型では扁平上皮癌の割合が10%未満に対して, 残存尿管腫瘍の本邦報告例では30%, 欧米報告例で25%と高い。腎摘後

Table 1. Cases of carcinoma of the ureteral stump in Japan

報告者	年齢, 性別	既往疾患	治療	症状	発生期間	組織型	文献
1 近ら	69歳, 男性	不明	左腎摘	腹部腫瘍	3年	TCC	泌尿紀要 4: 175, 1958
2 向來ら	62歳, 女性	水腎症	右腎摘	血尿, 下腹部痛, 排尿時痛	1年	SCC	臨泌誌 18: 183, 1964
3 金子ら	64歳, 男性	水腎症	右腎摘	血尿	4年	papillary ca.	日泌尿会誌 57: 511, 1966
4 西村	46歳, 女性	腎結石, 水腎症	右腎摘	右側腹部痛, 腰痛	11年	papillary ca.	日泌尿会誌 59: 342, 1968
5 寺尾ら	57歳, 女性	水腎症	左腎摘	血尿	2年	TCC	日泌尿会誌 60: 709, 1969
6 三橋ら	65歳, 男性	水腎症	左腎摘	血尿	15年	TCC, C2~3	日泌尿会誌 70: 117, 1979
7 瀬田ら	50歳, 女性	腎結核	右腎摘	血尿, 頻尿, 下腹部痛	9年	TCC	日泌尿会誌 70: 969, 1979
8 田丁ら	60歳, 男性	腎結核	左腎摘	血尿	31年	TCC, SOC, ad-ca, etc	日泌尿会誌 78: 2038, 1987
9 自験例	40歳, 女性	腎結核	左腎摘	発熱, 血尿	6年4ヶ月	TCC>SCC, C3, pT ₂ , pN ₁	
10 自験例	59歳, 男性	NGB, 水腎症	右尿管皮膚瘻	血尿	11年8ヶ月	TCC, G2, pTa	

Table 2. Cases of carcinoma of the ureteral stump in the English literatures

報告者	年齢, 性別	既往疾患	治療	症状	発生期間	組織型	文献
1 Loefら	66歳, 女性	水腎症	右腎摘	腹痛	14年	SCC	J Urol 67: 159, 1952
2 Bakerら	57歳, 男性	腎結石, 膿腎症	左腎摘	血尿	24年	TCC	J Urol 70: 390, 1953
3 同上	50歳, 男性	腎結石, 膿腎症	左腎摘	不明	2年	TCC	同上
4 Taylorら	57歳, 男性	腎盂腎炎, 水腎症	右腎摘	血尿, 腹痛	4年	TCC	J Urol 72: 817, 1954
5 Bennetsら	43歳, 男性	水腎症	右腎摘	血尿	27年	TCC	J Urol 73: 238, 1955
6 Moore	52歳, 女性	腎結石, 水腎症	左腎摘	血尿	7年	SCC	Br J Urol 29: 268, 1957
7 Amar	62歳, 男性	腎結石	左腎摘	血尿	42年	SCC	J Urol 91: 337, 1964
8 Wisheart	67歳, 男性	外傷, 水腎症	左腎摘	血尿, 腹痛	45年	SCC	Br J Urol 40: 344, 1968
9 Sozer	46歳, 女性	腎結石, 水腎症	左腎摘	血尿	12年	SCC	J Urol 99: 264, 1968
10 Watts	64歳, 女性	水腎症	左腎摘	排尿困難	4年	TCC	J Urol 104: 258, 1970
11 同上	78歳, 男性	腎結石, 腎盂腎炎	右腎摘	血尿	11年	TCC	同上
12 Andronacoら	64歳, 男性	腎結石, 水腎症	左腎摘	結石自排	6年	TCC	J Urol 108: 706, 1972
13 Malek	71歳, 男性	膿腎症	左腎摘	血尿, 腰痛	1年	TCC	J Urol 45: 391, 1973
14 同上	64歳, 男性	慢性腎盂腎炎	右腎摘	血尿	1年	TCC	同上
15 同上	64歳, 男性	慢性腎盂腎炎	左腎摘	血尿	2年	TCC	同上
16 同上	59歳, 男性	水腎症	左腎摘	血尿	4年	TCC	同上
17 Mihatsghら	56歳, 男性	無機能腎	左腎摘	血尿	15年	*TCC	Cancer 32: 1346, 1973
18 Tolleyら	60歳, 女性	膿腎症	右腎摘	血尿, 腰痛	6年	TCC	Urology 11: 398, 1978
19 Mullenら	78歳, 男性	腎嚢包	右腎摘	血尿	15年	TCC	J Urol 123: 113, 1980
20 Brawerら	62歳, 男性	腎結石	左腎摘	血尿	36年	Ad-ca	Urology 19: 205, 1982

* Thorotrast induced

から腫瘍発見までの期間は1~45年と幅広く、5年以内の例が30例中11例みられたが、平均期間は本邦は9.4年、欧米で13.9年と長い。性差は本邦は男女比が1:1と差がないが、欧米では3:1と男性が多い。既往疾患に尿路結石、尿路感染症、腎結核が多い。その他では水腎症が多いが、その原因は記載不明のものが多い。

腫瘍の発生は慢性炎症との相関が重視されている。腎摘後の残存尿管に結石や狭窄が生じた場合や手術操作による神経損傷や尿管周囲炎が生じた場合、残存尿管に分泌物が貯留し慢性の炎症が長期に続く可能性が報告されている⁵⁾。また、三橋ら⁶⁾は、扁平上皮癌の発生率が高いことから慢性の炎症性刺激を残存尿管の腫瘍発生の大きな一因に推定している。

主症状で、血尿が80%にみられた。しかし報告例の中では、尿路感染症として治療を続けて病期が進行してから残存尿管腫瘍と診断された例も多い。自験例では膀胱鏡検査で尿管口より膀胱内に突出する腫瘍を認めたため診断が容易であった。腎摘除後や尿路変更後に血尿が生じた場合、残存尿管腫瘍の疑い考えて積極的に検査を行う必要がある。特にCTや逆行性尿管造影が有用であるが、残存尿管にカテーテルの挿入が困難なことも多い。自験例に示されるように、CT像の注意深い判読により、膀胱外の残存尿管の病変を知ることができる。

予後について、本邦の報告例では記載がなく不明である。血尿の出現が遅いため、自験例にみられるように病変が進行している場合が多い。欧米の報告では診断時に膀胱または尿管外に浸潤していた例が20例中7例、リンパ節または肝臓や肺に遠隔転移を認めた4例と病期が進行している。6年以内に9例(45%)の癌死が確認されており、予後は不良である。

治療は残存尿管摘出となるが症例②で術後旧尿管口近傍に膀胱腫瘍が再発した。腎盂尿管腫瘍と同様に膀胱部分切除を加える術式が妥当と思われた。

自験例①は high grade でリンパ節転移のあった進行癌であったが良好な予後を示し、積極的な外科的治療の価値をみる。

結 語

原発性残存尿管腫瘍の2例を文献的考察を加えて報告した。

本論文の主旨は第55回日本泌尿器科学会東部総会で発表した。

文 献

- 1) James DW: Primary tumor of the ureteric stump following nephrectomy. *Br J Urol* **40**: 344-349, 1968
- 2) Malek RS, Moghaddam A, Furlow WL, et al.: Symptomatic ureteral stumps. *J Urol* **106**: 521-528, 1971
- 3) Abeshouse BS: Primary benign and malignant tumors of the ureter. *Am J Surg* **91**: 237-271, 1956
- 4) Fujimoto I, Hanai A, et al.: Cancer incidence in Japan, 1975-Cancer registry statistics. *GANN* **26**: 92-116, 1981
- 5) Bergman H and Hotchkiss RS: The ureteral stump. In: *The ureter*. Edited by Bergman H and Brendler H. 2nd ed., pp. 685-696, Hoeber, New York, 1981
- 6) 三橋裕行, 大塚 晃: 残存尿管腫瘍の2例. *旭市病誌* **11**: 60-65, 1978

(Received on August 21, 1991)
(Accepted on October 22, 1991)