腎癌甲状腺転移の2例

春日部市立病院泌尿器科（主任：根岸壮治）
増田　均，川上　理，永松　秀樹
長浜　克志，山田　拓己，根岸　壮治

TWO CASES OF THYROID METASTASES FROM RENAL CELL CARCINOMA

Hitoshi Masuda, Satoru Kawakami, Hideki Nagamatsu,
Katsushi Nagahama, Takumi Yamada and Takeharu Negishi
From the Department of Urology, Kasukabe Municipal Hospital

The identification and diagnosis of thyroid metastases from renal cell carcinoma are rare in living patients in spite of more frequent incidence during autopsy. We reported two cases of thyroid metastases from renal cell carcinoma.

In both cases, histological examination revealed metastasis from renal cell carcinoma and negative immunohistological stain for thyroglobulin ruled out primary thyroid carcinoma.

(Acta Urol. Jpn. **38**: 821-824, 1992)

Key words: Thyroid metastasis, Renal cell carcinoma, Clear cell carcinoma, Immunoperoxidase

緒　言

腎細胞癌の甲状腺への転移は稀ではないが，多くは剖検時に明らかになる微小な転移である．外科的治療対象となった症例は非常に稀である．今回われわれは，腎細胞癌摘除後に甲状腺転移をきたし，外科的摘出を施行した2症例を経験したので，若干の文献的考察を加えて報告する．

症　例

症例1：63歳，男性

主訴：嗄声，頸部リンパ節の腫大

既往歴：29歳の時，肺結核．61歳の時，喉頭蓋嚢腫の内視鏡的摘出手術を受けた．

家族歴：特記すべきことなし

現病歴：1984年9月11日に，右腎癌に対して，経腹的右腎摘除術を施行した．摘出標本では右腎上半に7.6×6 cm 大の腫瘍を認め，組織診断は，renal cell carcinoma, tubular type, clear cell subtype, G1, pT2N0M0, stage II と診断した．術後経過に問題なく，外来にて OK-432 の皮下注射を施行しながら経過観察していた．

1988年6月から嗄声と喉頭部違和感が出現し，CT，超音波検査の結果，甲状腺右葉に径 1cm の腫瘤を認め，1988年9月8日に甲状腺右葉切除術を受けた．病理所見では，周囲の甲状腺組織との境界が明瞭な径 1 cm の腫瘤を認め，clear cell type の adenocarcinoma で1984年9月の腎癌摘出標本の組織像とほぼ一致し（Fig. 1），腫瘍組織にサイログロブリンが認められないことが PAP（peroxidase-antiperoxidase）法による特殊染色（Fig. 2）で確認されたことから，腎細胞癌の甲状腺転移と診断した．術後経過は良好であったが，1989年1月から嗄声が再び出現し，右鎖骨上リンパ節の腫大も認めるようになったため入院となった．3月9日に右根治的頸部郭清術，顎下腺摘出，甲状腺左葉の腫瘤摘出術を受けた．病理組織学所見では，頸部リンパ節および，甲状腺左葉に腎細胞癌の転移を認めた．

1989年6月の腹部 CT にて，後腹膜リンパ節の腫大が出現したが，本人が手術を拒んだため，1989年10月より interferon α（300万単位/日）の持続皮下注入療法を開始し，外来通院していたが，リンパ節の腫大および，肺転移巣が出現し，1991年8月に再入院し，11月7日に呼吸不全にて死亡した．

症例2　71歳，女性

主訴：右前頸部の腫脹

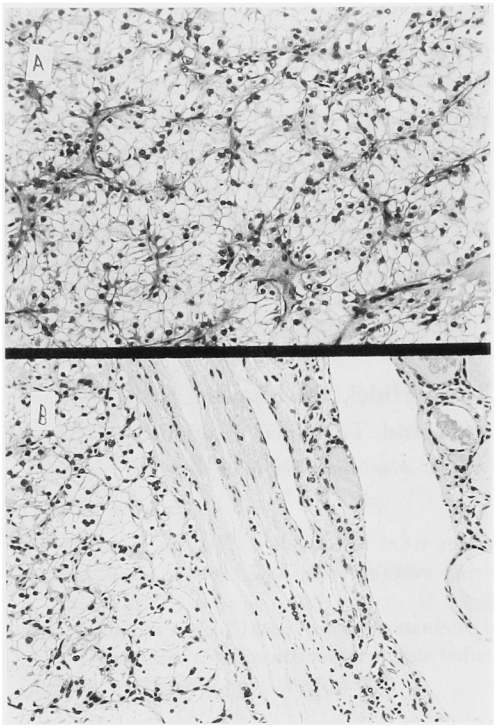

Fig. 1. Histological findings of renal cell carcinoma (A) and its metastatic lesion in the thyroid gland (B) show the same pattern. H.E ×100

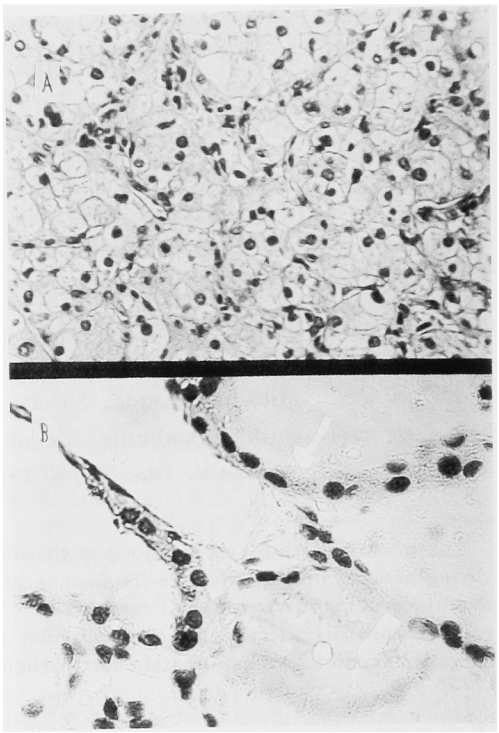

Fig. 2. A. Metastatic renal cell carcinoma in the thyroid gland. Immunohistologic staining for thyroglobulin was negative. B. Normal thyroid gland. Immunohistologic staining for thyroglobulin was positive in epithelial cytoplasm (small arrows) and follicular lumens (large arrows). Antithyroglobulin PAP. A: ×150, B: ×300

既往歴：高血圧にて，内科にて経過観察

家族歴：特記すべきことなし

現病歴：1975年8月19日，左腎腫瘍の診断にて，経腹的根治的左腎摘除術を施行した．左腎上極の径8 cm の腫瘍で，病理学的に renal cell carcinoma, common type, clear cell subtype, pT3N0M0 と診断された．術後経過は順調で，外来にてヒスロンの内服にて経過観察していたところ，1982年11月に右肺上葉に 23 mm×19 mm の孤立性転移巣が出現し胸部外科にて右上葉切除術を受けた．その後も順調であったが1986年12月頃右前頸部の腫脹を自覚して，すぐに当院外科を受診し，精査目的にて入院となった．

身体所見：右前頸部甲状腺右葉に径約 4 cm の境界鮮明で弾性硬の腫瘤を触知．呼吸困難，発声障害，嚥下障害を認めない．

検査所見・血算，血液生化学，尿所見，甲状腺機能正常．サイロイドテスト陰性，マイクロゾームテスト陰性．

X線学的所見：甲状腺 ^{99}Tc シンチグラムにて右葉 cold pattern，甲状腺エコーにて右葉に solid pattern を呈する tumor を認めた．頸部 CT (Fig. 3) にて，右葉に mixed density を呈する径 30×35 mm 大の腫瘤を認めた．

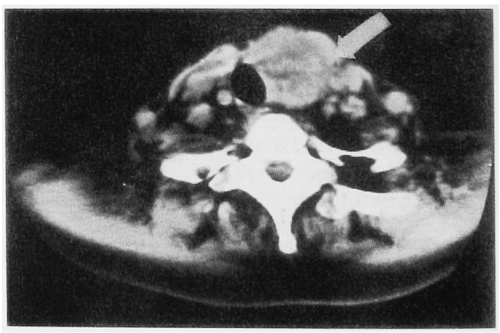

Fig. 3. CT scan shows mixed density area (arrow) in the right lobe of the thyroid gland.

腫瘍の穿刺吸引細胞診にて，陰性であったことより，結節性甲状腺腫の疑いにて1987年1月22日に甲状

Table 1. Review of reported cases of thyroid metastases from renal cell carcinoma in Japan.

No.	報告者	報告年度	年齢	性	腎	甲状腺	間隔	組織型	その他
1	清水[12]	1978	46	男	左	左葉	13年	clear cell carcinoma	単独転移
2	清水[12]	1978	75	女	左	左葉	1年	clear cell carcinoma	肺転移あり
3	江崎[13]	1979	53	女	左	右葉	7年	clear cell carcinoma	単独転移
4	島[14]	1980	69	女	左	左葉	20年	clear cell carcinoma	単独転移
5	浅野[15]	1984	71	女	左	左葉		clear cell carcinoma	甲状腺が先
6	北村[16]	1988	63	女	右	両葉	4ヵ月	clear cell carcinoma	単独転移
7	永野[17]	1990	67	女	右	左葉	1年	clear cell carcinoma	単独転移
8	井上[18]	1991	61	女	左	右葉	7年	clear cell carcinoma	単独転移
9	自験例	1991	71	女	左	右葉	12年	clear cell carcinoma	肺，膵へ転移
10	自験例	1991	63	男	右	両葉	4年	clear cell carcinoma	後腹膜，肺へ転移

腺右葉切除術を施行した．

病理組織学的所見　肉眼的には，腫瘍は 25×30 mm の大きさで，被膜にて周囲正常甲状腺とはよく境され，割面は一部出血，壊死を認めた．組織所見は，clear cell carcinoma で1975年の腎癌摘出標本と類似し，抗ヒトサイログロブリンを用いた PAP 法にてこの組織は染まらず，周囲の正常甲状腺組織が染まり腎細胞癌甲状腺転移と診断された．1988年8月に膵転移が発見され，以後インターフェロンα療法を開始したが，効果認めず，衰弱のため1990年6月に入院し7月6日に肺炎による呼吸不全にて死亡した．

考　　察

転移性甲状腺癌は，臨床的に診断される症例は稀であるが，剖検例癌死患者では4～27%[1-4]であり，原発性甲状腺癌より頻度は高い．原発巣として，Elliott 等[5]は253例の転移性甲状腺癌のうち，乳癌64例，肺癌62例，悪性黒色腫瘍25例，腎癌24例，消化器系癌20例と報告している．その他報告例[1,6]も，ほぼ同様の傾向が認められる．しかし臨床的に，悪性甲状腺腫瘍として，甲状腺切除を行い，転移性甲状腺腫瘍と判明した症例で，原発巣が腎臓である症例は半数以上を占め[7,8]，剖検例と異なる傾向を示す。Saitoh[9] による本邦1,451例の腎癌剖検例の検討では89%が転移を有しその頻度としては，肺（76%），リンパ節（66%），骨（42%），肝（41%）等が著明なのに対して，甲状腺転移頻度は5%に過ぎない．単一臓器転移は全腎癌例の8%に過ぎず主臓器は肺，リンパ節，骨等で甲状腺は含まれていない。甲状腺転移が稀な理由として，血行性転移は肺で腫瘍細胞が篩にかけられるため甲状腺に行くのが稀と考えられること[10]，血流量，血流速度の高い甲状腺は腫瘍細胞が定着し難く，また高酸素，高ヨードの状態にある甲状腺は，腫瘍細胞の発育を妨げるため[10,11]といわれている．

本邦では，腎癌からの転移性甲状腺腫瘍の報告は，検索しえたかぎりでは10例にすぎない（Table 1）．一般的に，腎癌の経過観察で，甲状腺を定期的に観察することはほとんどないので，頸部腫瘤等の臨床症状を呈して初めて発見されることが多く，本邦報告例も同様である．また転移性甲状腺腫瘍から逆に，腎腫瘍を発見した症例[15]もあり，甲状腺の clear cell carcinoma を見たら，腎臓の検索は必要と思われる．腎細胞癌の甲状腺転移が孤立性であった場合，外科的治療により，良好な予後が期待できるとする報告[12,13]もあり，その理由として，他臓器への転移症例が caval system を介して転移が起こるため，すでに広範な播種が生じているのに対して，vertebral system を介して直接甲状腺へ転移するためといわれている[19,20]．しかし自験例では2例とも，甲状腺手術後他臓器転移が出現しており，やはり広範な播種の1徴候と考えられ，転移経路について検討がさらに必要であると思われる．

甲状腺の腫瘍が甲状腺原発の clear cell carcinoma か，腎細胞癌の転移かの鑑別が重要である．以前は，染色態度の違いから見ていたが，Burt 等[21]は抗ヒトサイログロブリンを用いた PAP 法で，甲状腺原発の乳頭腺癌濾胞腺癌のすべてにサイログロブリンを認め，転移性腫瘍のすべてにサイログロブリンを認めないことを証明した．本邦でも2症例[16,18]で Burt 等の方法を用いている．今回，われわれも PAP 法を用い特殊染色を2例ともに施行し，腫瘍部分にサイログロブリンを認めず．甲状腺原発の clear cellcarcinoma ではなく，腎よりの転移と診断した．

結　　語

1. 63歳男性，71歳女性に発生した腎細胞癌の甲状腺転移の症例を報告した．
2. 甲状腺転移は，全身播種の1徴候であると思われ

た.

3. 原発性甲状腺癌と腎細胞癌の甲状腺転移の鑑別には免疫組織科学的方法が有効であると思われた.

文 献

1) Shimaoka K, Soka JE, Pickren JW, et al.: Metastatic neoplasm in the thyroid gland. Cancer **15**: 557-565, 1962
2) Silverberg SG and Vidone RA: Metastatic tumors in the thyroid. Pacific Med Surg **74**: 175-180, 1966
3) Brierre JT and Dickson LG: Clinically unsuspected thyroid disease. GP Kanas **30**: 94-98, 1964
4) 森 亘, 足立山夫, 岡辺治男, ほか：悪性腫瘍剖検例755例の解析. 癌の臨床 **9**：351-374, 1963
5) Elliott RHE and Frantz VK : Metastatic carcinoma masquerading as primary thyroid cancer: A report of authors' 14 cases. Ann Surg **151**: 551-561, 1960
6) Mortensen JD, Woolner LB and Bennett WA: Secondary malignant tumors of the thyroid gland. Cancer **9**: 306-309, 1956
7) Whychulis AR, Beahrs OH and Woolner LB: Metastasis of carcinoma to the thyroid gland. Ann Surg **160**: 169-177, 1964
8) Harcourt Webster JN: Secondary neoplasm of the thyroid presenting as a goitre. J Clin Pathol **18**: 282-287, 1965
9) Saitoh H: Distant metastasis of renal adenocarcinoma. **48**: 1487-1491, 1981
10) Linton RR, Barney JD, Moorman HD, et al.: Metastatic hypernephroma of the thyroid gland. Surg Gynecol Obstet **83**: 493-498, 1964
11) Burge JP and Blalock JB: Metastatic hypernephroma of the thyroid gland. Am J Surg **118**: 387-389, 1967
12) 清水一雄, 伊藤国彦, 三村 孝, ほか：甲状腺転移をきたした Grawitz 腫瘍の2症例. 日臨外医会誌 **39**：373-377, 1978
13) 江崎昌俊, 鈴木有二, 高橋勝三, ほか：腎癌の甲状腺転移の1例. 外科診療 **101**：745-747, 1979
14) 島 寛人, 中村重徳, 小牧卓司, ほか：20年経過後甲状腺孤立性転移をきたした腎癌の1例. ホルモンと臨床 **33**：191-193, 1980
15) 浅野友彦, 山本 正, 田所 茂, ほか：甲状腺転移により発見された腎細胞癌の1例. 日泌尿会誌 **75**：1672-1973, 1984
16) 北村雅哉, 細見昌弘, 並木幹夫, ほか：甲状腺へ単独転移をきたした腎細胞癌の1例. 泌尿紀要 **34**：147-150, 1988
17) 永野道夫, 保科 彰, 松本純一, ほか：腎癌の甲状腺転移の1例. 日泌尿会誌 **81**：640-641, 1990
18) 井上滋彦, 吉田雅彦, 板倉宏尚, ほか：腎摘7年後甲状腺転移をきたした腎細胞癌の1例. 泌尿器外科 **4**：497-499, 1991
19) Batson OV: The function of the vertebral veins and their role in the spread of metastases. Ann Surg **122**: 138-149, 1940
20) Arkless R: Renal Carcinoma: How it metastasizes. Radiology **84**: 496-501, 1965
21) Burt A and Goudie RB: Diagnosis of thyroid carcinoma by immunohistological demonstration of thyroglobulin. Histopathology **3**: 279-286, 1979

(Received on October 7, 1991
Accepted on December 24, 1991)