

## 染色体異常を伴った Prader-Willi 症候群の 1 例

兵庫医科大学泌尿器科学教室 (主任: 生駒文彦教授)

古倉 浩次, 島 博基, 森 義則, 生駒 文彦

兵庫医科大学遺伝学教室 (主任: 古山順一教授)

坂本 博三, 古山 順一

### PRADER-WILLI SYNDROME ASSOCIATED WITH CHROMOSOMAL ABERRATION: REPORT OF A CASE

Kouji Kokura, Hiroki Shima, Yoshinori Mori  
and Fumihiko Ikoma

*From the Department of Urology, Hyogo College of Medicine*

Hirozou Sakamoto and Junichi Furuyama

*From the Department of Genetics, Hyogo College of Medicine*

A male case of Prader-Willi syndrome (2.8 years in age) with an interstitial deletion of a chromosome affecting 15q 11-12 region is reported. The chief complaints were hypoplastic scrotum and defect of bilateral scrotal content. The clinical features were short stature, obesity, delayed mental development, bilateral cryptorchidism, hypogenitalism, hypopigmentation, and bilateral moderate vesicoureteral reflux with a history of muscular hypotonia. Bilateral orchidopexy was done. Endocrinologically both base values of luteinizing hormone (LH) and follicle stimulating hormone (FSH) were normal although LH reserve function was impaired on gonadotropin releasing hormone (GnRH) test. Testosterone response was normal by the stimulation of human chorionic gonadotropin. An interstitial deletion of proximal 15q, and pituitary-gonadal axis in Prader-Willi syndrome are discussed in relation to the clinical features and therapy.

(Acta Urol. Jpn. 38: 1079-1082, 1992)

**Key words:** Prader-Willi syndrome, Fifteen chromosome, Bilateral undescended testis

#### 緒 言

Prader-Willi 症候群は, 1956年に Prader<sup>1)</sup>, Labhart および Willi によって乳児期の筋緊張低下, 乳児期以後の肥満, 精神発達遅延, 低身長, および外性器形成不全などを主徴とする 9 症例がはじめて報告されたことに始まる症候群である. 以来, 欧米では 700 例以上, 本邦でも小児科領域を中心に約 120 例の症例報告がある. 今回われわれは, 常染色体の 15 番染色体に異常を認めた 1 例を経験したので報告する.

#### 症 例

症例: 2 歳 8 カ月, 男児  
主訴: 陰嚢形成不全, 陰嚢内容欠如  
家族歴・既往歴: 特記すべきことなし  
分娩歴: 妊娠中より胎動微弱であった. 妊娠 41 週の

とき, 胎児切迫および骨盤位のため帝王切開出産. 出産時体重 2,512 g.

現病歴: 生後 1 カ月頃より哺乳困難があり, 活動力が乏しいことに両親が気づき, 生後 3 カ月目に他院を受診し, Prader-Willi syndrome と診断された. 1989年10月11日, 外性器異常のため当科を紹介され, 1991年2月10日, 内分泌検査および精巣固定術のため当科に入院となった.

現症: 身長 80 cm, 体重 12 kg, 肥満度 18%, 皮膚は白く餅様で, 毛髪は薄い茶褐色. 眼裂はアーモンド様を呈し, 四肢は短い. 外性器では, 陰嚢形成不全と両側停留精巣を認めた (Fig. 1).

検査成績: 検血一般, 肝機能および腎機能に異常なく, 電解質も正常範囲であった.

内分泌検査: 血清テストステロンの基礎値が 7.4 ng/dl, 血漿 LH および FSH の基礎値は 0.1 mIU/

dl 以下であった。gonadotropin releasing hormone (GnRH) 試験 [1.6 m<sup>2</sup> を 100 Unit とし て体表面積あたりの量の GnRH を静注] では、FSH の反応は良好であったが、LH の反応はなく、下垂体の LH

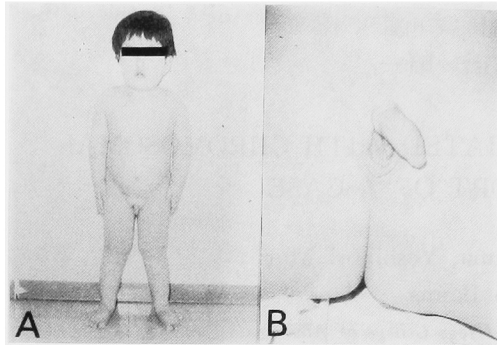


Fig. 1. Photograph of the patient  
A) Height 80 cm, weight 12 kg, obesity index 18%  
B) Hypoplastic scrotum, bilateral cryptorchidism

産生子備能が障害を受けていることがわかった。human chorionic gonadotropin (hCG) 負荷[2500 unit/m<sup>2</sup> の hCG を 3日間筋注] では、テストステロンの反応はあるが最高値は低値であった (Fig. 2)。その他、検尿、尿沈渣に異常を認めず。

津守式乳幼児精神発達検査：理解と言語は 1歳9ヵ月相当である。

X線検査：腹部単純像および排泄性尿路造影像に異常を認めなかったが、排尿時膀胱尿道造影像で、両側膀胱尿管逆流症 (grade 0) を認めた。

染色体検査：高精度分析 G-band 法により 46, XY, del (15) (q11.1 q12) の異常が認められた (Fig. 3)。

以上の所見から Prader-Willi 症候群と確認し、停留精巣に対して1991年2月13日に両側精巣固定術と左精巣生検を施行した。

手術所見：右精巣は外鼠径輪遠位側近傍に、左精巣は鼠径管内にあり精巣の大きさは右は 0.4×0.5×0.4 cm 左は 0.6×0.4×0.5cm であり、両側とも正常よ

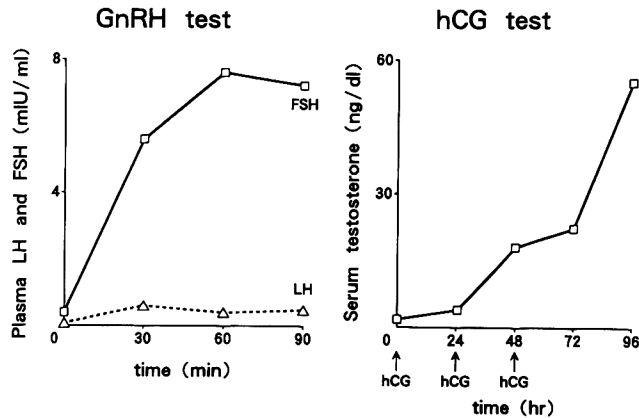


Fig. 2. GnRH test, hCG test  
Both base values of LH and FSH were normal, although LH reserve function was impaired on GnRH test. Testosterone response existed, but the peak value was low.

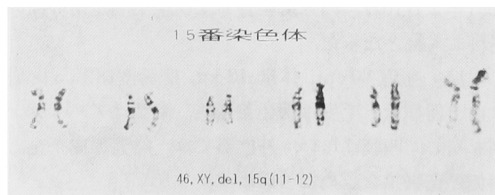


Fig. 3. Chromosomal analysis  
Interstitial deletion of a chromosome 15 affecting the q 11-12 region was demonstrated with high-resolution chromosome banding technique.

り柔らかく肉眼的に低形成であった。

精巣生検所見：精細管内はセルトリ細胞からなり、精原細胞も存在する。明らかな発育不全を示唆する所見は認められなかった (Fig 4)。

## 考 察

従来より Prader-Willi 症候群 (以下 PWS と略す) の一部の症例に、15番染色体の転座を初めとする染色体異常は見いだされていたが決定的なものではなかった。1981年、Ledbetter<sup>2)</sup> らは、染色体高精度分

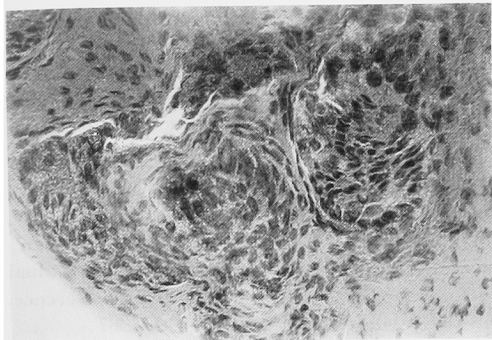


Fig. 4. Testicular biopsy  
There was Sertoli cells and spermatogonia in the seminiferous tubule. Dysgenesis finding was not recognized.

染法により45例中23例, 51.1%に15番染色体長腕の部分欠損を認めた。しかし, この15番染色体長腕の部分欠損は, PWS 以外の Angelman 症候群や William 症候群など他の症例にも認められること<sup>3)</sup>および PWS に他の染色体を含む染色体異常が認められることにより, 15番染色体長腕の部分欠損が本症の病因と断定するには至っていない。それでは, 正常核型を示す群と15番染色体部分欠損を持つ群との間で臨床症状に相違がないかについて興味もたれる。1989年 Butler<sup>4)</sup>らは部分欠損を持つ PWS に色素沈着が少ないことを認めた。これは15番染色体長腕の欠損部分が, メラニン産生に関与していることを示唆している。実際, 本症例においても皮膚の色素沈着の減少が認められ, メラニン産生が障害されている可能性を示した。

本症の臨床症状として, 知能障害 (40%), 低身長 (76%), 肥満 (94%), 耐糖機能低下 (10%), 筋緊張低下 (94%), 外性器異常 (95%), および hypogonadism (95%) などがあげられる<sup>4)</sup>。また, 精巣組織像は, 思春期以前では正常との報告が多い。しかし, 思春期以後ではほとんどの症例に精細管の萎縮, 基底膜の肥厚および Leydig 細胞の過形成を認める。これらの所見は PWS が精巣原発障害を持つ可能性を示唆している。しかし, 本症に対し clomiphene citrate を長期に投与することにより, 血中ゴナドトロピン値, テストステロン値さらには精巣組織像も改善したとの報告<sup>5)</sup>も多く, 精巣下垂体軸の障害について統一した見解は示されていない。このため, PWS の精巣下垂体軸の機能について報告の明らかなものから自験例を含めて表にまとめてみた (Table 1)。この表から, PWS では LH および FSH の基礎値が正常より低ければ, 脳下垂体の LH, FSH 産生予備機

Table 1. Function of pituitary-gonadal axis in Prader-Willi syndrome.

		GnRH test			
		基礎値		反応	
LH	正常値	73% (36/49)	正常	100% (36/36)	
	低値	27% (13/49)	低下	0% (0/36)	
FSH	正常値	73% (36/49)	正常	82% (33/36)	
	低値	27% (13/49)	低下	18% (3/36)	
		hCG test			
testosterone	正常値	17% (3/18)	正常	100% (3/3)	
	低値	83% (15/18)	低下	0% (0/3)	
				7% (1/15)	
				93% (14/15)*	

\* 自験例を含む

能が障害を受けていたことがわかる。しかし大部分の症例では脳下垂体のゴナドトロピン産生予備能は正常である。従来, PWS の hypogonadism と hypogonitalism は本症の視床下部の GnRH 産生予備機能が低下しているためと考えられている。しかし Table 1 に示すごとく LH および FSH の基礎値が正常なものは, 49例中36例, 73%もありこれらの症例のほとんどはゴナドトロピン刺激ホルモンに対する LH, FSH の反応は正常である。このことから PWS の視床下部の GnRH 産生予備能は比較的障害を受けていないと考える。一方精巣間質細胞の機能を見ると, テストステロンの基礎値が低いものは18例中15例, 83%もあり, これらの症例においてはほとんどはゴナドトロピン刺激に対するテストステロンの反応が悪い。すなわち, PWS の大部分は精巣間質細胞の機能が第一義的に障害されている可能性も考えられる。

また, Kauli<sup>6)</sup>は14例の本症候群の GnRH 反応を調べ, 思春期の二次性徴につきのような特徴があることを認めた。発達が正常例では, LH, FSH の基礎値, 反応とも正常であり, 発達が遅延ないし停止例では基礎値, 反応とも低値であるとした。自験例では, 下垂体の LH 産生予備能の障害を受けていたので二次性徴の正常な発達のため間欠的男性ホルモン補充療法<sup>7)</sup>が必要であると考えている。

つきに本症候群の治療について述べてみる。本症候群では糖尿病, あるいはその合併症と肺性心による死亡が多いことから肥満の治療, 糖尿病の治療と合併症の発症予防がもっとも重要である。本症に合併する糖尿病の特徴は, 若年発症であるが, 体重減少がな

く、ケトアシドーシスを示さずインスリン非依存性であるといわれている。インスリン分泌については肥満小児と同様で、血漿インスリンの高値と糖負荷に対するインスリン反応の著しい亢進が見られ、本症における糖尿病傾向は肥満を反映したものと考えられている。治療は、食事療法による体重コントロールが中心となるが、本症の肥満が摂食中枢障害からくる異常なものであり、知能障害も合併していることよりみて、本症の肥満は難治性である。食欲抑制剤の内服<sup>8)</sup>や胃縫縮術<sup>9)</sup>といった外科療法も行われているが効果は一定しない。

肥満、糖尿病以外の治療について述べる。二次性徴の正常な発達のためには先に述べたように間欠的男性ホルモン補充療法が有効であると考えている。低身長に対しては成長ホルモン療法が行われ有効であり、われわれの症例でも低身長に対して成長ホルモン補充療法を行っていく予定である。

### 結 語

15番染色体の長腕11-12部分欠損を伴った Prader-Willi 症候群の1例を経験したので報告し、併せて本症候群における精巣下垂体系の機能所見、治療方法について若干の文献的考察を加えた。

### 文 献

1) Prader A, Labhart A and Willi H: Ein Syn-

drom von Adipositas, Kleinwuchs, Kryptorchismus und Oligophrenie nach myatonieartigem Zustand im Neugeborenenalter. *Schweiz Med* **86**: 1260-1261, 1956

- 2) Ledbetter DH, Riccardi VM, Airhart SD, et al.: Deletions of chromosome 15 as a cause of the Prader-Willi syndrome. *N Engl J Med* **304**: 325-329, 1981
- 3) Ledbetter DH, Greenberg F, Holm VA, et al.: Conference report: Second annual Prader-Willi syndrome scientific conference. *Am J Med Genet* **28**: 779-790, 1987
- 4) Butler MG: Prader-Willi syndrome: current understanding of cause and diagnosis. *Am J Med Genet* **35**: 319-332, 1990
- 5) Katcher ML, Bargman GJ, Gilbert EF, et al.: Absence of spermatogonia in the Prader-Willi syndrome. *Eur J Pediatr* **124**: 257-260, 1977
- 6) Kauli R, et al.: *Acta Paediatr Scand* **67**: 763, 1978
- 7) 鳥 博基: 半陰陽における診断と治療の進め方. *小児外科* **21**: 271-276, 1989
- 8) 鳥越古己, 高橋亮一, 原 鎌太郎, ほか: Prader-Willi 症候群における中枢性食欲抑制剤 Mazindol の効果. *日児誌* **91**: 1700-1704, 1987
- 9) 位田 忍, 野瀬 宰, 田尻 仁, ほか: Prader-Willi 症候群の肥満に対して外科療法を試みた1例. *日児誌* **91**: 3806-3811, 1987

(Received on January 28, 1992)  
(Accepted on March 16, 1992)