

外傷性精巣脱出症の6例

関西医科大学泌尿器科学教室 (主任: 小松洋輔教授)

三上 修, 藤田 一郎, 土井 俊邦
川村 博, 松田 公志, 小松 洋輔

TRAUMATIC DISLOCATION OF THE TESTIS

Osamu Mikami, Ichirou Fujita, Toshikuni Doi,
Hiroshi Kawamura, Tadashi Matsuda and Yosuke Komatz
From the Department of Urology, Kansai Medical University

Dislocation of the testis is a rare injury, with only 73 cases having been reported in Japan. We herein add 6 cases. Lately, accidents involving teenage patients, primarily involving motorcycles, have been increasing. Closed reduction is recommended, but it was successful only 5 of 73 cases. The results of testicular biopsies suggest that early surgical management is required when closed reduction is unsuccessful.

(Acta Urol. Jpn. 38: 1075-1078, 1992)

Key words: Dislocation, Testis, Trauma, Motorcycle accident, Orchiopexy

緒 言

精巣外傷は尿路性器外傷の中でも比較的少なく, Cass¹⁾によれば尿路性器外傷の3.1%を占めている。精巣外傷の中でも, 精巣脱出症は稀であり, 国内では数十例の報告しか見られない。今回, われわれは, 外傷性精巣脱出症の6例を経験したので報告するとともに, 本邦報告例79例を集計し検討した。

症 例

症例 1

患者: 8歳

経過: 1990年3月16日自転車で走行中,トラックと衝突し受傷。骨盤骨折,尿道膜様部断裂,右精巣脱出右脛骨骨折を認め,当日緊急手術を行った。精巣は外鼠径輪上方の外腹斜筋筋膜上にあり,精巣固有鞘膜は断裂をおこしていた。精巣白膜には異常を認めず,精巣を陰嚢底部に整復固定し,さらに尿道膜様部断裂に対し端々吻合を行った。約2年後の現在,右精巣の萎縮を認めていない。

症例 2

患者: 52歳

経過: 1990年4月,外陰部を蹴られ受傷した。7日後,左陰嚢腫脹に対し,近医で血腫除去術を受けた。その後放置していたが,左陰嚢内容の欠如を主訴に受

診し,同年9月手術となった。左精巣は固有鞘膜に包まれたまま,外鼠径輪より出て,頭側に反転するように表在性に脱出していた。精索を剝離伸展させ,整復固定した。

症例 3

患者: 32歳

経過: 14歳ごろ外陰部を蹴られて以来,左陰嚢内容を欠如していた。1991年5月来院し手術となった。表在性鼠径部脱出であったが精巣は20×10mmと萎縮し,周囲との癒着が強く,精索の剝離伸展も困難であったため摘除した。病理所見では,精細管は粗となり,間質に変性したLeidig cellを認めた。精細管の基底膜は硝子様の肥厚を呈していた。

症例 4

患者: 26歳

経過: 1986年6月,バイク運転中,乗用車に衝突し下腹部を強打した。骨盤骨折,右橈骨骨折,直腸破裂に対し治療を受けた。1991年5月男性不妊症を主訴に来院。精液検査では,精液量3mlで無精子症であった。血清テストステロンは260ng/dl(正常値250~1,100),FSHは31.2mIU/ml(4~42),LHは14.9mIU/ml(2~32)といずれも正常。同月,両側性表在性鼠径部脱出に対し両側とも整復固定を行った。

症例 5

患者: 33歳(2児あり)

経過：19歳時にけんかで外陰部を蹴られて以来、右陰囊内容の欠如に気づくも放置していた。1991年11月、盲腸原発の悪性リンパ腫に対し大腸部分切除術を受けた。その際に、当科紹介となった。1992年2月右鼠径部表在性精巣脱出症に対して手術を行った。右精巣は健側に比べ著しく小さく摘除した。病理所見では、精子形成はほとんど認められず、精細管内は Leidge cell のみであった。

症例 6

患者：31歳

経過：1992年3月、バイク運転中、乗用車と衝突しハンドルで外陰部を強打した。左精巣複合脱出、右大腿骨骨幹部骨折、顔面および上肢の挫創を認めた。陰囊皮膚は全周性に断裂していたが、右精巣には異常は見られなかった。左側では精巣導管は断裂し、精巣は固有鞘膜に覆われた状態で、陰囊外に脱出していた。受傷当日緊急手術を行った。陰茎の suspensory ligament が断裂していたため、これを3-0ナイロン糸で縫合した。左精巣に対し修復固定を行った。

考 察

精巣脱出症は、陰囊底部にまで正常に下降した精巣がほとんどすべては外傷により、直接あるいは間接に、少数は外傷とは無関係に陰囊外のいずれかに脱出したもの²⁾と定義されている。また、その脱出部位と形態により Fig. 1 のように分類されている²⁾。今回、われわれが、佐藤³⁾、星野⁴⁾、中島⁵⁾の報告に追加補足したところによると、自験例6例に加えわが国では79例の報告がある。この79例について検討してみた。表在性脱出は48例(59.3%)、内在性脱出は8例(9.9%)、複合脱出は23例(28.4%)、不明2例(2.5%)となっており、現在までのわが国の報告³⁾と頻度において差は見られない。

受傷年齢については、以前からいわれている様に⁶⁾10代から30代に多く見られる。

原因について検討してみると、以前は下腹部の轢過によるものが多かったが、近年バイク事故によるものが増加している。佐藤³⁾の報告による42例とそれ以降の37例と比較してみると、前者ではバイク事故は4件(9.5%)であるのに対し、後者では17件(45.9%)となっている。また、受傷時の年齢も前者では平均47.3歳、後者では平均22.4歳となっており、最近では特に10代の受傷者が多いのが目立っている。

成立機転として表在性脱出および内在性脱出と複合脱出は別々に考える必要があるが、佐藤³⁾は表在性脱出および内在性脱出の成立機転としては、陰囊底部へ

A. 表在性

- 1) 鼠径部
- 2) 腹部および恥骨部
- 3) 陰茎部
- 4) 会陰部
- 5) 大腿部

B. 内在性

- 6) 鼠径管内
- 7) 腹腔部
- 8) 股管内

C. 複合脱出

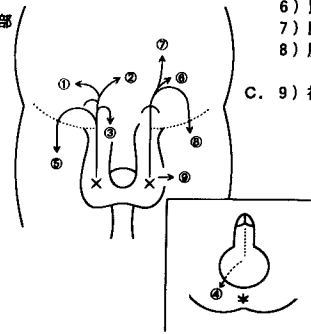


Fig. 1. 精巣脱出症の分類 (岩下²⁾を改変)

の精巣固定の先天的欠如または薄弱を前提条件としてあげている。岩下²⁾は脱出の各型の成立する因子として、1) 挙辜筋の攣縮も含めた外力の方向、2) 外鼠径輪の大きさとその弛緩の有無、3) 陰囊頸部の閉鎖の程度をあげている。また、Herbst⁷⁾らは、エーテル麻酔下にイヌを用いた実験で精巣脱出を用手的におこすことは容易であったが、圧排を解除すると精巣は直ちに陰囊内へ還納したという。これを受けて、Morgan⁸⁾は、精巣脱出がおこるには、一旦脱出した精巣が還納されることを妨げる要因があることを指摘し、1) A fold of fascia 2) The third inguinal ring の解剖学的要因をあげている。

精巣脱出がおこる際の作用機序としては、下腹部の轢過の場合は強大な外力が陰囊底部を挙上するような方向に作用するか、ないしは、精巣が両大腿により挟まれ上方へ圧排されておこる²⁾かのいずれかと思われる。またバイク運転中の事故の際は、スポーツ外傷(特にサッカー)、外陰部を蹴られるなどのケースと同様の機序で、ガソリタンクやハンドルが直接陰囊へ外力をおよぼすに至ったと考えられる。このような作用機序から今までの報告例の原因を検討してみると、吉武⁹⁾の報告例では、吸水口から陰囊が吸引されて起こった複合脱出でありきわめて珍しい。

治療に関しては、Table 1 に示すようになっていいる。表在性脱出および内在性脱出の場合、発症早期のものは用手修復が試みられていると思われるが、成功例の報告は少ない³⁾。その原因として脱出した精巣および脱出経路に浮腫がおきることは容易に想像され、受傷より受診までの時間により用手修復が可能かどうかが決定的な要素と考えられる。事実、用手修復に成功した例は、受傷直後に受診している。Morgan⁸⁾、Neistadt⁶⁾、Goulding¹⁰⁾は用手修復が不成功に終わった場合の観血的修復術は、局所の浮腫が軽減し、

Table 1. 精巣脱出症の治療
(両側性の場合, 左右で治療法が異なる場合はおのおの1例として計算した.)

	表在性	内在性	複合	不明	計 (%)
観血的整復	34	3	19	1	57(69.5)
精巣摘除	6	3	1	0	10(12.2)
用手整復	5	0	0	0	5(6.1)
自然下降	1	1	0	0	2(2.4)
放 置	2	2	0	0	4(4.9)
そ の 他	0	0	2	0	2(2.4)
不 明	0	0	1	1	2(2.4)
	48	9	23	2	82

しかも癒着部の線維化および癒痕化の始まるまでの間(受傷4日後ぐらい)の待機的手術を勧めている。これに対し, Boardman¹¹⁾は, もし精索軸捻転などを合併していれば, 待機的手術では精巣が壊死に陥る可能性があるとして, 迅速に手術を行うことを提唱している。

また脱出した精巣がどのような影響を受けるかについては興味深いところであるが, Inano¹²⁾らによれば, ラットの精巣を1カ月間腹腔内に固定しておく, 精細管の著明な萎縮, 荒廃が見られたという。精巣脱出症のうち脱出した精巣の生検を行った17例について文献的に検討してみると, 17例のうちほぼ正常所見であったのは5例であった。その5症例について, 受傷してから手術までの期間は, 1日から4年であった。また, 手術時の患者年齢は6歳から23歳であった。しかし, 残りの12例については, 病理組織学的には何らかの影響を受けていた。精細管の萎縮をきたすものが多く, 一部では間質にまで影響がおよんでいた。造精能は低下, 喪失しているものが多かった。生検所見ではほぼ正常であった症例のなかに4年間脱出していた症例¹³⁾もあるが, 逆に, 大城¹⁴⁾, 深澤ら¹⁵⁾の報告のように12日後, 23日後には精巣組織は影響を受けていたとする報告もある。健側の精巣まで生検を行った報告がなく, 一概に論ずることはできないが, 手術侵襲もさほど大きくないと考えられる精巣脱出症では, 用手整復が不可能であれば可及的早期に観血的整復を行うべきであると考えられる。Okuyamaら¹⁶⁾は, 274例の停留精巣の患者を検討し, 片側性の場合に精巣固定ないし精巣摘除を行うと対側精巣の機能に問題がない場合が多いが, 未治療場合は対側の正常であった精巣の機能不全を起こす可能性が有意に高いとしている。

停留精巣と精巣脱出とは同じ次元では考えられないが, 停留精巣を放置した場合, 健側精巣機能を障害する未知の因子の発現の可能性も示唆される¹⁶⁾とされて

おり, 精巣脱出の場合でもなんらかの処置が必要であると考えられる。Goulding¹⁰⁾がいうように, 腹腔内精巣では癌化の可能性が高くなるとも考えられるため, 整復固定が不可能であれば, 精巣摘除を行う場合も有りうる。

結 語

外傷性精巣脱出症の6例を経験したので, 現在までの本邦報告例79例を集計し, 検討した。分類では表在性鼠径部脱出症が多かったが, 用手整復が可能であった症例は少なく, 観血的整復を要した。最近, バイク事故によるものが多く, それに伴い10代の患者が増加していた。脱出した精巣の生検所見で, 短期の脱出であっても影響がおよぶ可能性も示唆され, また精索軸捻転の合併なども考慮し, 用手整復が不可能な場合は可及的早期に手術を行うべきと考えた。

なお, この論文の要旨は第136回日本泌尿器科学会関西地方会において発表した。

文 献

- 1) Cass AS: Male genital injury from external trauma. In: Genitourinary trauma. Edited by Cass AS, 1st ed., pp. 257-267, Blackwell Scientific Publication, USA, 1988
- 2) 岩下健三: 辜丸脱出症=就テ. 日泌尿誌 32: 23-40, 1942
- 3) 佐藤安男, 尾上泰彦, 山本忠治郎: 辜丸複合脱出症と陰莖折症の合併せる1例. 臨泌 31: 259-263, 1977
- 4) 星野英章, 田中元章, 日原 徹, ほか: 辜丸脱出症の1例. 泌尿器外科 1: 1085-1087, 1988
- 5) 中島洋介, 木村茂三, 佐藤通洋: 外傷性精巣脱出症の4例. 泌尿器外科 4: 817-820, 1991
- 6) Neistadt A: Bilateral traumatic dislocation of the testis. J Urol 97: 1057-1058, 1967
- 7) Herbst RH and Polikey HJ: Luxatio testis traumatica and experimental study of the mechanism. Am J Surg 34: 18-33, 1936
- 8) Morgan A: Traumatic luxation of the testis. Br J Surg 52: 669-672, 1965
- 9) 吉武信行, 大熊浩彰, 藤井善隆, ほか: 外傷性辜丸脱出症の1例. 西日泌尿 52: 97-100, 1990
- 10) Goulding FJ: Traumatic dislocation of the testis: Addition of two cases with a changing etiology. J Trauma 16: 1000-1002, 1976
- 11) Boardman KP: A case of traumatic bilateral superficial dislocation of the testis. Injury 7: 44-46, 1975
- 12) Inano H and Tamaoki B: Effect of experimental bilateral cryptorchidism on testicular enzymes related to androgen formation Endocrinology 83: 1074-1082, 1968

- 13) 柳沢 健, 川口俊明, 鈴木唯司: 外傷性辜丸脱出症の1例. 泌尿器外科 **2**: 179-182, 1989
- 14) 大城 清: 外傷性辜丸脱臼の2例. 西日泌尿 **48**: 312, 1986
- 15) 深澤一郎, 与儀実夫, 浜島寿充, ほか: 外傷性辜丸脱出症の2例. 神奈川医会誌 **17**: 142, 1990
- 16) Okuyama A, Nonomura M, Nakamura M,

et al.: Surgical management of undescended testis: Retrospective study of potential fertility in 274 cases. J Urol **142**: 749-751, 1989

(Received on April 2, 1992)

(Accepted on May 11, 1992)

(迅速掲載)