

排便障害により発見された前立腺平滑筋腫の1例

伊勢原協同病院泌尿器科 (医長: 中村 薫)

中村 薫, 白水 幹

PURE LEIOMYOMA OF PROSTATE PRESENTING WITH RECTAL SYMPTOMS: A CASE REPORT

Kaoru Nakamura and Miki Shiramizu

From the Department of Urology, Isehara Kyodo Hospital

Pure leiomyoma of the prostate is a rare lesion. We report a case in a 68-year-old man who presented with rectal symptoms. Rectal examination showed a stony hard nodule with irregular surface near the apex of the prostate. Transrectal sonography showed a homogeneous well defined nodule measuring 3.5 cm in diameter in the left prostatic lobe protruding into the bladder. Magnetic resonance imaging (MRI) revealed an irregular shaped mass in the prostate with an isosignal to muscle in the T1 weighted images. Needle biopsy revealed pure leiomyoma histologically. Transurethral resection was performed and a nodule of white almost avascular tissue was resected in the apex proximal to vermontanum. After operation, the rectal symptoms improved.

(Acta Urol. Jpn. 38: 1067-1069, 1992)

Key words: Pure leiomyoma, Prostate, Rectal symptom, MRI, Ultrasound

緒 言

前立腺内の平滑筋病変は前立腺腫に付随して通常よく見られるが、腺成分を含まない純粋な前立腺平滑筋腫は稀な疾患である。英文文献では約50例¹⁾、本邦においては11例が報告されているにすぎない²⁾。最近われわれは、排便障害により発見された前立腺平滑筋腫の1例を経験したので、経直腸エコー像、MRI 所見などの画像診断ならびに治療法についての若干の文献的考察を加えて報告する。

症 例

症例: 68歳, 男性

主訴: 排便困難

家族歴: 特記すべきことなし

既往歴: 2年前, 大腸ポリリープ切除

現病歴: 1991年10月頃から、排便困難と残便感を訴え、当院外科を受診した。直腸診にて直腸前壁に粘膜下腫瘍を触れ、前立腺腫瘍の疑いで当科に紹介された。精査のために入院となった。排尿障害などの排尿に関する症状はなかった。

入院時現症: 身長 164 cm, 体重 56 kg. 胸腹部に異常所見認めず。直腸診では前立腺は正常大であった

が、表面不整で非常に硬い硬結を頂部付近に触知した。

入院時検査成績: 尿 pH 6, 蛋白 (-), 糖 (-), RBC 1~2/hpf, WBC 1~2/hpf. 尿細胞診 class I. 血液, 生化学データ: 異常はなく, PSA, Acid P も正常範囲以内であった。

レントゲン検査所見: 注腸造影では直腸前壁に粘膜下腫瘍を疑わせる陰影を認めた。排泄性尿路造影では軽度膀胱底部の挙上を認める以外、上部尿路には異常所見はなかった。MRI 所見 (Fig. 1) では前立腺は不整形で 5×4×7 cm に腫大、ほぼ全体が腫瘍であった。前立腺部腫瘍と膀胱との境界は不明瞭で腫瘍が膀胱内に一部突出していた。T1 強調画像ではこの前立腺部腫瘍は筋肉と isosignal, T2 強調画像では脂肪と isosignal を呈し、内部は比較的均一であった。

経直腸エコー所見 (Fig. 2): 左葉の fibromuscular stroma が直径約 3.5 cm に腫大し膀胱内に突出していた。境界は明瞭で、内部エコーは均一であった。hypoechoic lesion はなかった。

内視鏡所見: 前立腺部尿道は平滑で、閉塞はなかった。

以上の画像診断、直腸診所見からは前立腺癌を強く疑い、経直腸エコー下で左右両葉から複数箇所を針生

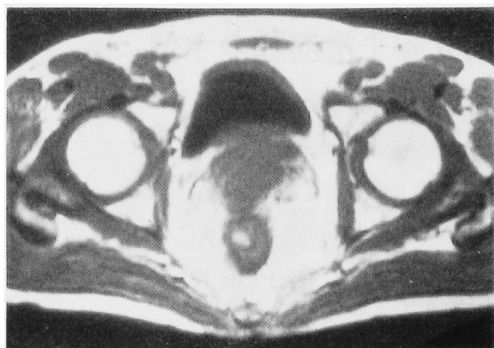

Fig. 1. MRI: T1 weighted image: The prostate gland is asymmetrically enlarged (5×4×7 cm) and is displaced by tumor which shows isosignal as muscle. The planes between the tumor, the bladder base and rectum cannot be clearly defined.

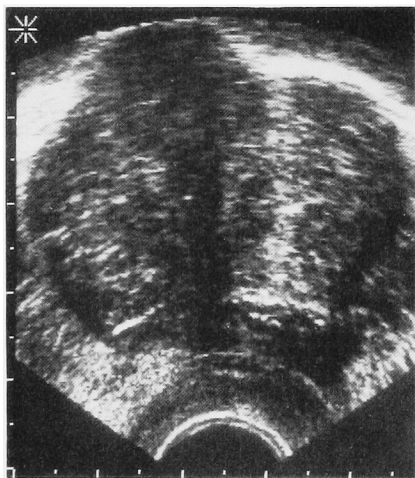


Fig. 2. Transrectal ultrasound: A large homogeneous echoic area is seen on the transverse ultrasound in the left aspect of fibromuscular stroma.

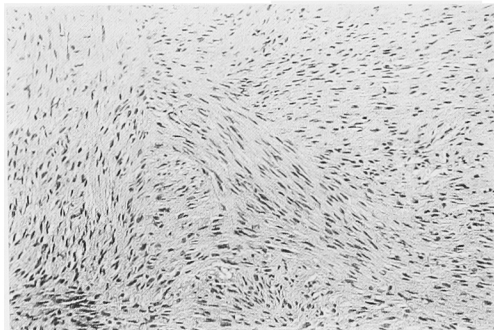


Fig. 3. Leiomyoma of prostate comprises of interwoven fascicles of spindle cells. H&E stain. Reduced from ×100.

検を施行した。

組織学的所見：病理組織像では均一な紡錘形の細胞が索状に織り交ざり増殖していた (Fig. 3). 細胞異型性, 分裂像などはなかった. また腺成分 (glandular elements) はなかった. 免疫組織染色では desmin, actin 陽性であった. これらの所見から前立腺平滑筋腫と診断された.

直腸閉塞症状の改善および病理診断を再確認するために経尿道的前立腺切除術 (TURP) を施行した. 経尿道的切除時の所見としては前立腺頂部, 精丘付近に白色でほとんど血管のない組織が切除された. 切除重量は約 10 g であった.

TURP の切除標本の病理所見でも平滑筋腫で悪性所見はなかった.

術後排便障害は改善し, 他に排尿障害もなく, 外来で経過観察中である.

考 察

前立腺平滑筋腫は Kaufman によれば³⁾, 「平滑筋の集団が明白に前立腺組織内にあって, 限局性に 1 cm 以上を占め, かつこの中に腺成分を一つも持たないもの」と定義され, 報告例は英文文献で約50例, 本邦では11例ときわめて稀な疾患である. 発生母地は1) smooth muscle elements of periglandular prostatic elements あるいは 2) the prostatic capsule or Müllarian duct remnants と考えられており⁴⁾, 後者は平滑筋腫がしばしば前立腺頂部, 精丘に隣接した部位に発症することの裏付けと考えられている.

臨床症状は平滑筋腫の前立腺内での発育部位によって異なる⁴⁾が, 大部分は前立腺肥大症同様排尿障害を契機に発見されている. 一方, 本症例のように直腸閉塞症状で発見された症例も報告されている⁵⁾. 良性前立腺肥大症では大きいものでも排便障害を起こすことはないが, 前立腺癌では約10%に直腸症状を起こすと報告されている⁶⁾. 本症例では腫瘍自体は大きくないが, 前立腺癌のように組織が非常に堅くかつ Denonvillier 筋膜を圧排して直腸粘膜側に突出していたために排便障害を起こしたと考えられる.

前立腺平滑筋腫の画像診断については, 症例数も少なく記載もあまりない. Regan ら⁴⁾は大きな前立腺平滑筋腫の CT 所見では, 周囲との境界明瞭で内部は結節状にみえると報告している. 本症例では膀胱, 直腸との境界が CT, MRI では不鮮明であったが, 内部は均一で MRI の T1 強調画像では, 筋肉と isosignal であった. また, T2 強調画像では前立腺癌に特有な low signal intensity⁷⁾ はなかった. 経直

腸エコーでも, 左右非対称であったが, 前立腺癌に見られるような hypoechoic pattern⁷⁾ はなく, 前立腺腺腫同様に均一な内部エコーを示していた. しかしながら, MRI, 経直腸エコー所見からも前立腺平滑筋腫を診断することは困難で, 針生検あるいは TUR による組織診断が必須と考えられる.

本邦報告例11例の治療法としては, 恥骨上式前立腺摘出術5例, 腫瘍のみ摘出4例, 本症例のような経尿道的切除1例, 前立腺癌と診断され前立腺亜全摘術を施行された例1例となっている²⁾. 英文文献上でも TURP を施行した症例があり¹⁾, 切除時の所見は本症例と同様に前立腺頂部, 精丘付近に白色でほとんど血管のない組織が切除されている. TURP では腫瘍の残存もあり, 再度腫大する可能性もある. しかしその際には繰り返し手術を行えばよいと考えられる.

結 語

排便障害により発見された前立腺平滑筋腫の1例を報告した. 本邦12例目であり, 画像診断および治療法について若干の文献的考察を加えた.

本論の要旨は第5回日本泌尿器科学会神奈川地方会において発表した.

文 献

- 1) Leonard A, Baert L, Van Praet F, et al.: Solitary leiomyoma of the prostate. *Br J Urol* **62**: 184-185, 1988
 - 2) 中本貴久, 藤原政治, 石野外志勝, ほか: 前立腺平滑筋腫の1例. *泌尿紀要* **31**: 2261-2264, 1985
 - 3) Kaufman JJ and Berneike RR: Leiomyoma of the prostate. *J Urol* **65**: 297-310, 1951
 - 4) Regan JB, Barrett DM and Wold LE: Giant leiomyoma of the prostate. *Arch Pathol Lab Med* **111**: 381-382, 1987
 - 5) Hinman F and Sullivan JJ: Two cases of leiomyoma of the prostate. *J Urol* **26**: 475-483, 1931
 - 6) Roberts RA, Norman RW and Mack FG: Rectal obstruction by prostatic carcinoma: diagnosis by computerized tomography scan. *J Urol* **135**: 137-139, 1986
 - 7) Hricak H and Thoeni RF: Neoplasms of the prostate gland. In: *Clinical Urography* Edited by Pollack HM. 1st ed., pp. 1396-1400, W.B. Saunders Co., Philadelphia, 1990
- (Received on March 2, 1992)
(Accepted on April 20, 1992)