濾胞型を示した後腹膜悪性リンパ腫の1例

藤沢市民病院泌尿器科（部長：広川 信）
寺尾 俊哉，藤井 靖久，池田伊知郎
増田 光伸，広川 信
藤沢市民病院中検病理
岩 淵 敬 一
藤沢市民病院放射線科
前 田 卓 郎
朝倉医院
朝 倉 茂 夫

RETROPERITONEAL MALIGNANT LYMPHOMA SHOWING FOLLICULAR TYPE: REPORT OF A CASE

Toshiya Terao, Yasuhisa Fujii, Ichirou Ikeda,
Mitsunobu Masuda and Makoto Hirokawa
From the Department of Urology, Fujisawa City Hospital
Keiichi Iwabuchi
From the Departmant of Pathology, Fujisawa City Hospital
Takurou Maeda
From the Department of Radiology, Fujisawa City Hospital
Shigeo Asakura
From the Asakura Clinic, Fujisawa

We report a case of retroperitoneal follicular malignant lymphoma. A 59-year-old man visited the hospital with the chief complaint of a loss of body weight and left epigastric tumor. CT revealed a tumor, 9×6 cm, with non-homogeneous density in the left retroperitoneum. Since no clinical metastasis was identified, the tumor and the left kidney were resected en bloc with para-aortic lymph node dissection. Pathological diagnosis was non-Hodgkin follicular lymphoma of mixed small cleaved and large cell type with lymph node metastasis (2/23). The CHOP adjuvant chemotherapy (cyclophosphamide, adriamycin vincristine, Prednisolone) and the radiation therapy were performed after the operation. Recurrence in the mediastinal lymph node occurred 7 months after operation and radiation and the same adjuvant chemotherapy were performed and resulted in complete remission. The patient remained free of the tumor for 27 months at present.

(Acta Urol. Jpn. 38: 1151-1155, 1992)

Key words: Retroperitoneal malignant lymphoma, CHOP chemotherapy, non-Hodgkin follicular lymphoma, mixed small cleaved and large cell

緒 言

泌尿器科医は悪性リンパ腫に遭遇することが稀ではない．後腹膜にみられる悪性リンパ腫の多くはびまん性で，濾胞型の後腹膜リンパ腫は稀である．しかし，濾胞型のリンパ腫の予後は進行例でも適切な集学的治療により，よい結果をえるので，本疾患の診断，治療についての知識が必要であろう．最近経験した濾胞型

の後腹膜悪性リンパ腫を報告する.

症　　例

症例：59歳，男性

主訴：上腹部の腫瘤

既往歴・家族歴：特記すべきことなし

現病歴：1988年1月から全身の倦怠感がみられ，翌年の9月頃より腹部の腫瘤と体重減少（約 10 kg）に気づいた.

1989年10月31日，当科に紹介された.

入院時現症：左上腹部に可動性に乏しい拳大の硬い腫瘤を触知した．表面は凹凸不整である．表在リンパ節の腫脹を触知しない.

入院時の検査所見：血液生化学および尿の一般検査には異常を認めなかった．腫瘍マーカーは，NSE が 18.4と上昇していた.

X線学的所見：腹部 CT 像で大動脈の左側と左腎の間に不均質な 9×6 cm 大の腫瘍を認めた（Fig. 1）．腫瘍は大動脈の半周にわたり密に接し，腎上極まで至っていた．左腎に水腎の所見は見られなかった．Ga シンチで左上腹部の腫瘍に一致した部位に集積像を認めた．血管造影像では，大動脈と上腸管脈動脈は右方に圧排され，腫瘍は血管に乏しく，血管像の新生を認めなかった.

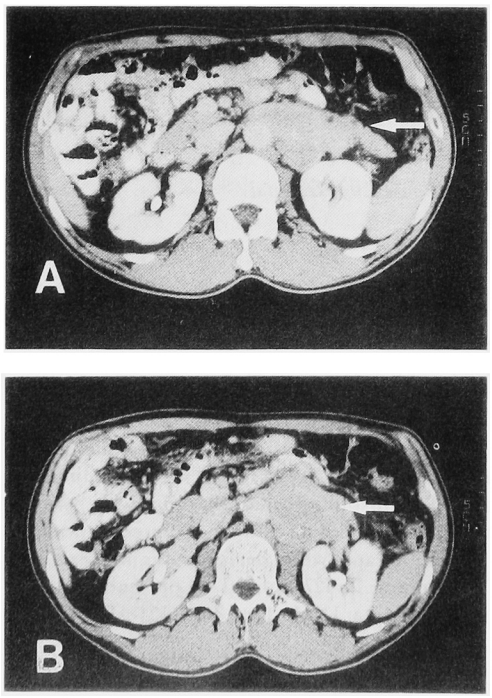

Fig. 1. CT demonstrating a large retroperitoneal tumor (arrow). A: at the level of the upper portion of the left kidney. B: at the level of the hilus of the left kidney.

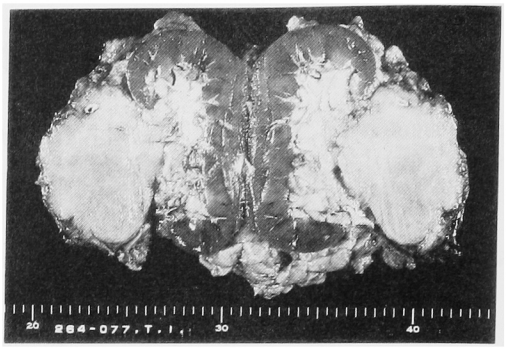

Fig. 2. Gross appearance of the resected specimen. The tumor was solid, well-demarcated, and gray-white and invaded the left renal hilus.

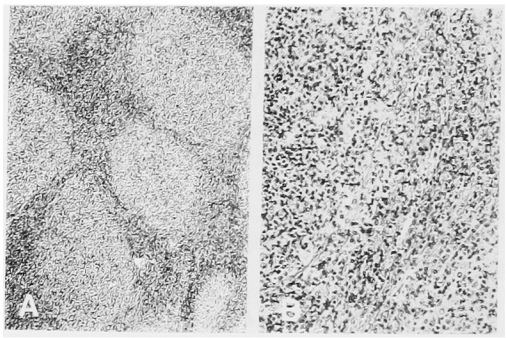

Fig. 3. Microscopic appearance of the tumor. Reduced from ×50 (A) and ×200 (B). Neoplastic lymphoid follicles of varying size are seen. Follicles are composed of large and medium-sized lymphoma cells. (H&E stain)

経過：後腹膜腫瘍と診断し，1989年11月21日，胸腹部切開（第9肋骨切除）で，腫瘍と左腎を一塊にして摘出，リンパ節郭清術も行った．手術は，腫瘍が周囲組織と強く癒着し，上腸管膜動脈を巻き込んでおり，その摘出に難渋した．手術時間は6時間55分を要し，出血量は 2,800 ml であった．腫瘍は 9×6×4.5 cm 大であった.

摘出標本：腫瘍組織は柔らかく，割面は灰白色であった（Fig. 2）．組織学的には，LSG 分類で濾胞型リンパ腫，混合型と診断された．Working Formulation[2] では follicular, mixed small cleaved and large cell type になる．中型の濾胞中心細胞を主体とし，大細胞が混在し，濾胞の大きさはさまざまであ

Table 1. Retroperitoneal non-Hodgkin lymphomas reported in Japan from 1980 to 1990.

発表者	年齢	性	組織型	治療法	効果	発表誌，発表年次
1 権藤	47	M	T細胞性	VEMP		日本臨床 39：222-227，1981
2 田利	29	M	不明	放射線，CHOP-B	CR	埼玉医会誌 16：28-32，1982
	32	M	びまん性大リンパ球型	放射線，化療	CR	
3 梅山	42	M	びまん性リンパ形質細胞型	CHOP, CHOP-B 放射線療法		泌尿紀要 28：893-897，1982
4 岡野	40	M	びまん性リンパ球型	化学療法		西日本泌尿 44：765-769，1982
5 田中	70	F	不明			日泌尿会誌 74：1865，1983
6 蜂巣賀	44	F	B cell type	手術，化学療法		日泌尿会誌 74：1264-1265，1983
7 三浦	48	M	不明	放射線療法		日消会誌 81：2902，1984
8 伊神	78	M	びまん性中細胞型			日内会誌 73：1062，1984
9 真下	61	M	びまん性大細胞型			日泌尿会誌 75：1336，1984
10 今村	46	M	びまん性中細胞型	手術		臨床と研究 62：175-178，1985
11 小津	58	M	びまん性多形細胞型	化学療法，放射線療法		西日泌尿 47：1111-1115，1985
12 福田	45	M	びまん性中細胞型	VP-16		日泌尿会誌 77：856，1986
13 神谷	56	M	びまん性大細胞型			IRYO 40：273-275，1986
14 金	53	M	びまん性大細胞型	VEP-THP	CR	西日泌尿 49：1879-1883，1987
	58	M	びまん性大細胞型	VEP-THP		
15 長田	34	F	びまん性中細胞型	手術	CR	広島医学 40：716-719，1987
16 片山	17	M	不明	化学療法		日泌尿会誌 78：1662，1987
17 姫野	56	F	不明	化学療法		日泌尿会誌 79：755-756，1988
18 井上	34	F	びまん性中細胞型	手術，化学療法	CR	日臨外科医会雑誌 50：843，1988
19 水谷	65	F	びまん性大細胞型	VEPA 療法 MEPP 療法		臨泌 43：358-361，1989
20 石川	53	F	びまん性小細胞型	CHOP 療法	PR	日泌尿会誌 80：1251，1989
21 竹村	73	F	びまん性大細胞型	PAC 療法，C-MOPP 療法		大警病医誌 13：91-98，1989
22 遠坂	71	M	びまん性大細胞型	CHOP 療法，Pepleo, VP16	PR	泌尿紀要 36：701-705，1990
23 自験例	59	M	濾胞性混合型	手術，CHOP法，放射線療法	CR その後縦隔に再発	1990

った．腫瘍細胞の核はくびれ・切り込みを有し，クロマチンは凝縮している．腎実質内への浸潤は認められないが，腫瘍周囲への浸潤を認める．郭清した大動脈周囲リンパ節23個中2個に腫瘍が転移していたが，いずれも腫大は認められなかった．傍大動脈リンパ節から発生した典型的な濾胞型リンパ腫，stage 2B と診断した（Fig. 3A, B）．

術後の化学療法として CHOP 療法（CPM 400 mg, THP-ADM 30 mg, VCL 1.2 mg, PSL 80 mg ×5 days）を1コース施行した．施行中に腸管麻痺を合併した．その後放射線療法を腫瘍の存在した局所を中心に 45 Gy 照射した．化学療法ならびに放射線療法終了時の NSE は 10.2 と正常上限であった．術後7カ月経過した頃，縦隔にリンパ節の腫脹を認め，ふたたび放射線療法と CHOP 療法を施行し，完全寛解をえた．術後2年余り経過した現在，tumor-free の状態である．

考　　察

非ホジキン悪性リンパ腫は男性で高率に発生し，死亡率の男女比は1.7～1.8，年齢別死亡率は70歳代にピークがある[1]．非ホジキン後腹膜悪性リンパ腫では1980～1990年の11年間の本邦報告例が25例ある．平均51歳，男性18例，女性7例となっており，40歳代および

50歳代（各7例，各28%）が多かった．そのうち濾胞型混合型リンパ腫は本症例1例のみであった（Table 1）．

非ホジキンリンパ腫には予後不良の diffuse type（びまん性リンパ腫）と，比較的良好な follicular type（濾胞性リンパ腫）に分類される．欧米では濾胞性リンパ腫が比較的多いのに対して，本邦ではびまん性リンパ腫が80～90%を占める[1]．代表的な濾胞性リンパ腫の分類には Working Formulation と LSG 分類がある．Working Formulation は1980年アメリカ国立癌研究所の主導による新国際分類である[2]．LSG（lymphoma study group）分類は1979年須知ら[3]によって発表された本邦の非ホジキンリンパ腫の実状に沿った分類である．このため，本邦では LSG 分類の使用が多い．Working Formulation は悪性度で軽度，中等度，高度に分類されている．本症例は low grade malignancy 群の follicular, mixed small cleaved and large cell に属する．LSG 分類では濾胞性リンパ腫の混合型に属する．濾胞性混合型リンパ腫はその大半がリンパ節より発生している．リンパ節に発生した濾胞性混合型リンパ腫は非ホジキンリンパ腫の6.8%を占める[1]．本症例も大動脈近傍のリンパ節より発生したと考えられる．

画像診断法が発達した現在，診断は比較的容易であるが悪性リンパ腫を含め，toxic sign の乏しい後腹膜腫瘍は一般に症状の発現が遅いため，現在でも早期発見は難しい．また，後腹膜腫瘍の組織型診断は一部を除くと生検を行わないかぎり困難な場合が多く，術後の組織診にまたなければならない．CT 上充実性で，リンパ管造影上陽性所見を示し，超音波画像で低エコーを示す後腹膜腫瘍はリンパ腫である可能性が高い．実際，132人の非ホジキンリンパ腫の患者で CT とリンパ管造影の所見が一致したのは122人（92%）であったと報告されている[4]．

NSE は褐色細胞腫，インスリノーマ，肺小細胞癌に特異性が高いとされているマーカーであるが悪性リンパ腫においても上昇する例があることが知られている．陽性の場合は自験例のごとく臨床経過の追跡に便利である．

悪性リンパ腫を NSE で免疫染色した報告例では23例中11例が陽性であり，悪性リンパ腫の組織型やT細胞腫，B細胞腫の間の特異性はなかった[5]．

進行して発見され，かつ悪性リンパ腫が系統的疾患であることを考えると悪性リンパ腫を手術療法のみで治癒させることは難しく，集学的治療が必要である．本症例のように後腹膜に腫瘍が限局している場合，できるだけ早い手術療法が望ましい．濾胞型リンパ腫18例の剖検例の検索結果では，びまん型に移行した8例での生存期間は2年8カ月，濾胞型に留まっている10例では4年7カ月であり，濾胞性リンパ腫がびまん性リンパ腫に移行すると予後が悪い[6]．

悪性リンパ腫の病期診断には骨髄生検が必要である．濾胞性混合型のリンパ腫では骨髄生検の陽性率は2箇所施行したもので53%，1箇所では33%であり[1]，2箇所以上からの骨髄生検が望ましい．非ホジキンリンパ腫の骨髄生検陽性率は Ann Arbor の病期分類での stage 1 で22例中1例，stage 2 では39例中10例であったという[4]．同じ報告で stage 1, 2 の low grade lymphoma についてみると9例中1例が陽性所見をみている．

化学療法は，濾胞性混合型リンパ腫のような悪性度の低い群に有効である．その際，多剤併用療法はアルキル剤単独療法に比べ，完全寛解がやや高いという[7]しかし，両療法間で寛解期間，生存消間にはほとんど差が認められていない．進行期の濾胞型リンパ腫に対する CHOP 療法による完全寛解率は92例中63例(68%）で[8]，アルキル化剤単剤では20例中11例（55%）である[9]．しかし，再発がきわめて多く根治は難しく，完全寛解後80週で，tumor-free は約67%である[8]．本症例のような限局した比較的大きな悪性リンパ腫に対しては，手術後に化学療法を行い，ついで腫瘍の存在した部位を中心に放射線療法を追加治療して tumor-free の状態にするのが一般的である．また，自験例のごとく，リンパ節の一部に転移所見を認めている場合，手術後，縦隔への放射線治療を計画すべきなのかもしれない．

本論文の要旨は第1回神奈川地方会において発表した。稿を終えるにあたり，御校閲いただいた東京医科歯科大学泌尿器科・大島博幸教授に深謝いたします。

文　献

1) 坂野輝夫：Non-Hodgkin リンパ腫．日臨 **41**：736-753, 1983
2) The non-Hodgkin lymphoma pathologic classification project: National cancer institute sponsored study of classifications of non-Hodgkin's lymphomas. Summary of discription of working formulation for clinical usage. Cancer **49**: 2112-2135, 1982
3) 須知泰山：非ホジキンリンパ腫の新病理分類．内科 MOOK **17**：21-31, 1982
4) Pond GD, Castellino RA, Horning S, et al.: Non-Hodgkin lymphoma: Influence of lymphography, CT, and bone marrow biopsy

on staging and management. Radiology **170**: 159-164, 1989
5) Nemeth J, Galian A, Mikol J, et al.: Neuron specific enolase and malignant lymphoma. Virchows Arch A **412**: 89-93, 1987
6) Qazi R, Aisenberg AG and Long JC: The natural history of nodular lymphoma. Cancer **37**: 1923-1927, 1976
7) Rosenberg SA: The low grade non-Hodgkin's lymphoma : Challenges and opportunities. J Clin Oncol **3**: 299-310, 1985
8) Jones SE, Grozea PN, Metz EN, et al.: Superiority of adriamycin-containing chemotherapy in the treatment of diffuse lymphoma: a Southwest Oncology Group Study. Cancer **43**: 417-425, 1979
9) Portlock CS, Rosenberg SA, Glatstein E, et al.: Treatment of advanced non-Hodgkin's lymphomas with favorable histologies: Preliminary results of prospective trial. Blood **47**: 747-756, 1976

(Received on March 30, 1992
Accepted on May 18, 1992)