若年者（18歳女性）の膀胱腫瘍：再発を繰り返した1例

藤沢市民病院泌尿器科（部長：広川 信）
池田伊知郎，寺尾 俊哉，中込 一彰
増田 光伸，広川 信

RECURRENT TRANSITIONAL CELL CARCINOMA OF THE BLADDER IN A YOUNG WOMAN: REPORT OF A CASE

Ichiro Ikeda, Toshiya Terao, Kazuaki Nakagomi,
Mitsunobu Masuda and Makoto Hirokawa
From the Department of Urology, Fujisawa City Hospital

A rare case of transitional cell carcinoma of the bladder in an 18-year-old female is presented. The chief complaint was gross hematuria and pain on urination. Transurethral resection was performed and pathological findings were low grade transitional cell carcinoma without invasion. During a 5-year follow up, she had relapse of the bladder tumor twice. Transitional cell carcinoma of the bladder in children and adolescents may be low grade, low stage and rarely recurrent, but the possibility of recurrence does exist. We emphasize the necessity of periodic cystoscopy for following up young adolescents with transitional cell carcinoma of the bladder.

(Acta Urol. Jpn **38**: 1261-1263, 1992)

Key words: Bladder cancer, Young woman, Recurrence

緒 言

若年者に発生する膀胱移行上皮癌は稀で，再発率も低いといわれている．18歳の女性例で，5年間に2度の再発を繰り返した自験例と若年者の膀胱腫瘍について文献的考察を報告する．

症 例

患者：18歳，女性

主訴：肉的血尿，排尿時痛

既往歴・家族歴：特記事項なし

嗜好：喫煙は16歳より始め1日20本前後を2年間，コーヒーは1日2～3杯，

職業歴：18歳より事務職

現病歴：1986年9月より肉眼的血尿と排尿時痛が出現して，急性膀胱炎として治療されたが改善しなかった．1987年3月，近医の泌尿器科より膀胱腫瘍として紹介された．

初発時術前所見：血算，生化学異常なし，検尿所見：糖（－），蛋白（－），沈渣：RBC 20～29/hpf, WBC 0～4/hpf，尿細胞診陰性，IVP で膀胱左底部に陰影欠損を認めたが，上部尿路は正常であった．

手術所見・病理組織所見：左尿管口後方に母指頭大の有茎性乳頭状腫瘍を認め，1987年4月，TUR-Bt を施行した．移行上皮癌（TCC), G1, pTa であった．

その後の定期検査で尿細胞診は陰性であったが，2度の再発を生じた．1989年12月，後壁に小豆大の乳頭状腫瘍を2つ，三角部に海草の藻様の腫瘍を4つ認めた．ついで，1991年2月，後壁に米粒大の乳頭状腫瘍を4つ認め，TUR-Bt を施行した．病理組織学所見はいずれも TCC, G1＞G2, pTa であった．1992年3月現在，再発を認めていない．

考 察

若年者に発生する膀胱移行上皮腫瘍の頻度は，Javadpour ら[1] によれば全膀胱移行上皮腫瘍のうち0.4%（20歳以下），赤座ら[2]によれば0.51%（19歳以下）と報告している．日本泌尿器科学会の膀胱癌登録調査[3,4]によれば1982年より88年の総登録患者数は16,164例で，20歳未満は20例（0.12%）であった．集計できた本邦の報告例は31例[5]で，その特徴を表にまとめた（Fig. 1, Table 1）．年齢では10代後半になるほど多い．症状では血尿が大部分の症例にみられ，若年者においても重要な所見である．腫瘍は単発で low grade が多く，再発や転移は少なかった．

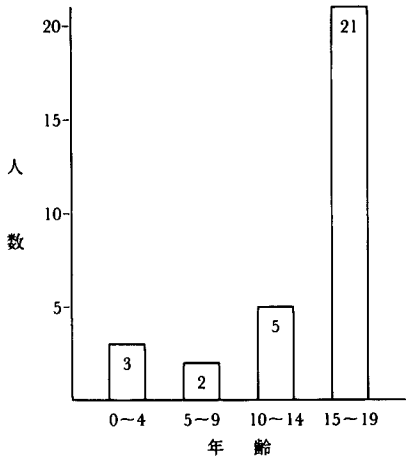

Fig. 1. Age at diagnosis

Table 1. Clinical findings of 31 cases of transitional cell carcinoma of the bladder in children and adolescents reported in Japan

性　別	男：22例　女：7例　不詳：2例
主　訴	血尿：23例　膀胱炎様症状：6例　不詳：6例
発生部位	三角部，尿管口周辺：15例　側壁：4例 頸部：4例　前壁：1例　不詳：9例
腫瘍数	単発：18例　多発：5例　不詳：8例
分化度	G0：5例　G1：10例　G2：8例　不詳：8例
転移再発	転移：3例　再発：2例　(記載例25例中)

一般に若年者の膀胱腫瘍は，低悪性度で非浸潤性のため予後が良い．しかし，少ない頻度で転移や再発がみられる．若年者の再発率は2.6～8.3%とされる[1,6,7]．Benson ら[7] による若年者の膀胱腫瘍患者の長期観察（1～18年間，平均6年間）では，再発例は12例中1例であった．自験例は5年間に2度再発した．本邦の再発例は他に1例[8]のみであり，再発率は本邦報告例25例中2例で8.0%となる．また，欧米では10歳未満の再発例の報告も散見される[9,10]．石塚ら[8,11] は18歳の男子の移行上皮癌（G1≫G2）で3年間に5回再発を繰り返すうちに肺転移を生じ肺中葉切除を施行，6度目の再発で膀胱全摘を施行した症例を報告している．朝倉ら[12]は20歳代の膀胱移行上皮腫瘍のフローサイトメトリーで，腫瘍組織で6例中2例に，膀胱洗浄液で6例中3例に aneuploid pattern が観察され，若年者の膀胱腫瘍の細胞生物学者特性が必ずしも low malignancy でないと報告している．したがって，若年者の膀胱腫瘍であっても転移再発の可能性はあり経過観察が必要である．

疫学的には，膀胱腫瘍のリスクファクターとして染料や有機溶媒との接触，喫煙，フェナセチンの内服が有名である．Benton ら[13]は17歳から25歳の膀胱腫瘍患者9例中6例に染料，有機溶媒，化学薬品の接触があったと報告している．Piper ら[14]は20歳から49歳の女性の膀胱腫瘍患者173例の検討で，明らかなリスクファクターとして喫煙があり，開始年齢が早く，喫煙本数が多いほどリスクが高く，過度のコーヒー摂取と相乗作用があった．また，フェナセチンの過度の服用や甲状腺シンチのヨードもリスクファクターに成りうるとしている．自験例では喫煙とコーヒー摂取がリスクファクターと考えられた．

結　　語

18歳女性に発生した膀胱移行上皮腫瘍で，5年間で2度再発した症例を報告した．膀胱鏡検査を中心とする術後定期検査の必要性を強調し，若干の文献的考察を加えた．

文　　献

1) Javadpour N and Mostofi FK: Primary epithelial tumors of the bladder in the first two decades of life. J Urol **101**: 706-710, 1969
2) 赤座英之，鈴木　徹，上野　精，ほか：10歳台にみられた膀胱移行上皮腫瘍の2例．臨泌 **33**：185-188，1979
3) 日本泌尿器科学会：全国膀胱患者登録調査報告，昭和57年～昭和62年症例のまとめ．平成3年4月発行
4) 日本泌尿器科学会：全国膀胱癌患者登録調査報告，第7号，昭和63年症例，平成3年7月発行
5) 金　哲将，竹内秀雄，友吉唯夫，ほか：若年者（17歳）にみられた膀胱腫瘍の1例．泌尿紀要 **35**：337-341，1989
6) McGuire EJ, Weiss RM and Baskin AM: Neoplasms of transitional cell origin in first twenty years of life. Urology **1**: 57-59, 1973
7) Benson RD, Tomera KM and Kelalis PP: Transitional cell carcinoma of the bladder in children and adolescents. J Urol **130**: 54-55, 1983
8) 北見好宏，井門慎介，平林直樹，ほか：17歳男子の多発性膀胱腫瘍の1例．日泌尿会誌 **77**：697，1986
9) Paduano L and Chiella E: Primary epithelial tumors of the bladder in children. J Urol **139**: 794-795, 1988
10) Li R, Kin K and Brendler H: Multiple and recurrent epithelial tumors of the bladder in a child. J Urol **108** :644-646, 1972

11) 石塚　修，小川秋實，岡根谷利一，ほか：膀胱全摘後も自尿，勃起が可能であった若年膀胱癌．臨泌 **45**：235-237，1991
12) 朝倉博孝，橘　政昭，馬場志郎，ほか：若年発症型膀胱腫瘍の細胞生物学的特性に関する検討．日泌尿会誌 **80**：1218-1223，1989
13) Benton B, Henderson RN and BE: Brief communication: Enviromental exposure and bladder cancer in young males. J Natl Cancer Inst **51**: 269-270, 1973
14) Joyce MP, Genevieve MM and James T: Bladder cancer in young woman. Am J Epidemiol **123**: 1033-1042, 1986

(Received on May 8, 1992
Accepted on June 10, 1992)