全身化学療法が奏効した CA19-9 産生尿管移行上皮癌の1例

掛川市立総合病院泌尿器科（医長：金井 茂）
金井 茂，高木 康治

A CASE OF CA19-9 PRODUCING TRANSITIONAL CELL CARCINOMA OF THE URETER EFFECTIVELY RESPONSIVE TO COMBINATION CHEMOTHERAPY

Shigeru Kanai and Yasuharu Takagi
From the Department of Urology, Kakegawa General Hospital

We report a case of CA19-9 producing transitional cell carcinoma of the right ureter effectively responsive to combination chemotherapy (methotrexate, vinblastine, doxorubicin and cisplatin (M-VAC) regimen) in a 53-year-old woman. The maximum level of serum CA19-9 showed 3,000 U/ml and clinical staging of the tumor was T4 N3 M0. Marked regression of the tumor was identified by computed tomographic scan and the level of serum CA19-9 returned to the normal range after 3 courses of M-VAC therapy. Right total nephro-ureterectomy and partial cystectomy was done and the surgical specimen revealed no viable tumors. She is alive without evidence of local recurrence or metastasis at 6 months after resection. The serum CA19-9 level was useful for monitoring the clinical course.

(Acta Urol. Jpn. 38: 1253-1256, 1992)

Key words: Transitional cell carcinoma, Serum CA19-9

緒 言

糖鎖抗原 Carbohydrate Antigen 19-9 (CA19-9) は，Koprowski ら[1] が見出した結腸直腸癌特異抗原であり，消化器癌，特に膵癌の腫瘍マーカーとして有用とされている[2]．しかし，検索が他臓器悪性腫瘍にもひろがるにおよび，泌尿器癌においては，移行上皮癌で血中 CA19-9 が高い値を呈する例が報告されるようになった[3-7]．今回，われわれは，転移病巣を有した浸潤性尿管癌で CA19-9 が高値を示し，全身化学療法により pathological CR となった1例を経験した．CA19-9 が治療効果の判定と経過観察時の腫瘍マーカーとして有用であったので，若干の文献的考察を加えて報告する．

症 例

患者：53歳，女性

主訴：腰部および臀部痛

家族歴・既往歴：特記すべきことなし

現病歴：1990年9月頃より，右の腰部から臀部にかけての疼痛を認め近医にて治療を受けるも改善せず，1991年6月上旬より疼痛が増強したため，7月15日，当院整形外科へ入院した．転移性骨腫瘍を疑い，画像診断および各種腫瘍マーカーの測定を施行された結果，骨盤内腫瘍，同腫瘍の仙骨への浸潤，右傍大動脈リンパ節の腫大，第4腰椎の破壊，右水腎症および CA 19-9 の異常高値という所見を認め，原発巣の検索を内科，婦人科および当科へ依頼された．内科，婦人科的な疾患は認めなかった．膀胱鏡検査にて右壁内尿管の膨隆と尿管口より突出した腫瘍を認め生検を施行したところ移行上皮癌であったため，患者は7月26日に当科へ転科した．

入院時現症：身長 149 cm，体重 46 kg，体温 36.4 °C，血圧 130/80 mmHg，貧血，黄疸なし．頸部リンパ節触知せず．胸部，腹部に理学的異常所見は認めなかった．内診では腟前壁に接して硬い板状の腫瘤を触知した．癌性疼痛のため顔面苦悶様で歩行困難．硬膜外腔留置カテーテルより薬剤の投与により除痛を受けていた．Performance Status (PS) は grade 3 であった．

入院時検査所見：一般検血で，RBC 353×10^4/mm^3，Hb 10.4 g/dl，Ht 31.6%と軽度の貧血を認め，

生化学検査で，LDH 745 WU（正常値200～390），ALP 11.9 KAU (1.7～7.5), CA19-9 630 U/ml (<37) と異常値を示した．尿細胞診は陽性であった．

画像検査所見．腰椎X線撮影で第4腰椎の破壊像を認めた．骨シンチグラフィーで第4腰椎と右の仙腸関節にアイソトープの集積を認め，右腎は描出されなかった．経皮的右腎盂尿管造影で水腎水尿管を認め，小骨盤以下の尿管は描出されなかった．CT 検査で高度の右水腎症と右側の腎門部以下の傍大動脈から骨盤内のリンパ節の腫大を認め，腫大したリンパ節は第4腰椎と仙骨へ浸潤していた．また，膀胱の右後壁には尿管の部位に一致して径 3 cm の腫瘍を認めた（Fig. 1）．肺および肝への転移は認めなかった．

組織学的所見：経尿道的生検でえた腫瘍は移行上皮癌，grade 3, invasive という所見であった．CA 19-9 の免疫組織学的染色を行ったが，この部位の移行上皮癌は陽性反応を示さなかった．

治療経過：以上の検査結果より，右尿管移行上皮癌，臨床病期は腎盂・尿管癌取扱い規約[8]に準じて T4N3M0 と診断し，8月8日より，顆粒球コロニー形成刺激因子（G-CSF）を併用して Sternberg ら[9]の方法に準じた M-VAC 療法を開始した．

M-VAC 療法は奏効し，CT 検査にて病変部は，3コース終了時には著しく縮小した（Fig. 2）．入院時

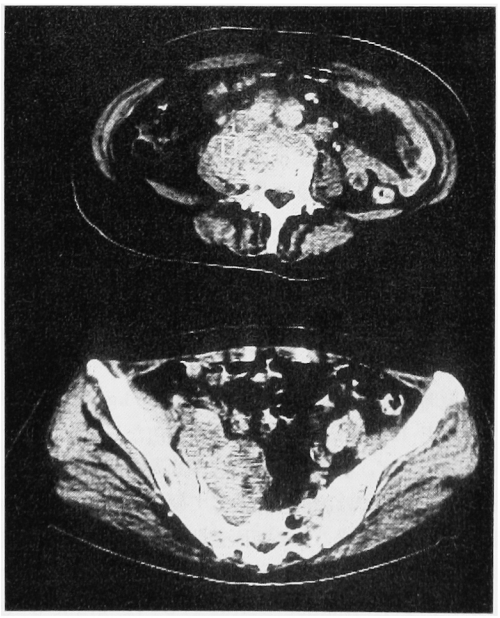

Fig. 1. CT scans at level of the fourth lumber vertebra and the sacrum show lymphadenopathy invading the bone before treatment.

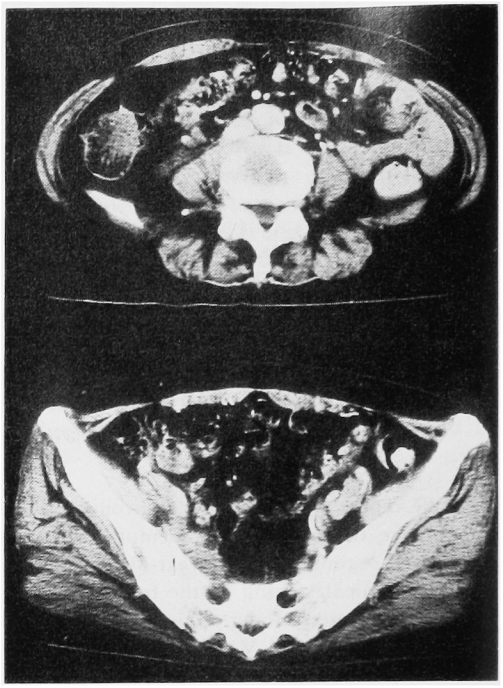

Fig. 2. CT scans at level of the fourth lumber vertebra and the sacrum show remarkable regression of the tumors and osseous recalcification after 3 courses of chemotherapy. The surgical specimen revealed no viable tumors.

630 U/ml であった CA19-9 は化学療法開始早期には増加傾向を示し，最高 3,000 U/ml に達したが，1コース目の後半より漸減し，3コース終了時には正常化した．LDH は2コース目の後半に正常化し，ALP は CA19-9 より1週間ほど遅れて正常化した（Fig. 3）．これらのマーカーの推移と画像診断の所見より，病巣部は壊死線維化となっていることが示唆された．

今後の治療方針を決定するため，12月2日，根治的右腎尿管全摘出，膀胱部分切除および第4腰椎と仙骨の病巣の生検を施行した．小骨盤より上方の腎および尿管そして傍大動脈リンパ節に対する手術は比較的容易であったが，小骨盤内では内腸骨および閉鎖のリンパ節は板状となり血管よりの剝離が困難であり，さらに，尿管，膀胱の右後壁，子宮および腟は一塊となっていたため，正常部で膀胱を開き対側の尿管口を確認して患側尿管口周囲の膀胱部分切除した後，逆行性に一塊となった原発巣の部位を切除した．腫瘍があったと考えられる部位の尿管とリンパ節および骨病巣生検の病理組織検査所見は，すべて壊死線維化瘢痕となっており viable な腫瘍組織は認めなかったため治療を終了し経過観察とした．

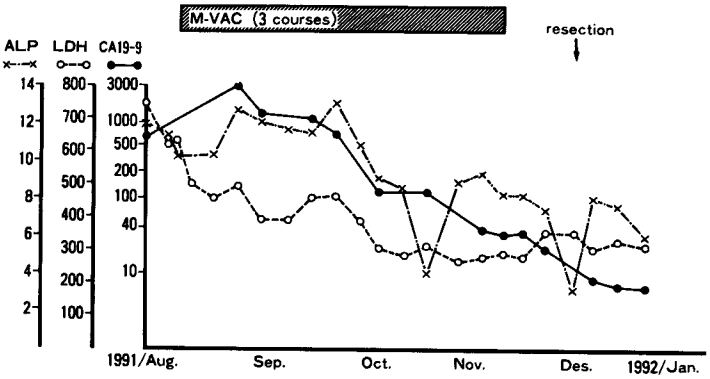

Fig. 3. Clinical course and the changes of the levels of CA19-9, LDH and ALP.

化学療法1コース施行後には疼痛は消失し，PS は治療終了時には grade 1 に改善した．G-CSF を併用したため，M-VAC 療法3コースにおける白血球数の減少は軽度で nadir は 2,100/mm³ であった．

1992年6月現在，画像診断で明らかな腫瘍は認めず，CA19-9 は 6 U/ml 以下で no evidence of disease (NED) の状態である．

考　　察

CA19-9 は，臓器特異性に乏しく膵，胆道系の癌のみでなく各種の癌で産生される．

免疫組織化学的検索による組織内陽性率は，移行上皮癌では58%であり，腫瘍マーカーとして臨床的に有用とされている膵癌の86%よりは低率であるが，結腸癌の59%とほぼ同程度であり，胆嚢癌の40%，肝癌の9%より高くなっている[10,11]．

移行上皮癌における CA19-9 の局在は，癌細胞の細胞膜および細胞質に認められ，陽性細胞の分布は症例によってさまざまであるが基底側よりも表層の細胞の方が陽性を示すことが多く，また全部の癌細胞が陽性を示す症例はなく，癌全体の10～30%の細胞に陽性反応を認める症例が多いと報告されている[4,11]．本症例の癌病巣全体のほんの一部分である経尿道的生検組織の癌細胞は CA19-9 の免疫組織学的染色で陽性反応を示さなかったが，本症例の CA19-9 は，3,000 U/ml の最高値を示し，化学療法による抗腫瘍効果と連動して漸減し正常化したことより，転移巣も含めたどこかの癌細胞で産生されていたことはあきらかであると考えられる．

尿路上皮癌における血中 CA19-9 については，Abel ら[3]は，カットオフ値を 37 U/ml とし，浸潤性または転移性腫瘍の6例中4例（67%）が陽性を示したと報告し，香川ら[5]は，カットオフ値を 47.4 U/ml とし，膀胱腫瘍の20例中1例（5%），腎盂尿管腫瘍6例中3例（50%）が陽性を示したと報告している．石井ら[4]は，カットオフ値を 42 U/ml とし，尿路上皮癌の43例中22例（51%）が陽性を示し，腫瘍の深達度別の検討では，pTis+a の陽性例は1例もなく，pT1 で40%，pT2+3 で64%，pT4 で80%が陽性を示し，進行癌で陽性率が高いと報告している．

また，血中 CA19-9 が臨床経過と一致して変動し，治療効果の判定，再発時のマーカーとして有用であった症例が報告されるようになった[4-7]．

われわれは，こうした知見がなかったため，尿路上皮癌症例において CA19-9 の測定を行ってこなかったが，本症例では，転移性骨腫瘍の診断にて原発巣検索の一貫として CA19-9 の測定が行われ，これが高値を示す進行性尿管移行上皮癌であることが分かった．本症例の CA19-9 は，化学療法前は 630 U/ml であったが，化学療法によって癌細胞が崩壊して CA 19-9 が血中へ放出されたことにより 3,000 U/ml という値を示した後，治療効果と連動して漸減し（Fig. 3），手術を施行した頃より，6カ月経過した現在に至るまで 6 U/ml 以下で安定している．本症例の健康時の CA19-9 レベルは 6 U/ml 以下と考え，これ以上を示すようになれば再発を考慮した精査が必要と考えている．

CA19-9 は，尿路上皮癌全般の腫瘍マーカーとしては特異的ではなく陽性率も高くはないが[3-5]，進行癌の陽性率は比較的高く[4]，もし，CA19-9 が高値を示すことが分かれば，本症例のように salvage chemotherapy が必要な場合は特に治療および経過観察時の腫瘍マーカーとして非常に有用であるため，進行性尿路上皮癌では CA19-9 を1回は測定すべきと思われた．

結　　語

全身化学療法が奏効した CA19-9 産生尿管移行上皮癌の1例を報告し，血中 CA19-9 の尿路上皮癌における腫瘍マーカーとしての有用性について若干の文献的考察を加えた.

本論文の要旨は第176回日本泌尿器科学会東海地方会で報告した。

文　　献

1) Koprowski H, Steplewski Z, Mitchell K, et al.: Colorectal carcinoma antigen detected by hybridoma antibodies. Somat Cell Mol Genet **5**: 957-972, 1979
2) 登谷大修，竹森康弘，木谷　恒，ほか：CA19-9 ラジオイムノアッセイの検討. 癌と化療 **11**：509-514, 1984
3) Abel PD, Cornell C, Buamah PK, et al. Assessment of serum CA19-9 as a tumor marker in patients with carcinoma of the bladder and prostate. Br J Urol **59**: 427-429, 1987
4) 石井　龍，岩崎　宏，菊池昌弘：尿路癌における癌関連糖鎖抗原　CA19-9. 病理と臨 **6**：1193-1200, 1988
5) 香川　征，田中敏博，住吉義光，ほか：泌尿器科腫瘍における CA19-9 測定の意義. 西日泌尿 **49**：1395-1398, 1987
6) 児玉一恵，定方宏人，見供　修，ほか：CA19-9 産生腎盂・尿管移行上皮癌. 臨泌 **45**：1048-1050, 1991
7) 田中誠司，黒川公平，海老原和典，ほか：CA19-9 が異常高値を示した尿管腫瘍. 臨泌 **43**：147-150, 1989
8) 日本泌尿器科学会，日本病理学会編：腎盂・尿管癌取扱い規約（第1版），金原出版，1990
9) Sternberg CN, Yagoda A, Scher HI, et al.: Preliminary results of M-VAC (methotrexate, vinblastine, doxorubicin and cisplatin) for transitional cell carcinoma of the urothelium. J Urol **133**: 403-407, 1985
10) Atkinson BF, Ernst CS, Herlyn M, et al.: Gastrointestinal cancer-associated antigen in immunoperoxidase assay. Cancer Res **42**: 4820-4823, 1982
11) 石井　龍，岩崎　宏，菊池昌弘：尿路移行上皮癌における CA19-9 の免疫組織学的局在. 医のあゆみ **139**：419-420, 1986

(Received on March 6, 1992
Accepted on June 17, 1992)