

## 後陰囊静脈血栓症の2例

大宮赤十字病院泌尿器科 (部長: 大和田文雄)

藤井 靖久, 有澤 千鶴, 堀内 晋  
東 四雄, 大和田文雄

大宮赤十字病院病理部

兼 子 耕

THROMBOSIS OF THE POSTERIOR SCROTAL VEIN:  
REPORT OF TWO CASESYasuhisa Fujii, Chizuru Arisawa, Susumu Horiuchi,  
Yotsuo Higashi and Fumio Ohwada*From the Department of Urology, Ohmiya Red Cross Hospital*

Kou Kaneko

*From the Department of Pathology, Ohmiya Red Cross Hospital*

A 47-year-old architect and a 30-year-old designer of audio goods presented with thrombosis of left and right posterior scrotal vein, respectively. Both had scrotal masses associated with a feeling of heaviness. Physical, operative and microscopic findings were similar. The lesions were palpated as nontender, slender, elastic masses and located parallel to the urethra in the posterior aspect of the scrotum. At surgical exploration the lesions appeared to be thrombosis of posterior scrotal vein and were removed. Both patients have remained well one year in one and four months in the other after operation. Pathological diagnosis for both surgical specimens was organized thrombosis of vein with eosinophilic infiltration.

Eosinophilic infiltration to lesions in the present cases and the occupation of patients suggested that some immunological disorders and localized venous stasis for long time during their sitting work might relate to the formation of thrombosis in the posterior scrotal vein. To our knowledge this is the first report of thrombosis of the posterior scrotal vein.

(Acta Urol. Jpn. 38: 1417-1419, 1992)

**Key words:** Venous thrombosis, Scrotum

## 緒 言

陰囊内に異物感を生じ、腫瘤を触知することから診断された後陰囊静脈の血栓症の2例を経験した。

## 症 例

## 症例 1

患者: 47歳, 男性, 建築設計技師

主訴: 陰囊内腫瘤

家族歴: 特記事項なし

既往歴: 陰囊, 会陰部の外傷の既往なし

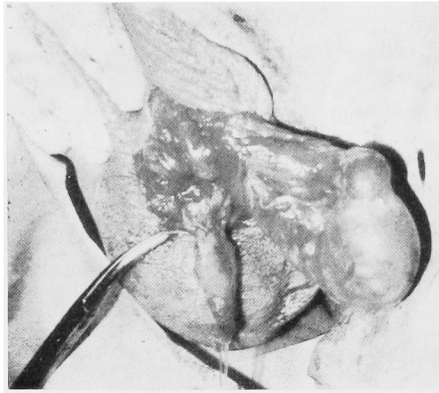
現病歴: 1991年6月中頃, 陰囊内に異物感が出現し, 腫瘤を触知するため, 6月21日当科を初診した。

初診時現症: 陰囊後面の皮下に, 弾性硬, 圧痛のない細長い腫瘤をみとめた。腫瘤は, 尿道のやや左側で尿道と平行するように位置していた。

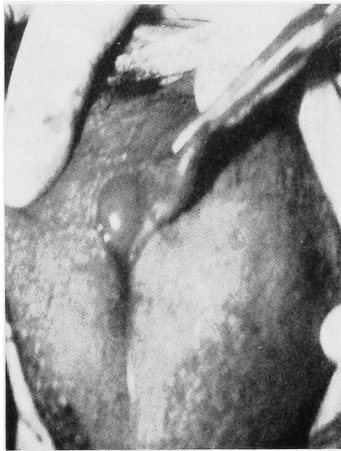
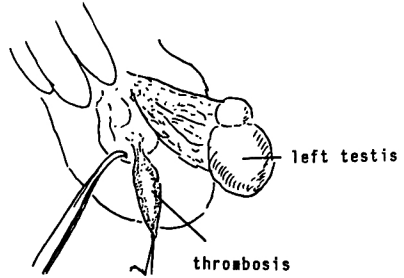
腫瘤摘除術目的で入院となった。

入院時検査所見: 赤沈 6 mm/hr, 一般血液検査, 血液生化学検査; 異常なし, 凝固検査; 出血時間 2分30秒, APTT 22.2秒, PT 10.0秒, 尿検査; 異常なし

手術所見: 陰囊正中のやや左側を縦切開し, まず総鞘膜の外層で左精巣を創外に脱転した。さらに後部の皮下から, 黄赤色で, 4.5×0.5×0.5cm 大の細長い腫瘤を剝離した (Fig. 1A)。腫瘤の上下は極細い血管に移行しており, 肉眼的に後陰囊静脈 (posterior scro-



A



B

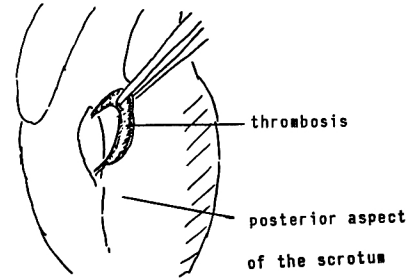


Fig. 1 Gross appearance during surgery of case 1 (panel A) and case 2 (B). In each case, surgical exploration revealed suspected thrombosis of the posterior scrotal vein.

tal vein) の血栓症が疑われた。上下の血管を結紮，切断し腫瘍を摘出した。

病理所見：静脈と考えられる血管内に器質化を伴う血栓がみとめられた (Fig. 2A)。血栓内および血管周囲に炎症性変化がみられ，好酸球浸潤が目立った。

術後1年，無症状で再発はみられていない。

症例2

患者：30歳，男性，オーディオ製品の設計技師

主訴：陰嚢内腫瘍

家族歴：特記事項なし

既往歴：陰嚢，会陰部の外傷の既往なし

現病歴：1992年1月初め頃，陰嚢後面から会陰に異物感が出現し，腫瘍を触知するため，2月1日当科を初診した。

初診時現症：陰嚢後面の皮下，尿道のやや右側に症例1ときわめて類似した所見を有する腫瘍がみとめら

れた。

腫瘍摘除術目的で入院となった。

入院時検査所見：赤沈 6 mm/hr，一般血液検査血液生化学検査異常なし，CRP 0.3 mg/dl，凝固検査；出血時間2分，APTT 34.8秒，PT 11.5秒，尿検査；異常なし

手術所見：陰嚢後面の正中やや右側を縦切開し，腫瘍を周囲から剝離した。腫瘍は褐色で，4 cm 長，上下はごく細い血管に移行していた (Fig. 1B)。肉眼的に症例1と同様の所見であり，後陰嚢静脈の血栓症と診断し，腫瘍を摘出した。

病理所見：静脈と考えられる血管内に器質化されつつある血栓がみとめられた。血栓の一部にかなり強い好酸球浸潤が観察された (Fig. 2B)。

術後は，無症状で4カ月を経過している。

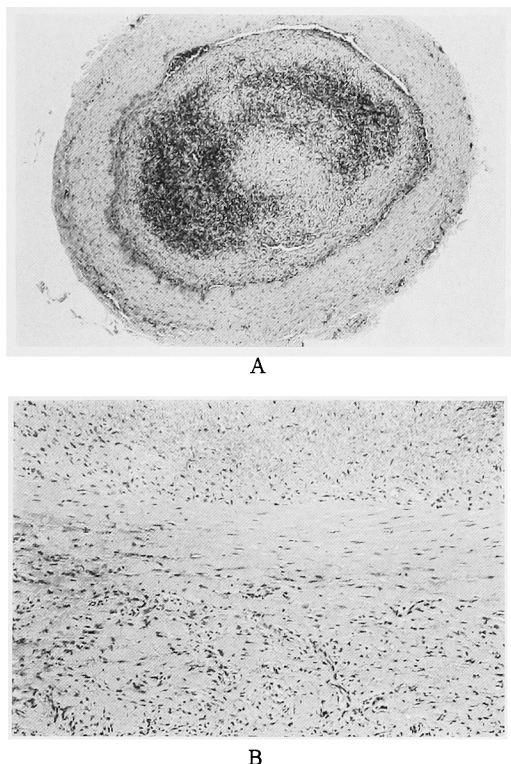


Fig. 2. Microscopic findings. Organized thrombosis was demonstrated in the venous system (case 1, panel A). Eosinophilic infiltration was present in organized thrombus (case 2, B). (hematoxylin and eosin, reduced from  $\times 10$  and  $50$ , respectively)

## 考 察

血管内で血液が流動性を保って流れるためには、1)血管内皮細胞が連続性を保って存在すること、2)血液のうっ滞がなく一定の流速を保っていること、3)血小板、凝固系、線溶系が適当な動的平衡を保っていること、のいわゆる Virchow の 3 原則を満たす必要がある、これらのいずれに破綻が生じて、血栓形成の原因となる。すなわち、静脈血栓症の発生因子としては、静脈壁の損傷、感染、静脈内の血液の停滞、血液凝固亢進などが考えられる<sup>1,2)</sup>。

このうち、静脈内の血液停滞が発生病理として最も重要である<sup>2)</sup>。静脈内血流速度が減少するに伴い、血小板が中心流より壁側に遊走して、静脈壁に血小板が附着する条件が設定される。また静脈内の流速が減少

すると、壁への張力が増加し、静脈が伸展、拡張して、さらに流速が減少する。この悪循環が静脈血栓症の第一の成因である。

陰囊内の静脈血栓症としては、蔓状静脈叢のものが欧米で数例、本邦でも 1 例<sup>3,4)</sup> 報告されている。その成因について特定されていないが、多くは左側に発生し、精索静脈瘤を伴っているものもあることから、血液のうっ滞によるものと推定されている。自験例でみられた後陰囊静脈血症は、調べたかぎりでは報告はない。その発生原因であるが、両者とも陰囊や会陰部の外傷の既往はなく、静脈壁の損傷は否定的である。症例 1 で凝固能が若干亢進していたが、本症との因果関係は不明である。自験例はともに設計技師で、長時間椅子に座って仕事をしていることが陰囊の静脈血流のうっ滞を誘発し、血栓症がおこった可能性が考えられた。また両者で病理組織学的にみられた好酸球の浸潤は、蔓状静脈叢の血栓症では記載がないことから、何らかの免疫学的機序が関与したことも否定できない。

自験例は、術後の経過観察期間がやや短いものの、静脈摘除により良好な結果がえられた。また蔓状静脈叢の血栓も摘除術が有効であると報告されている。しかし治療法としては、経過観察のみでよいのか、あるいは何らかの内科的治療が有効なのか不明で、今後の検討課題である。日常の泌尿器科診療の場で、陰囊後面から会陰にかけての異物感、不快感を主訴とする患者をみた場合、本疾患を念頭に注意深く触診する必要があるものと思われる。

稿を終えるにあたり、御校閲をいただいた恩師大島博幸東京医科歯科大学教授に深謝致します。また御助言いただいた福井徹助教授に感謝致します。本論文の要旨は、第 1 回日本泌尿器科学会埼玉地方会で発表した。

## 文 献

- 1) 今岡真義: 深部静脈血栓症. *Medicina* **26**: 2361-2363, 1989
- 2) 多田祐輔, 高木淳彦, 高山 豊: 深部静脈血栓症. *内科* **63**: 663-669, 1989
- 3) Vincent MP and Bokinsky G: Spontaneous thrombosis of pampiniform plexus. *Urology* **17**: 175-176, 1981
- 4) 川端 岳, 前田浩志, 山中 望: 蔓状静脈叢血栓症の 1 例. *日泌尿会誌* **83**: 563, 1992

(Received on June 24, 1992)  
(Accepted on August 1, 1992)