陳旧性陰嚢血瘤の1例と本邦報告例の臨床的検討

神戸大学医学部泌尿器科学教室（主任：守殿貞夫教授）
郷司 和男，蓮沼 行人，高木 伸介，荒川 創一
松本 修，守殿 貞夫

A CASE OF CHRONIC SCROTAL HEMATOCELE AND REVIEW OF THE LITERATURE

Kazuo Gohji, Yukihito Hasunuma, Shinsuke Takagi,
Soichi Arakawa, Osamu Matsumoto and Sadao Kamidono
From the Department of Urology, Kobe University School of Medicine

A 38-year-old man visited our hospital because of swelling of left scrotal content. He had no history of trauma of scrotum, fever, pain or dysuria. Physical examination revealed a tumor larger than a fist in the left scrotum. Ultrasonography revealed an echogenic mass with echolucent area in the scrutum. Surgical extirpation of the left scrotal tumor was performed under the diagnosis of left testicular tumor. The mass was encapsulated by a white fibrous membrane and was 700 g in weight. The tumor contained 200 ml of dark brown pus-like material. Histological examination revealed deposition of cholesterine crista and infiltration of lymphocyte in tunica vaginalis with extremely atrophic testis, destructive spermatogenesis and atrophic epididymis.

Twenty one cases of chronic scrotal hematocele have been reported in the Japanese literature. The age of the patients reported was 38 to 77 years old with a mean age of 65 years. Orchiectomy was done under the diagnosis of testicular tumor in 20 of the 21 cases. Our case was thought to be of an idiopathic chronic scrotal hematocele. The disease should be considered even in the absence of a particular cause such as injury and inflammation of scrotal content.

(Acta Urol. Jpn. 38: 1413-1415, 1992)

Key words: Hematocele, Testis

緒　　言

陳旧性陰嚢血腫は比較的稀な疾患である．今回，われわれは超手拳大に腫大した左陳旧性陰嚢血瘤の1例を経験したので若干の文献的考察を加え報告するとともに本邦報告例21例につき臨床的検討を加えた．

症　　例

患者：38歳，男性

初診：1987年8月26日

主訴：左陰嚢内容の無痛性腫大

既往歴・家族歴：特記すべきことなし

現病歴：20歳頃より左陰嚢内容の無痛性腫大を自覚していたが放置，この時陰嚢打撲等外傷の既往もなく，高熱も伴わなかった．その後徐々に増大傾向を示し7～8年後に超手拳大となるも，以後10年間は増大を認めず発熱疼痛等を伴わないので放置していた．1987年5月，近医受診，同年8月左精巣腫瘍の疑いにて治療目的のため当科へ紹介，入院となった．

入院時現症：体格・栄養中等度，眼球および眼瞼結膜に黄疸および貧血を認めなかった．胸腹部理学的所見に異常を認めなかった．左陰嚢内容は無痛性に超手拳大に腫大し，表面平滑，弾性硬で皮膚との癒着を認めなかった．また，精巣と精巣上体との境界は不明瞭であった．前立腺は直腸指診上特に異常を認めず，表在性リンパ節も触知しなかった．

入院時検査成績：血液生化学，α-fetoprotein，β-hCG などの腫瘍マーカー，血沈および尿所見に異常を認めず，胸腹部単純撮影および排泄性腎盂造影でも異常は認められなかった．超音波検査で左陰嚢部腫瘍は厚い被膜で被われ，その内部エコーは不均一で大部分 echogenic であったが，一部 echolucent な部位も見られ，精巣と精巣上体の境界は不明瞭であった (Fig. 1).

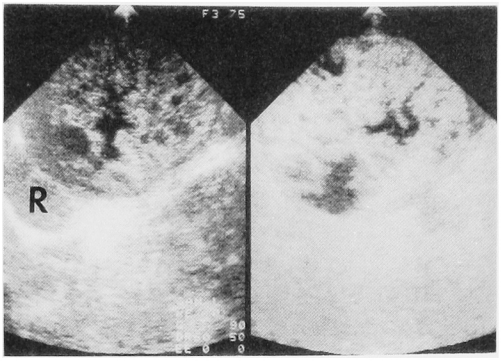

Fig. 1. Ultrasonography of left scrotal content. R: right testis



Fig. 2. Histological findings of tumor (H & E stain ×200)

以上より，左精巣腫瘍の診断のもとに，1987年8月31日左高位除睾術を施行した．腫瘍は陰嚢皮膚と一部癒着していたが，容易に剝離可能であった．

摘出標本：重量 700 g，大きさ 11×7×8 cm，表面平滑，弾性硬で，肥厚した白色の線維性被膜で被われており，暗褐色の陳旧性の血液で充満されていた．その量は，約200 ml であった．内容液の一般細菌および結核菌培養はともに陰性であった．精巣および精巣上体は腫瘤により圧排され偏位し萎縮していたが，腫瘤との間に肥厚した被膜が存在し，腫瘤は総鞘膜内に生じたものと考えられた．

組織学的所見：腫瘤はコステリン結晶の沈着と若干のリンパ球浸潤を伴った肥厚した線維性被膜で被われており，内部は変性した古い凝血塊で満たされていた(Fig. 2)．また，残存する精巣は精細管の硝子化と基底膜の肥厚を認め，造精能は強度に障害されていた．また精巣上体は，少数のリンパ球浸潤を伴い強度に萎縮していた．左陳旧性陰嚢血瘤の診断をえ，術後8日目に退院し以後術後5年経過順調である．

考　　察

陰嚢内に血液の貯留する部位としては，(1)皮下(2)肉様膜・線維性被膜間(3)線維性被膜・総鞘膜間(4)総鞘膜・固有鞘膜間(5)球鞘膜内(6)白膜内(7)陰嚢中隔内(8)精巣上体内(9)精索内等が挙げられるている[1]．Hematocele testis では，このうちの(4)の固有鞘膜内の血液の貯留したものと定義され，本邦では，陰嚢血腫あるいは陰嚢血瘤として報告されている[1]．陰嚢血腫の原因として，有吉は[1]，1)外傷性（外傷あるいは手術によるもの），2)続発性（a.精巣・精巣上体・精索の炎症，腫瘍によるものb.高血圧症，動脈硬化症，糖尿病，出血性素因などの全身性疾患によるもの）3)何らかの外力，損傷および穿刺後薬液注入の結果生じたもの，4)特発性すなわち原因不明のもの，としているが，森川らは[2]，陰嚢水腫に続発するものでも，外力や穿刺などが加わって生じる場合は，外傷性に含まれるべきとの考えを示し，より簡便化し，外傷性と自発性すなわち非外傷性との2つに分類している．自験例では，陰嚢水腫および外傷の既往がないので，非外傷性の陰嚢血腫に分類されるものと考えられた．陰嚢血瘤の発症経過は，明らかな外傷によるものは，受傷後急速に発症し，腫脹，疼痛および熱感を伴うことが多く，非外傷性のものや軽微な外傷によるものは，比較的緩徐に発症し陰嚢内の腫脹以外に自覚症状もないため放置する場合が多いと考えられ，受診時には巨大化し陳旧化しているものがほとんどである．自験例でも，およそ18年間放置していた結果，陳旧性の陰嚢血瘤となったものと考えられる．

陳旧性陰嚢血腫は比較的稀な疾患で，われわれの検索しえたかぎり，本邦では，自験例も含めて21例の報告があるにすぎない[1-18]．その年齢は，38歳から77歳で，平均65歳と比較的高齢者に多い．自験例はこれら報告例中，もっとも若年であった．患側は，左側16例右側5例と圧倒的に左側に多いが，その理由は不明である．症状出現から受診までの期間は不明である1例を除き1年から50年，平均26年と長期間である．これは，陰嚢内容の腫大以外に症状のないことおよび羞恥心により受診までの期間が長かったためと思われた．大きさは鶏卵大から成人頭大，重量は 100 g から 2 kg 以上までと様々であった．治療は記載の明らかでない1例を除き全例に徐睾術あるいは高位除睾術が施行されている．本症で一番問題となるのは精巣腫瘍，とりわけ血清 AFP，β-hCG が異常を示さないものとの鑑別である．しかし本症は無痛性の陰嚢内腫脹のみが症状であり，透光性や波動のみられないことから，精巣腫瘍との鑑別が困難な場合が多く徐睾術あるいは高位除睾術が行われていると思われる．陰嚢内出血について Schaffer[19] やCunningham[20] は急性のも

のは初期1カ月頃までは不均一でさまざまな内部エコー像を有し，その後より徐々に均一化し anechoic 像を呈するとしている．しかし自験例のごとくおよそ18年間経過したにもかかわらず内部エコーは不均一であることもあり，超音波エコー像からは本症と精巣腫瘍を完全に鑑別することができず診断的治療という点からも観血的手段にたよらざるをえないと思われる．しかも，前述のごとく，本症では経過が長期間におよぶ場合が多いため，固有鞘膜の肥厚および精巣・精巣上体の圧迫萎縮などの非可逆的な組織変化が生じている場合も多く[21]，本症に対する治療法として徐睾術は適当な治療であると考えられる．自験例においても，左精巣腫瘍を否定きることができなかったため左高位徐睾術が施行された．摘出標本の組織学的検索にて固有鞘膜の著明な肥厚，および精巣・精巣上皮の圧迫萎縮が認められた．

陰嚢内容の無痛性腫大を認め，特に経過が長期間にわたる場合，たとえ陰嚢外傷や炎症の既往がなくとも，本症を考慮する必要がある．以上，38歳男性にみられた陳旧性陰嚢血瘤の1例を報告するとともに本邦報告例につき若干の検討を加えた．

文　献

1) 有吉朝美：陳旧性巨大陰嚢血腫の1例．臨皮泌 **17**：589-592，1963
2) 森川洋二，早原信行，西尾正一：Schonlein-Henoch Syndrome 患者に見られた陰嚢血瘤の1例．泌尿紀要 **26**：893-897，1980
3) 竹之内辰四郎：新潟県下ニ於ケル「フィラリア」病ノ調査．北越医誌 **40**：709-780，1925
4) 安藤　亮，山本一男：睾丸腫瘍ノ状ヲ呈セル巨大陰嚢血腫ノ一治験例．日泌尿会誌 **16**．131-134，1927
5) 鈴木時之介：巨大ナル陰嚢血腫ノ1例．日泌尿会誌 **18**：175-180，1930
6) 鈴木時之介：動脈硬化ニヨル巨大ナル陰嚢血腫ニ就テ．皮尿誌 **3**：1518，1931
7) 吉崎籟三：陰嚢血腫ノ1例．皮尿誌 **46**：189-190，1939
8) 青木良枝：器質化セル陰奮陰嚢血腫ノ1例．日泌尿会誌 **38** 408，1942
9) 藤野又雄：陰嚢血腫に就て．皮紀 **47**：244-246，1951
10) 小田完五，中橋弥光：巨大な陰嚢血瘤．泌尿紀要 **4**：472，1958
11) 田村誠一郎：臨床症例．日泌尿会誌 **60**：992，1969
12) 柿沢至怒，浅野美智雄：陰嚢血腫の2例．日泌尿会誌 **60**：476，1969
13) 大沼徹太郎：睾丸腫瘍と誤診した巨大陰のう血腫の1例．日泌尿会誌 **72**：406，1982
14) 今村厚志，浦　俊郎，原　種利：睾丸腫瘍を思わせた陰のう血腫の1例．日泌尿会誌 **77**：1227，1986
15) 実藤　健：巨大陳旧性陰嚢血腫の1例．臨泌 **42**：465-467，1988
16) 高　栄哲，近藤宣幸，清原久和，ほか：巨大陳旧性陰嚢血腫の1例．泌尿紀要 **35**：1421-1424，1989
17) 友岡義夫，吉村一宏，前田　修，ほか：睾丸腫瘍と鑑別が困難であった陳旧性陰嚢血腫の1例．日泌尿会誌 **80**：1678，1989
18) 水谷陽一，宮川美栄子：特発性と考えられた陳旧性陰嚢血瘤の1例．泌尿紀要 **37**：199-201，1991
19) Schaffer RM: Ultrasonography of scrotal trauma. Urol Radiol **7**: 245-249, 1980
20) Cunningham JJ: Sonographic findings in clinically unsuspected acute and chronic scrotal hematoceles. AJR **140**: 749-752, 1983
21) Haddad FS, Manne RK and Nathan MH: The pathological, Ultrasonographic and computerized tomografic characteristics of chronic hematocele. J Urol **139**: 5945-95, 1988

(Received on May 26, 1992
Accepted on July 25, 1992)