CA125 が腫瘍マーカーとして有用と考えられた男子原発性尿道腺癌の1例

公立学校共済組合近畿中央病院泌尿器科
本多 正人，中村 正広，藤岡 秀樹*

PRIMARY ADENOCARCINOMA OF THE MALE URETHRA WITH HIGH CA125 LEVEL: A CASE REPORT

Masahito Honda, Masahiro Nakamura and Hideki Fujioka
From the Department of Urology, Kinki Central Hospital, Hyogo, Japan

A case of primary adenocarcinoma of the male urethra with high CA125 level is reported. A 66-year-old man was admitted to our hospital with dysuria and perineal discomfort. The urethrocystogram revealed an irregular urethral margin in the bulbo-membranous urethra. Computer-tomographic (CT) scan and transrectal ultrasonography revealed an irregular mass between the urethra and rectum. Cytologic examination of the urine was negative for malignancy. Endoscopy revealed an irregular bulbo-membranous urethra with a small papillary lesion. Transurethral biopsy was performed and histological diagnosis was adenocarcinoma. The patient rejected surgical treatment and radiotherapy was performed. However, the disease progressed and the patient died from liver metastasis six months later.

We considered that CA125 was valuable as a tumor maker in this patient.

(Acta Urol. Jpn. **38**: 1407-1410, 1992)

Key words: Male urethral cancer, Adenocarcinoma, Tumor marker, CA125

緒　　言

今回われわれはその臨床経過から CA125 が腫瘍マーカーとして有用であると考えられた男子原発性尿道腺癌の1例を経験したので報告する．

症　　例

患者：66歳，男性

主訴：排尿困難，会陰部不快感

既往歴：35歳時に尿道結石にて経尿道的に結石を摘出，その後尿道ブジーを施行されたことがある．

家族歴：特記すべきことなし

現病歴：約3カ月まえから排尿困難および会陰部になにかものがはさまっているような不快感を自覚するようになり，それが徐々に増悪してきたため1989年12月に当科を初診した．

初診時所見：直腸指診にて前立腺癌を思わせる辺縁不整な硬い腫瘤を触知した．他の理学的所見には特に異常は認められなかった．

検査成績：一般検血，生化学検査ではクレアチニン 1.4 mg/dl および尿酸 10.1 mg/dl と高値を示した以外特に異常は認められなかった．腫瘍マーカーは CA 125 48 U/ml（正常値 50 U/ml 以下），CEA 6.2 ng/ml（同 5.0 ng/ml 以下）CA19-9 6 U/ml（同 37 U/ml 以下），AFP 3.1 ng/ml（同 20 ng/ml 以下），PSA 1.5 ng/ml（同 3.6 ng/ml 以下），γ-sm 1.3 ng/ml（同 4.0 ng/ml 以下），PAP 1.2 ng/ml（同 3.0 ng/ml 以下）と特に異常は認められなかった．検尿所見では顕微鏡的血尿が認められ尿細胞診は class II であった．

直腸指診で触知した腫瘤の経直腸的針生検の病理組織検査で腺癌と診断されたため入院となった．

UCG では球部尿道に狭窄所見が認められるほかに，球部から膜様部にかけて尿道はやや延長し後方より軽度に圧排され一部に辺縁不整な部位が認められた．注腸造影では直腸前壁に粘膜隆起が認められた．外部からの圧迫と考えられたが他に異常は認められなかった．直腸鏡で同部の粘膜は浮腫状変化が著明で腫瘍の浸潤が疑われた．上部消化管造影では特に異常は

* 現：大阪警察病院泌尿器科

認められなかった．CT 所見では UCG の所見に一致して，腫大した前立腺から球部尿道付近まで造影剤により不均一にエンハンスされる腫瘤像が認められた（Fig. 1）．他には特に異常は認められなかった．DIP では上部尿路に特に異常は認められなかった．以上の所見から前立腺あるいは尿道原発の腺癌が疑われたが尿道狭窄のため膀胱鏡が施行しえず，腰麻下に直視下内尿道切開術を施行した上で尿道膀胱鏡検査を行った．球部から膜様部にかけて尿道は硬く進展性に乏しく，粘膜面は不整で一部に小さな乳頭状の隆起性病変を認めたためこの部を TUR するとともに他に2カ所生検した．前立腺部尿道は比較的異常を思わせる所見に乏しかったが組織の採取および channeling を目的に TUR-P を併せて施行した．膀胱内には肉柱形成が認められる以外特に異常は認められなかった．手術終了後バルーンカテーテルを留置した際に再度腫瘤と前立腺の位置関係を確認するために経直腸的および経腹壁的超音波検査を施行した．この結果，前立腺に隣接して尿道直腸間に腫瘤が存在し，直腸指診にて触知したものに一致することが確認された（Fig. 2, 3）．

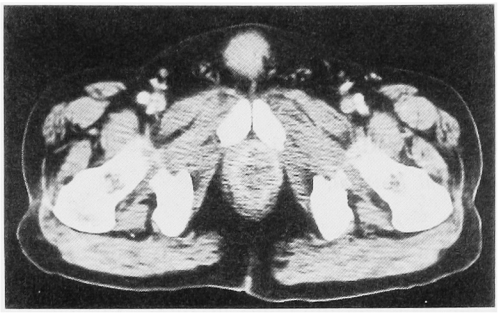

Fig. 1. CT shows a mass around bulbo-membranous urethra irregularly enhanced by contrast medium.

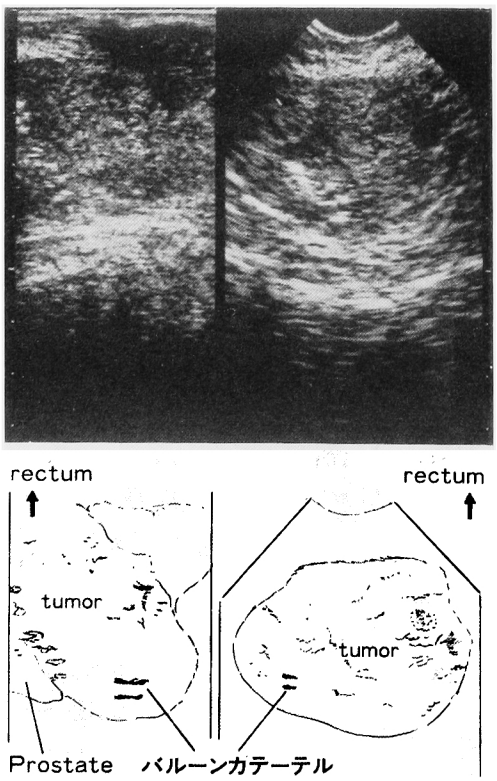

Fig. 2. Transrectal ultrasonography shows the tumor between rectum and urethra.
right: sagittal section
left : transverse section

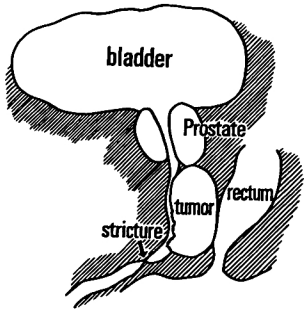

Fig. 3. The tumor exists between urethra and rectum departed from prostate. (scheme)

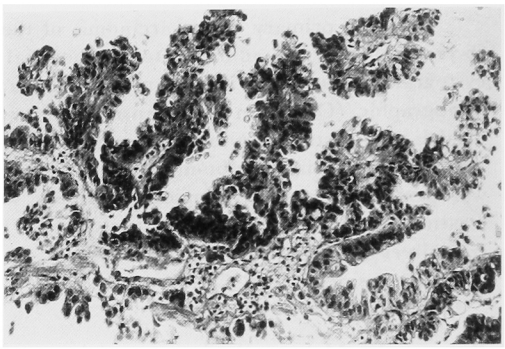

Fig. 4. Microscopic appearance shows adenocarcinoma.

病理診断：尿道部の生検組織はいずれも，一部乳頭状発育をみる腺癌であり針生検の組織像と同一の所見であった（Fig. 4）．前立腺組織はいずれも fibromuscular hyperplasia の所見で特に悪性所見は認められな

かった．腺癌組織における PSA および PAP に対する免疫組織染色は陰性で，以上の結果から原発性尿道腺癌および直腸侵潤の疑いと診断した．胸部X線写真および腹部超音波検査では特に転移を疑わせる所見は認められなかった．さらに加療が必要と考えられたが，患者および家族の強い希望からテガフール-ウラシル合剤の内服を続けながら経過観察することになった．2カ月後再び排尿困難および会陰部疼痛を訴えて再入院となった．この際，CA125 が 250 U/ml と高値を示していた．胸部X線写真および腹部超音波検査では特に転移を疑わせる所見は認められなかった．放射線療法を施行．疼痛は軽減し CA125 値も低下傾向を示していたが，再び CA125 値が上昇，腹部超音波検査にて肝転移が認められた．以後肝転移巣が急速に増大し CA125 値もそれに伴い上昇した（Fig. 5）．初診より6カ月後に肝不全にて死亡した．CA125 に対する免疫組織学的検査では陽性が強く疑われたが，組織切片が生検組織であったため小さく断定には至らなった．

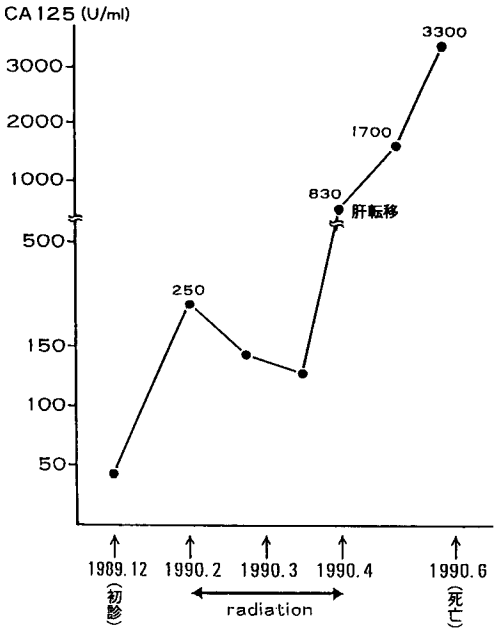

Fig. 5. Value of CA125 during clinical course.

Table 1. Cases of primary male urethral adenocarcinoma reported in Japan

No.	年齢	部位	既往歴	治療		報告者（年）
1	52	外尿道口	尿道炎	摘除		大川（1928）
2	61	後部		摘除		村田（1965）
3	56	前部	尿道炎	陰茎部分切断術	1年後再発なし	吉田（1967）
4	75	前部	尿道炎	試験切除術	1年4月後死亡	酒井（1969）
5	83	球膜様部	尿道炎	放射線	1年3月後死亡	平岡（1969）
6	42	球部		陰茎切断術，放射線		後藤（1970）
7	61	前部		陰茎切断術，尿道膀胱全摘術，放射線	1年後再発なし	岩間（1971）
8	70	後部		TUR，MMC 尿道内注入	1年後再発なし	郡（1977）
9	71	前部	尿道炎	化学療法	9月後死亡	太田（1980）
10	54	球部		TUR	再発	小川（1982）
11	38	前部		陰茎全摘術，化学療法		鹿子木（1982）
12	38	球部		全除精術，膀胱前立腺摘出術	8月後再発なし	成田（1982）
13	65	後部		TUR		新村（1983）
14	61	振子部		全除精術	1年後再発なし	佐々木（1984）
15	51	後部		膀胱前立腺尿道全摘術		江口（1990）
16	64	球部	尿道狭窄	膀胱陰茎全摘術		西村（1990）
17	66	球膜様部	尿道結石	化学療法，放射線	6月後死亡	自験例（1991）

考　　察

男子原発性尿道癌は比較的稀な疾患とされ，そのなかでも腺癌はさらに少なく，山口ら[1]の集計では本邦報告126例中13例（10.3％）の頻度とされる．われわれの調べえたかぎりでは腺癌の本邦報告例は16例であり自験例を含めた17例の概要を Table 1 に示す．年齢は38歳から83歳まで（平均59.3歳）でそのうち尿道炎の既往歴を有するものが5例（29.4％），経尿道的操作をうけた既往歴を有するものが2例（11.8％）であり発癌との関連が示唆される．その発症部位は記載どおりの表現を用いると後部尿道4例，球膜様部6例，

前部尿道5例，振子部尿道1例，外尿道口1例である．発症部位に関しては特に好発部位と思われるような傾向はないようで，これはRayら[2]の指摘するように腺癌は球膜様部に多いとする欧米の傾向とは若干異なるようである．治療法は非常に多様で一定の傾向は見いだせない．これは発症部位および stage との関係も大きいと考えられる．一般に振子部尿道癌では陰茎切除術，球膜様部，前立腺部尿道癌では全除精術および膀胱前立腺摘出術を行うとされるが[2]，初診時に進行している症例も多い半面，TUR および MMC ゼリーの注入のみで対処しえている症例もあり[3]，治療法が一定しないのであろう．放射線療法，化学療法が有効であったとする報告はなく，特に球膜様部，前立腺部尿道腺癌の予後は悪いとされており[2]，自験例の場合直腸への侵潤の可能性も高いと思われたことからも積極的な加療よりむしろ患者の意志を尊重すべきと考えた．

自験例の臨床経過で興味深い点は CA125 値の推移であろう．CA125 はヒト卵巣漿液性嚢胞腺癌の腹水細胞系を用いて作製したモノクローナル抗体により認識される抗原で卵巣癌の腫瘍マーカーとして注目されている[4]．初診時には正常範囲内であったが病状進行とともに上昇し臨床経過とよく相関した．免疫組織学的検査では組織量が少なく断定するにはいたらなかったが陽性が強く疑われた．このことから自験例においては CA125 は腫瘍マーカーとして有用であったと考えられた．本邦報告例中有用な腫瘍マーカーの存在した症例はなかった．自験例では放射線治療中 CA125 値は低下傾向を示し肝転移出現とともに再び上昇した．また放射線治療により会陰部疼痛も軽減し，放射線治療は効果があったといえるかもしれない．初回治療時に放射線治療を選択すべきであったかもしれず反省すべき点と考えている．

結　　語

尿道結石の既往歴を有する66歳男性の球膜様部尿道に発症した原発性尿道腺癌の1例を経験した．臨床経過を通じて CA125 が有用であったと考えられた．男子原発性尿道腺癌の本邦報告例に関して若干の文献的考察を加えた．

文　　献

1) 山口誓司，鳴海善文，中野悦次，ほか：原発性男子尿道癌の1例．泌尿紀要 **33**：945-950，1987
2) Ray B and Guinan PD: Primary carcinoma of the urethra. In: Principles and Management of Urologic Cancer. Edited by Japadpour N. 1st ed., pp. 445-473, The Williams & Wilkins Company, Boltimore, 1979
3) 郡健二郎，三好　進，永原　篤：男子尿道腺癌の1例．臨泌 **31**：73-76，1977
4) 有吉　寛，葛谷和夫，桑原正喜：CA125．日臨 **43** 秋期増刊号：438-440，1985

(Received on March 17, 1992
Accepted on July 4, 1992)