

表在性有茎性の膀胱原発印環細胞癌の1例

神奈川県立がんセンター泌尿器科 (部長: 近藤猪一郎)

村井 哲夫, 三浦 猛, 近藤猪一郎

三ツ境中央クリニック泌尿器科 (部長: 藤井 浩)

藤井 浩

SUPERFICIAL AND PEDUNCULATED SIGNET RING CELL
CARCINOMA OF THE URINARY BLADDER: A CASE REPORT

Tetsuo Murai, Takeshi Miura and Iichiro Kondo

From the Department of Urology, Kanagawa Cancer Center

Hiroshi Fujii

From the Department of Urology, Mitsukyo Chuo Clinic

A case of primary signet ring cell carcinoma of the urinary bladder is described. A 63-year-old man presenting with difficulty of urination and miction pain had a pedunculated soybean-size tumor on the left lateral wall of the bladder. Specimens of the tumor were obtained by transurethral resection and the pathological diagnosis was signet ring cell carcinoma. There was no evidence of bladder metastasis from other organs. The patient then had intraoperative radiotherapy and he is alive without recurrence 20 months after the operation.

We briefly discuss 73 cases of signet ring cell carcinoma of the urinary bladder collected from the English and Japanese literature. The tumor in this patient was the smallest of all cases reported previously.

(Acta Urol. Jpn. 38: 1395-1398, 1992)

Key words: Bladder tumor, Signet ring cell carcinoma, Superficial and pedunculated tumor, Intraoperative radiotherapy

緒 言

膀胱原発印環細胞癌は稀な疾患で、そのほとんどは浸潤性に発育し、早期に転移を生じて予後不良とされる。今回われわれは、文献上もっとも小さい部類に属すると思われる表在性、有茎性の印環細胞癌を経験したので、若干の考察を加えて報告する。

症 例

患者: 63歳, 男性

初診日: 1990年7月21日

主訴: 排尿困難, 排尿痛

家族歴・既往歴: 特記すべきことなし

現病歴: 1990年5月初旬, 排尿困難, 排尿痛出現したため, 三ツ境中央クリニック受診。慢性前立腺炎の診断の下に抗菌剤を投与され, 症状は消失した。しかし尿沈渣に赤血球 30~50個/hpf を認めたため, 膀胱

鏡検査を行ったところ膀胱腫瘍が発見され, 神奈川県立がんセンター泌尿器科を紹介され入院となった。

入院時現症: 身長 166.2 cm, 体重 61.5 kg, 血圧 120~70 mmHg. 体格栄養中程度。胸腹部理学的所見に異常なし。直腸指診で中等度の前立腺肥大を認めた。

膀胱鏡所見: 左側壁に大豆大の表面粗造で一部石灰化を伴う有茎性腫瘍を認めた。

入院時検査所見: 血液一般, 血液生化学検査に異常を認めず, 尿検査で蛋白(±), 沈渣で赤血球 20~25/hpf, 尿細胞診は class IV であった。

X線検査: IVP では上部尿路に異常を認めず, 超音波検査で膀胱左側壁に acoustic shadow を伴う約 8 mm 大の腫瘍を認めたが, 壁外浸潤の所見はなかった (Fig. 1)。CT scan ではこの腫瘍は不明で, 骨盤内リンパ節の腫大を認めなかった。胸部X線, 骨シンチに異常所見を認めなかった。以上より, 膀胱腫瘍の

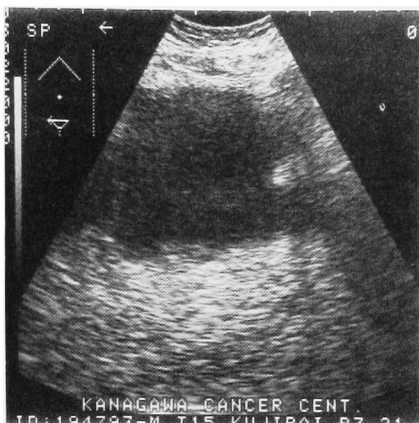


Fig. 1. Ultrasonogram shows a hyperechoic small mass with acoustic shadow on the left lateral wall of the bladder.

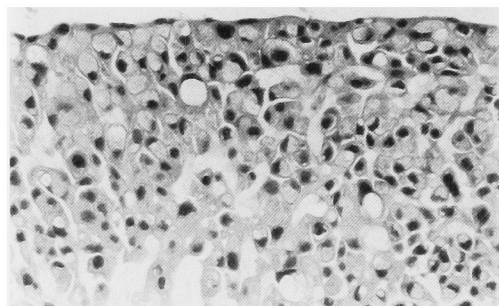


Fig. 2. Predominant cells of tumor are signet ring cells, which have vacuolated cytoplasm and compressed, eccentric nuclei (H&E stain).

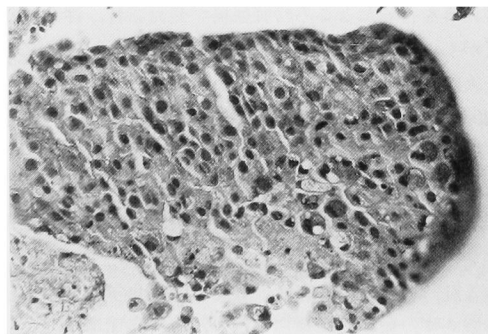


Fig. 3. Large cytoplasmic globules of mucin stain positively (Periodic acid, Schiff stain).

診断の下に、1990年8月7日経尿道的膀胱腫瘍切除および膀胱生検術を施行した。

病理組織学的所見：hematoxylin-eosin 染色にて、核が一方に押しやられた印環細胞を含む腺癌の像を呈

した (Fig. 2)。これらの腫瘍細胞は PAS 染色にて粘液の産生が証明され (Fig. 3)、CEA 染色にて印環細胞内に陽性像を認めた。なお Brun's nest, cystitis glandularis および尿膜管の遺残物は見られず、random biopsy の標本には悪性像を認めなかった。他臓器からの転移も考慮し、消化管や呼吸器の検索を行ったが異常所見は見られず、CEA, CA19-9 などの腫瘍マーカーも正常であった。以上より、膀胱原発の印環細胞癌と診断し、8月28日膀胱高位切開、腫瘍部粘膜下切除、術中照射 (ベータトロン 30 Gy, 4 cm, 6 MeV) を施行した。病理組織学的には腫瘍組織の残存は認められず、9月12日退院した。1年8カ月を経た現在まで再発、転移を認めていない。

考 察

印環細胞癌は低分化腺癌のうちの粘液産生型と見るべきもので、腺腔形成性がはなはだ乏しく、癌細胞はその細胞質中に粘液を産生充満し核を一側に押しやるために印環細胞型を呈するのを特徴とする¹⁾。消化管や乳腺などに発生することが多いが、膀胱や前立腺などの尿路系にもごく稀に生じる。膀胱印環細胞癌の発生の起源に関しては、1)総排出腔の遺残組織、2)慢性刺激による尿路上皮の metaplasia、3)移行上皮の直接の transformation²⁾ など諸説あり、現在のところ結論はえられていない。

膀胱に腺癌を認めた場合に鑑別すべき疾患として、尿膜管腫瘍と他臓器原発癌の転移、浸潤が挙げられる。前者との鑑別は、特に進行例では困難な場合が多い。Abenoza ら³⁾ は尿膜管腫瘍と診断する根拠として、1)膀胱頂部、稀に前壁に位置し、二次的に粘膜に遺瘍を形成する。2)膀胱内に腺性化生を認めない、3)膀胱腔内よりも膀胱壁内で成長し膀胱前腔の脂肪織方向に進展することを挙げている。本症例では腫瘍は側壁に表在性に存在し、上記1)と3)に照らして尿膜管腫瘍は否定される。また精査の結果、他臓器に腺癌の発生を認めなかったため、膀胱原発の印環細胞癌と診断した。

膀胱原発の腺癌は膀胱腫瘍全体の0.5~2%程度⁴⁾ とされるが、中でも印環細胞癌はきわめて稀である。1987年細木ら⁵⁾ が内外の27例を、1989年山田ら⁶⁾ が35例を集計しており、今回われわれが調べたかぎりでは、詳細な報告は自験例を含めて本邦では25例、日英文献を総合すると73例であった (Table 1)。年齢分布は34歳~88歳、平均58歳で、性別は男性56例、女性17例、男女比は3.3:1であった。発生部位としては側壁、後壁、三角部、頂部に多い。しかし、本疾患は早

Table 1. Reported cases of the primary signet ring cell carcinoma of the urinary bladder (following Yamada's report)

No.	報告者	年	年齢	性	臨床症状	発生部位	治療	予後
36	Reading	1983	61	M	頻尿, 尿意逼迫, 夜間頻尿, 尿失禁, 排尿障害	膀胱全体	膀胱全摘	不明
37	渋谷	1985	47	M	血尿, 尿道痛	尿管口部	TUR, 化療	不明
38	Kumar	1986	40	M	熱発, 戦慄	三角部	生検のみ	1か月死亡
39	Bowlby	1986	34	F	腹部膨満, 性器出血, 食思不振	三角部	化療, 放療	8か月死亡
40	加藤	1987	74	F	血尿, 頻尿, 排尿時痛	側壁	尿路変更, 化療	5か月生存
41	Horne	1987	63	M	頻尿, 尿意逼迫, 尿失禁	前壁, 側壁以外	放療	10か月死亡
42	妻谷	1988	62	M	血尿, 排尿時痛	側壁	膀胱全摘, 化療	29か月死亡
43	北村	1988	52	M	血尿	前壁, 頂部以外	膀胱全摘	5か月死亡
44	Bernstein	1988	55	F	頻尿, 血尿, 尿意逼迫, 排尿障害	膀胱全体	膀胱全摘, 放療, 化療	7か月生存
45	Blute	1989	65	F	頻尿, 尿意逼迫	膀胱全体	放療	27か月死亡
46	Blute	1989	81	M	頻尿, 尿意逼迫	膀胱全体	化療, 放療	9か月不明
47	Blute	1989	61	M	尿意逼迫, 恥骨上痛	膀胱全体	膀胱全摘, 化療	11か月生存
48	Blute	1989	56	F	頻尿, 尿意逼迫	膀胱全体	膀胱全摘	5か月死亡
49	Blute	1989	56	M	頻尿, 尿意逼迫, 左側腹部痛, 恥骨上痛, 排便困難, 体重減少	膀胱全体	放療, Interferon	9か月生存
50	Azadeh	1989	46	M	血尿, 頻尿, 排尿障害	前壁, 頂部	膀胱全摘	10か月死亡
51	Azadeh	1989	51	M	血尿, 頻尿, 排尿障害	前壁, 側壁	部分切除	9か月生存
52	Bianco	1989	不明	M	恥骨上痛, 尿道から膿排出	膀胱全体	膀胱全摘	不明
53	Goble	1990	72	F	カテーテル周囲の炎症, 分泌物	前壁, 頂部	部分切除	不明
54	原田	1990	78	M	頻尿, 血尿	頂部	部分切除, 化療	4か月死亡
55	川田	1990	75	M	血尿	側壁, 三角部	膀胱全摘	10か月生存
56	石坂	1990	72	F	血尿, 頻尿	膀胱全体	膀胱全摘	7か月生存
57	高	1990	43	M	血尿	側壁, 三角部	膀胱全摘, 化療	2か月生存
58	雨宮	1990	77	F	血尿	後壁	放療, 膀胱全摘, 化療	12か月死亡
59	佐藤	1990	41	M	血尿, 排尿時痛	後壁	膀胱全摘, 化療	3か月生存
60	Grignon	1991	47	F	血尿	後壁, 頂部	TUR, 化療	13か月死亡
61	Grignon	1991	42	M	血尿	側壁	放療	12か月死亡
62	Grignon	1991	65	M	尿しぶり感	頸部, 側壁	放療	90か月死亡
63	Grignon	1991	57	M	不明	不明	放療, 化療	9か月死亡
64	Grignon	1991	63	M	血尿	三角部, 後壁, 側壁	無し	1か月死亡
65	Grignon	1991	63	M	血尿, 排尿時痛	側壁	化療	13か月死亡
66	Grignon	1991	59	M	頻尿	後壁	化療, 放療	16か月死亡
67	Grignon	1991	37	M	血尿, 鎖骨上部腫瘍	後壁	化療, Interferon	8か月死亡
68	Grignon	1991	49	M	血尿	後壁, 三角部	化療	3か月死亡
69	Grignon	1991	78	M	血尿	頸部, 三角部	膀胱全摘, 化療	27か月生存
70	Grignon	1991	49	M	腹部腫瘍	不明	部分切除, 放療	5か月死亡
71	長田	1991	50	M	尿失禁	膀胱全体	尿路変更, 化療	10か月死亡
72	松野	1992	66	F	血尿	三角部	TUR, 膀胱全摘	23か月生存
73	自験例		63	M	頻尿, 排尿時痛	側壁	TUR, 放療	20か月生存

くから浸潤傾向を示すことから、側壁だけ、後壁だけといった単一区域よりむしろ2区域以上にまたがるものが多く、15例(21%)で癌は膀胱壁全体におよんでいた。これに対し本例は単発、有茎性かつ表在性で、現在までに報告された膀胱印環細胞癌の中で、最も小さい部類に属するものと考えられた。

予後に関して、内外の症例報告から生存期間をKaplan-Meier法により算定した。その結果1年、2年、3年生存率はそれぞれ47%、36%、17%であり、予後不良の疾患といえる。治療は33例に膀胱全

摘、10例に膀胱部分切除が施行されている。化学療法や放射線療法は無効であるとする意見が多い⁷⁻¹¹⁾一方で、放射線療法の有効性を述べているものもいる¹²⁾が、印環細胞癌が高悪性度、浸潤性であることから、治療としては早期の膀胱全摘が第一選択であることに異論はないであろう。だが、本例のごとく有茎性表在性の単発腫瘍は、印環細胞癌の中でもきわめて稀なものであるために、確定した治療方針が存在しない。われわれは印環細胞癌の一般的性質を考慮すれば、TURだけでは細胞レベルの腫瘍残存の可能性があり、他方

膀胱全摘を行うには、腫瘍の小ささに比べて術中術後、および尿路変更による患者の負担が大きすぎると考え、術中照射を施行した。術中照射は、1)腫瘍を露出し、直視下に確認できる、2)病巣近くの健常組織を機械的に退避させ被爆を防ぐことができる、3)病巣後方組織への線量は充分減弱できる、といった理由から1回に大線量の照射が可能である。そのため放射線感受性の高い癌のみならず、分割照射では治療不可能な放射線抵抗性の腫瘍も、術中照射の適応となる¹³⁾。泌尿器科領域では膀胱癌¹⁴⁾や前立腺癌¹⁵⁾に対して、また他科領域では胃癌を初めとした消化器系腫瘍や悪性軟部組織腫瘍などに対して施行され¹⁶⁻¹⁸⁾、良好な結果がえられている。一方膀胱部分切除術も、術中照射同様膀胱機能を温存しうるが、両者を比べた場合術中照射の方が膀胱周囲の剝離が少なくすむことから、印環細胞癌が再発し膀胱全摘が必要となった時に、容易にこれを行いうるという利点もある。しかし放射線膀胱炎を初めとした、晩期合併症の可能性は否定できないので、その点も注意しつつ今後嚴重に経過を観察して行く予定である。

結 語

1. 63歳男性に発生した膀胱原発印環細胞癌の1例を経験し、あわせて文献の考察を加え報告した。

2. 一般の特徴として早期から高度の浸潤性を示すのに対し、本例は単発、表在性かつ有茎性腫瘍で、過去の報告例中最小の部類に属するものと考えられた。

3. 治療としては通常、膀胱全摘が主体となるが、本例ではTURに続いて術中照射を施行することにより、膀胱温存が可能であった。

なお、本論文の要旨は第3回日本泌尿器科学会神奈川地方会において発表した。

文 献

- 1) 胃癌研究会編：胃癌の組織学的分類，胃癌取扱い規約。改訂第11版，pp. 53，金原出版，東京，1985
- 2) DeFillipo N, Blute R and Klein LA: Signet-ring cell carcinoma of bladder. *Urology* **29**: 479-483, 1987
- 3) Abenoza P, Manivel C and Fraley EE: Primary adenocarcinoma of urinary bladder. *Urology* **29**: 9-14, 1987
- 4) Mostofi FK, Thompson RV and Dean AL Jr.: Mucous adenocarcinoma of the urinary bladder. *Cancer* **8**: 741-758, 1955
- 5) 細木 茂，浜田 斉，鍋嶋晋次，ほか：膀胱原発印環細胞癌の1例。泌尿紀要 **33**: 940-944, 1987
- 6) 山田芳彰，山田博彦，宮川嘉真，ほか：膀胱原発印環細胞癌の1例。泌尿紀要 **35**: 1207-1211, 1989
- 7) Naeim F, Schlezinger RM and de la Maza LM: Primary signet ring cell carcinoma of the bladder: report of a case and review of the literature. *J Urol* **108**: 274-276, 1972
- 8) Corwin SH, Tassy F, Malament M, et al.: Rare signet ring cell variant of mucinous adenocarcinoma of the bladder. *J Urol* **106**: 697-700, 1971
- 9) Rosas-Urbe A and Luna MA: Primary signet ring cell carcinoma of the urinary bladder. *Arch Pathol* **88**: 294-297, 1969
- 10) Austin GE and Safford J: Signet ring cell carcinoma of bladder. *Urology* **12**: 458-460, 1978
- 11) De Ture FA, Dein R, Hackett RL, et al.: Primary signet ring cell carcinoma of bladder exemplifying vesical epithelial multipotentiality. *Urology* **6**: 240-244, 1975
- 12) 武田正之，森下英夫：原発性膀胱印鑑細胞癌の1例。西日泌尿 **47**: 165-169, 1985
- 13) 田中良明，竹下祥敬，松田忠義，ほか：治療可能比からみた術中照射療法の臨床的意義。癌の臨床 **33**: 1619-1626, 1987
- 14) Matsumoto K, Kakizoe T, Mikuriya S, et al.: Clinical evaluation of intraoperative radiotherapy for carcinoma of the urinary bladder. *Cancer* **47**: 509-513, 1981
- 15) 阿部光幸，高橋正治，小野公二，ほか：局所進行性難治癌に対する術中照射。癌の臨床 **29**: 732-736, 1983
- 16) Abe M, Takahashi M, Yabumoto E, et al.: Techniques, indications and results of intraoperative radiotherapy of advanced cancers. *Radiology* **116**: 693-702, 1975
- 17) Abe M, Takahashi M, Yabumoto E, et al.: Clinical experience with intraoperative radiotherapy of locally advanced cancers. *Cancer* **45**: 40-48, 1980
- 18) Abe M and Takahashi M: Intraoperative radiotherapy: The Japanese experience. *Int J Radiat Oncol Biol Phys* **7**: 863-868, 1981

(Received on June 4, 1992)
(Accepted on August 4, 1992)