

進行前立腺癌症例における超音波外科吸引装置による去勢術

大阪市立大学医学部泌尿器科学教室 (主任: 岸本武利教授)

安本 亮二, 南 英利, 吉原 秀高, 前川たかし
 飴野 靖, 林 真二, 西阪 誠泰, 岸本 武利

SUBCAPSULAR ORCHIECTOMY USING THE ULTRASONIC SURGICAL ASPIRATOR IN PATIENTS WITH ADVANCED PROSTATIC CANCER

Ryoji Yasumoto, Hidetoshi Minami, Hidetaka Yoshihara,
 Takashi Maekawa, Yasushi Ameno, Shinji Hayashi,
 Nobuyasu Nishisaka and Taketoshi Kishimoto
From the Department of Urology, Osaka City University Medical School

We report a technique for performing subcapsular orchiectomy using the ultrasonic surgical aspirator (USA). The procedure was simple and safe, and was completed within one hour in 2 patients on whom it was carried out. Operative complications such as bleeding, postoperative pain and wound swelling were minimal, and compression dressings were not necessary. Postoperatively, the serum testosterone value was lowered to the castrate level. We conclude that subcapsular orchiectomy using USA is superior to conventional bilateral scrotal orchiectomy, and will be a useful option.

(Acta Urol. Jpn. 38 : 1379-1381, 1992)

Key words: Ultrasonic surgical aspirator (USA), Subcapsular orchiectomy, Androgen ablation, Prostatic cancer

緒 言

本邦においても高齢化が進み, 前立腺癌の症例が増加しつつある。それら症例の多くは high stage のため, 根治的治療としての前立腺全摘除術ではなく, 内分泌療法や内分泌化学療法が主として行われている^{1,2)}。内分泌療法としては女性ホルモンや抗男性ホルモン剤の使用さらには去勢術^{3,4)}。最近では LHRH analogue による治療も行われようとしている⁵⁾。しかし, 治療コンプライアンスを考えると薬物療法にも限界があり, 依然多くの施設で去勢術が行われているのが現状である。

一般に去勢術は鼠径部や陰囊部に切開を置き行われ, 陰囊内容すべてを摘出する。このためこの治療に拒否する症例がある。そこで精巣内容だけを摘出する subcapsular orchiectomy が行われるようになってきた^{3,4)}。今回, その方法の変法として ultrasonic surgical aspirator (USA, 超音波外科吸引装置)⁶⁾による去勢術を試み, 満足すべき結果をえたので報告す

る。

対象ならびに方法

1. 対象

症例は52歳と63歳の男子。排尿困難を主訴に来院。直腸診にて石様硬, 表面不整の前立腺を触知。諸検査の結果, 前立腺癌 stage D₂ と診断, 内分泌化学療法を行うためまず去勢術を施行した。

2. USA を用いた去勢術の方法

陰囊縫線部に約 1.5 cm の皮切をおき, 精巣固有鞘膜を切開しさらに精巣被膜を約 1 cm の切開を加える。USA のチップを同部に挿入し精巣組織を吸引する (Fig. 1)。ある程度精巣組織が吸引されると, 自然と陰囊内容物が創部より脱出してくる。つぎに精巣組織が残存していないかを確認するため, 軟性の尿管内視鏡を用いて観察する (Fig. 2)。精巣被膜, 精巣固有鞘膜をカットグットで縫合し, 出血の無いことを確認したのち皮膚を縫合する。なお, 内分泌面での効果判定のためテストステロン値を測定した。

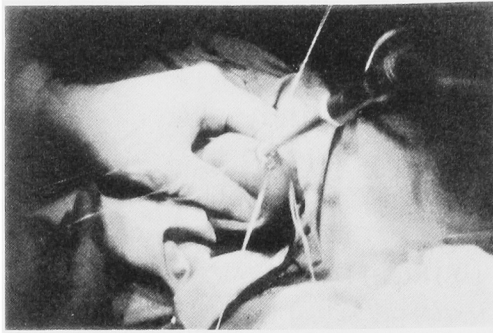


Fig. 1. Photograph shows subcapsular orchiectomy using the ultrasonic surgical aspirator.

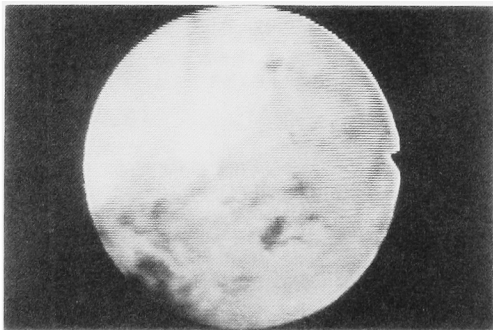
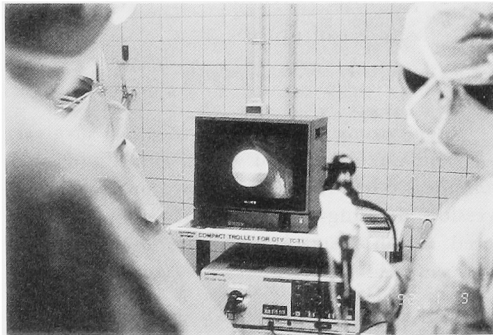


Fig. 2. Photographs demonstrate the inner surface of testis. No testicular tissue was observed.

結 果

1. 手術法に関する検討

この術式を2症例に行った。治療時間は左右の精巣それぞれ20分程度であった。施行に際して精巣よりの出血もなく、また縮小した精巣組織が創部より脱出し、より完全に精巣組織を吸引することが可能であった。Fig. 3はこのようにして施行された精巣被膜の組織像である。残存する精巣組織は見られず、一部血管の障害が見られた。吸引施行中、USAのチップ部

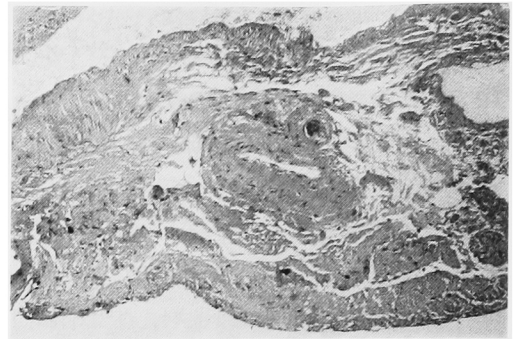


Fig. 3. Histopathology of tunica albuginea. No residual tissue of testis was seen.

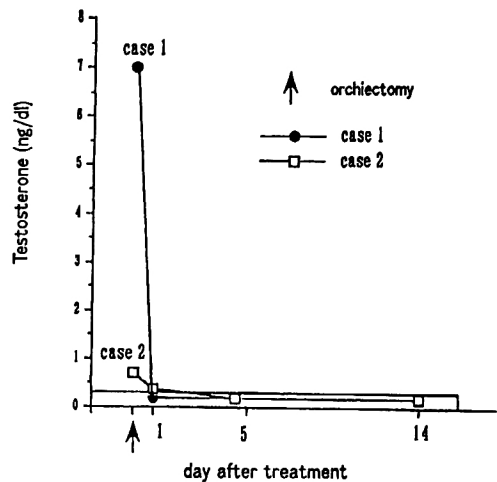


Fig. 4. Change in testosterone level. It decreased to the castration level after operation.

に熱感をすこし感じたが、術後の創部痛はほとんど観察されなかった。

2. テストステロン値の変動

Fig. 4に示すように、術後テストステロン値は翌日には他の治療法での去勢レベルに達していた。

考 案

前立腺癌に対する内分泌療法の一つとして去勢術がある。この方法には陰嚢内容全部を摘出する場合と精巣内容のみを摘除する場合、(subcapsular orchiectomy)とがある。後者ではLeydig細胞の残存やandrogenの動態の面で問題があり、抗男性ホルモン療法としては否定的な意見がとられていた⁷⁾、その後抗男性ホルモン効果などについて臨床的有用性が再確認され⁸⁾、前者の術式と比較してコスメリックであ

る点, 局所麻酔でも可能⁹⁾など, 現在多くの施設で行われるようになってきた。

さて, subcapsular orchiectomy の場合, 精巣被膜の切開や精巣組織の切除の際の出血, さらに前述したように精巣組織の取り残しなどが懸念される。また, 術後の創部痛もあり Wishnow ら⁹⁾はそれを予防するため炭酸ガスレーザーによる切開を用いる改良法を報告しているも, この術式にもまだ改善すべき点が多くある。しかしながら, 今回, 私たちが行った方法では, このような術中の合併症や治療後の創部痛はほとんどなく, 懸念された精巣内容の取り残しも内視鏡で観察することによりほぼ完全に行え, しかも去勢レベルにまでテストステロン値を低下しうることが可能であった。

以上の成果より, USA による去勢術は, 従来の surgical subcapsular orchiectomy とほぼ同様の効果のある術式と考えられた。今回は患者の状態により全身麻酔や腰椎麻酔にて行ったが, 本方法は局所麻酔にて外来にて行いうる去勢術と思われる。

文 献

- 1) Huggins C, Stevens RE and Hodges CV: Studies on prostatic cancer. II. The effects of castration on advanced carcinoma of the prostate gland. Arch Surg 43: 209-223, 1941
- 2) Maekawa T, Asakawa M, Yasumoto R, et al.: Chemo-endocrine therapy using oral anticancer drug UFT for advanced prostatic cancer, abstract in 22th Congress of Int Soc of Urology, Seville, 1991
- 3) Riba LW: Subcapsular castration for carcinoma of prostate. J Urol 43: 384-387, 1942
- 4) Desmond AD, Arnold AJ and Hastie KJ: Subcapsular orchiectomy under local anesthesia. Technique, results and implications. Br J Urol 61: 143-145, 1987
- 5) Beacock CJ, Buck AC, Zwinck R, et al.: The treatment of metastatic prostatic cancer with the slow release LHRH analogue Zoladex ICI 118630. Br J Urol 59: 436-442, 1987
- 6) Addonizio JC and Choudhury MS: Cavitrons in urologic surgery. Urol Clin North Am 18: 445-454, 1986
- 7) O'Connor VJ, Chiang SP and Grayhack JT: Is subcapsular orchiectomy a definitive procedure? Studies of hormone excretion before and after orchiectomy. J Urol 89: 236-240, 1963
- 8) Chapman JP Comparison of testosterone and LH values in subcapsular vs total orchiectomy patients. Urology 80: 27-28, 1987
- 9) Wishnow KI and Johnson DE: Subcapsular orchiectomy using the CO₂ laser: A new technique. Lasers Surg Med 8: 604-607, 1988

(Received on July 13, 1992)

(Accepted on September 2, 1992)

(迅速掲載)