尿路性器癌と肺癌との重複癌の3症例

東京都立墨東病院（部長：三方律治）
三方 律治，今尾 貞夫，小松 秀樹

THREE CASES OF DOUBLE CANCER : GENITOURINARY AND LUNG CANCERS

Noriharu Mikata, Sadao Imao and Hideki Komatsu
From the Department of Urology, Tokyo Metropolitan Bokutoh Hospital

Three patients who had genitourinary cancer combined with lung cancer are reported. One patient had pulmonary adenocarcinoma and bladder transitional cell carcinoma, one had small cell lung cancer and squamous cell carcinoma of the penis, and one had large cell lung carcinoma and prostatic adenocarcinoma. In Japan, where society is aging rapidly, cases of multiple primary cancer with lung and genitourinary cancers are expected to increase considerably in the future.
(Acta Urol. Jpn. 39: 81-84, 1993)

Key words: Double cancer, Genitourinary cancer, Lung cancer

緒 言

最近われわれは膀胱癌，前立腺癌，および陰茎癌に合併した肺癌の症例を各1例経験した．その臨床経過を報告し，肺癌と尿路性器癌との重複癌について若干の文献的考察を行う．

症 例

症例1：70歳，男性．元管理職，3親等以内には癌家族歴はない．40年間以上1日10本以上の喫煙歴あり．1987年より糖尿病，高血圧および心筋障害にて近医で加療中．血尿のため当科を受診し，膀胱癌の診断で，1990年10月18日に経尿道的電気切除（TUR）を行った．病理組織学的には移行上皮癌（Fig. 1A）G-1, T_1NxM_0[1] であった．1991年11月18日に膀胱癌再発のため再入院した．この時の胸部X線撮影で，右肺尖部に異常陰影を認め，X線 CT で肺癌と診断した．11月26日に TUR を行い，病理学的には前回と同様に移行上皮癌 G-1 であった．心臓血管外科に転科後，12月9日に右肺上葉切除を受け，病理組織学的には高分化管状腺癌（Fig. 1B), $pT_1N_0M_0$[1] であった．1992年1月30日に患者は退院したが，3月30日現在両癌の再発転移を認めていない．

症例2：60歳，男性．金庫製造業．3親等以内に癌家族歴はなく．30年以上1日40本の喫煙歴あり．特別な既往歴はない．約1年間続く陰茎腫瘤のために，1991年2月6日に入院．生検で扁平上皮癌，G-2, $pT_2N_0M_0$[1] であった（Fig. 2A）．2月14日から3月22日まで50GY の外照射と bleomycin 計100 mg を投与し5月18日に退院した．退院時には腫瘍は消失し，生検でも変性の強い細胞を認めるのみであった．胸部X線撮影および血液ガス分析に異常を認めなかった．

6月末からの咳吹と顔面および両上腕の浮腫を訴えて7月11日当科を再受診．上大静脈症候群を疑い，X線 CT を行い，7月22日に再入院．生検で，肺小細胞癌（Fig. 2B）$T_4N_2M_0$[1] と診断され，肺門部の 40 GY の外照射および carboplatin と VP-16 との化学療法を受け，11月23日に退院し，以後2月毎に同一化学療法を通院で受けている．

症例3：77歳，男性．元事務職員．3親等以内に癌家族歴なし．15年前に近医にて胃癌の手術を受けた．50年間1日10本以上の喫煙歴がある．前立腺肥大症の診断で約1年間薬物療法を行い症状は消失していたが，初診時より prostatic antigen（PA）の高値が続いており，1991年10月14日に精査および手術を目的に入院した．入院時の PA は 6.4 ng/ml（正常3以下）で，他の前立腺マーカーはすべて正常値であった．15日に前立腺生検を行い，前立腺腺癌（Fig. 3A）G-2, T_1NxM_0 と診断し，去勢術と estramustine phosphate の投与を開始した．

入院時に撮影した胸部X線撮影で，左肺に腫瘍陰影を認め，前立腺と同時に検索を行い，肺癌と診断．11

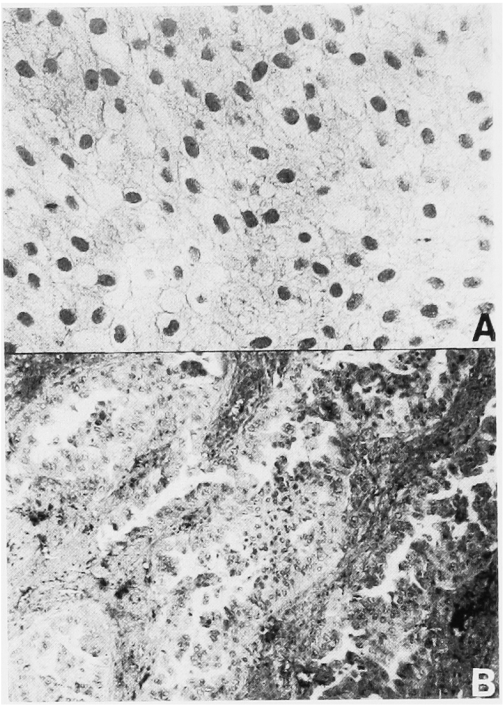

Fig. 1. Case 1. A: Histogram of the bladder transitional cell carcinoma.
B: Histogram of plumonary adenocarcinoma

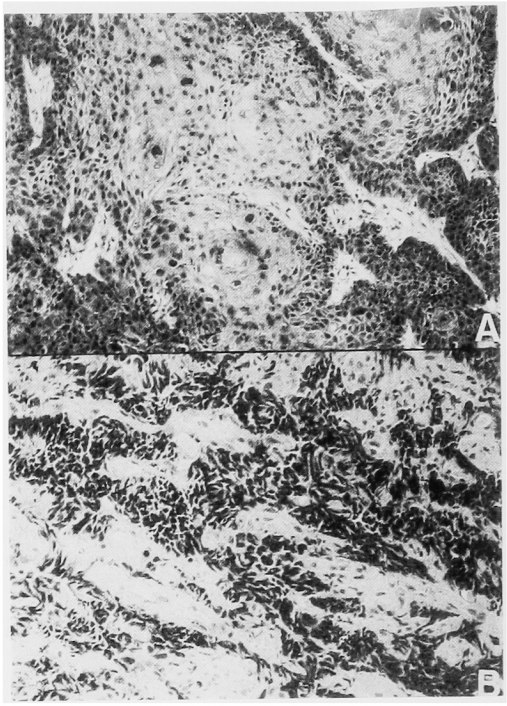

Fig. 2. Case 2. A: Histogram of penile squamous cell carcinoma
B: Histogram of small cell carcinoma of the lung.

Table 1. Genitourinary cancer as complications in cases of lung cancer

Reference	Total Lung Ca	Combined genitourinary cancer			
		Pelvic & ureter	Bladder	Prostate	Testis
Amamiya[6] (1985)	1, 270	1	3	1	1
Kuwahara[7] (1985)	3, 154		2		
Morikage[8] (1988)	121		1	1	
Isiguro[9] (1989)	506		3	3	
Niibe[10] (1990)	750			2	1
Total	5, 801	1	9	7	2

月11日に左下葉切除を受け，病理組織学的には大細胞癌（Fig. 3B）$pT_2N_1M_0$ であった．

考　　察

最近重複癌特に臨床的重複癌の報告は著しく増加している[2]．今回報告した3例は全例 Waren & Gates[3] の定義を満足する重複癌である．1990～1991 年の2年間に当科で入院治療をうけた癌患者は 168 症例であったので，尿路性器癌の 1.8％に肺癌を合併していたことになる．

泌尿器科領域癌では他臓器に比べ臨床的重複癌の頻度が高く[4,5]，泌尿器科癌の4.4％[4] と6.4％[5]に他臓器癌を合併し，一方肺癌ではその2.5～11.6％[6-10] に他臓器癌が合併していたと報告されている．松島ら[11]は尿路性器癌の関連する重複癌468例を集計しているが，その内肺癌と膀胱癌との組合せは27例，肺癌と前立腺癌との組合せは18例である．肺癌と陰茎癌との組合せ重複癌は，松島らの集計にも見あたらず，本邦においては幸田ら[12]の陰茎扁平上皮癌と肺小細胞癌の1例が報告されているに過ぎない．

一方肺癌では，尿路性器癌との組合わせ重複癌の頻度は少ない．臨床報告例では，肺癌 5, 801 例のうちに膀胱癌 9 例，前立腺癌 7 例を合併していたにすぎない (Table 1)[6-10]．

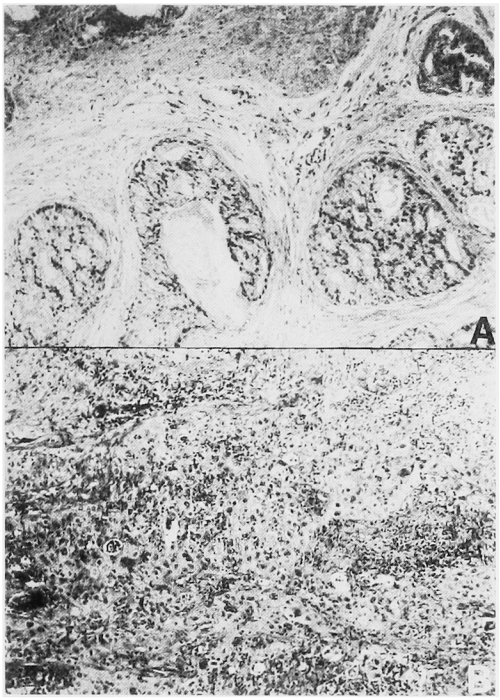

Fig. 3. Case 3. A : Histogram of prostate adenocarcinoma
B: Histogram of large cell carcinoma of the lung

癌の発生原因が不明な現在では，重複癌の発生原因も不明である．重複癌のリスクファクターとして遺伝的素因，環境因子，癌治療の影響等が挙げられている[5]．遺伝的素因を知る方法としては，重複癌患者には癌家族歴を有する症例が多いといわれているが[5]，今回報告した3症例には癌家族歴はなかった．喫煙は肺癌の主要な原因とされており[13]，今回の症例はいずれも，長年喫煙の習慣があった．

太田[14]は年齢とともに頻度が上昇して止まらない男性癌として，皮膚癌，膀胱癌，前立腺癌および腎癌を挙げており，これらの癌は85歳以上でも頻度が上昇していると述べている．陰茎癌を皮膚癌の一部と考えれば，今回の3症例は老化と相関の高い癌といえる[14]．重複癌も高齢者に多く発生し[14]，泌尿器科領域癌の関連する重複癌患者は，他臓器癌の関連する重複癌患者に比べて年齢層が高い[5,15]．また近年は高齢者の増加により肺癌の発生頻度が急激に増加している[16]．高齢者社会に突入した本邦では，肺癌と尿路性器癌との重複癌はますます増加すると推察され，尿路性器癌では，他臓器癌の合併を常に念頭において診療する必要があると考える[5]．

結　　語

肺癌に尿路性器癌を合併した3症例を報告した．合併した尿路性器癌は膀胱癌，前立腺癌と陰茎癌が各1例であった．高齢者社会に突入した本邦では，肺癌と尿路性器癌との重複癌はますます増加すると考察した．

十九浦敏男医長をはじめ，当院心臓血管外科の諸先生のご協力，並びに病理組織診断につさ御教授頂きました，当院検査科長鈴木不二彦先生に心より感謝いたします．

文　　献

1) UICC, TNM Classification of Malignant Tumours. 4th ed. Geneva, 1987
2) 三方律治：腎細胞癌の関連した重複癌．第16回日本外科系連合学会発表．1991 日臨外医会誌投稿中
3) Waren S and Gates O Multiple primary malignant tumors : A survey of literature and statistical study. Am J Cancer **16**: 1358-1414, 1932
4) 宇山　健，山本晶弘，淡河洋一，ほか：泌尿生殖器癌が関連した原発性多重悪性腫瘍．西日泌尿 **43**: 895-899, 1981
5) 三方律治，木下健二：泌尿器科癌が関連した重複癌．癌の臨床 **29**：183-186, 1983
6) 雨宮隆太，早田義博，平良　修，ほか：肺癌と他臓器癌重複癌．最新医 **40**：1658-1668, 1985
7) 桑原　修，平田　保，早乙女一男，ほか：肺癌手術後の重複癌と今後の対応．癌の臨床 **31**：1771-1775, 1985
8) 森蔭俊彦，水島　豊，星野　清，ほか：当科における肺を含む多重癌の臨床的検討．肺癌 **28**：142-143, 1988
9) 石黒昭彦，磯部　宏，宮本　宏，ほか：肺癌を含む重複癌の臨床的検討．癌の臨床 **35**：1636-1640, 1989
10) 新部英男，早川和重，三橋紀夫：肺癌．KARKINOS **3**：999-1005, 1990
11) 松島正浩，柳下次雄，深沢　潔，ほか：職業性と自然発生膀胱癌を第1癌とする重複癌，および泌尿性器系重複癌をついて．日泌尿会誌 **75**：1306-1318, 1984
12) 幸田　衛，竹井洋二：皮膚扁平上皮癌と肺小細胞癌性未分化癌．臨皮 **37**：173, 1983
13) 廣畑富雄：ヒトの発癌の疫学的考察．太田邦夫，山本　正，杉村　隆，菅野晴夫，編．癌の科学，2巻，環境と発癌，南江堂，東京，1979. pp. 229-244
14) 太田邦夫：老年と腫瘍―老化と癌化―．太田邦夫，山本　正，杉村　隆，菅野晴夫編．癌の科学，1巻，癌の生物学，南江堂，東京，1980, pp. 250-286.
15) 三方律治，今尾貞夫，堀内大太郎，ほか：膀胱と前立腺との重複癌の1例．泌尿器外科 **1**：879-

882, 1988
16) 長谷川敏彦：わが国の"癌"および"癌患者"の現況と将来予測. 医のあゆみ **146**：701-706, 1988

(Received on April 20, 1992
Accepted on August 15, 1992)