

腹部超音波検査により偶然発見された 副腎骨髄脂肪腫の1例

山本組合総合病院泌尿器科 (部長: 鈴木 薫)

佐藤 文夫*, 長谷川道彦, 鈴木 薫

岩手医科大学泌尿器科学教室 (主任: 久保 隆教授)

黒沢 尚, 藤岡 知昭, 久保 隆

A CASE OF ADRENAL MYELOLIPOMA INCIDENTALLY DISCOVERED ON ABDOMINAL ULTRASONOGRAPHY

Fumio Sato*, Michihiko Hasegawa and Kaoru Suzuki

From the Department of Urology, Yamamoto Kumiai Sogo Hospital

Takashi Kurosawa, Tomoaki Fujioka and Takashi Kubo

From the Department of Urology, Iwate Medical University

We report a case of adrenal myelolipoma occurring in a 58-year-old-woman. A tumor was incidentally detected in the right adrenal region by ultrasonography during admission to our hospital due to gastric ulcer. Ultrasonography revealed punctate calcification within the tumor. No endocrinologic abnormalities were demonstrated. CT revealed a nonhomogenous mass 5 cm in diameter that consisted of tissue with a fatty density and areas of calcifications. Retrograde femoral angiography demonstrated that the tumor was relatively hypervascular. Large blood vessels resembled sinusoids that were demonstrated by pooling of the contrast medium. Right adrenalectomy was performed. The histological diagnosis was adrenal myelolipoma.

(Acta Urol. Jpn. 39: 33-36, 1993)

Key word: Adrenal myelolipoma

緒 言

副腎骨髄脂肪腫は、脂肪組織と骨髄様組織よりなる良性腫瘍である。多くは無症候性であることより、以前はほとんどの症例が剖検により発見されたものであった。しかし、近年、腹部超音波検査や CT スキャンなどの画像診断の進歩に伴って偶然に発見されるためこの報告が増加している^{1,2)}。

今回、私どもは、他疾患の精査中、腹部超音波検査が発見の端緒となり外科的に摘出された副腎骨髄脂肪腫の1例を経験したので報告する。

症 例

患者: 58歳, 女性

既往歴: 26歳, 子宮後屈, 55歳, 胃潰瘍

家族歴: 特記すべきことなし

現病歴: 1991年1月7日, 出血性胃潰瘍で, 当院内科へ入院, 加療中, 腹部超音波検査により右側副腎腫瘍が認められ, 3月4日, 当科紹介となった。

入院時現症: 体格中等度, 血圧 120/80 mmHg, 胸部は理学的に異常なく, 腹部は平坦軟で, 肝脾腎を触知せず, 表在リンパ節も触知しない。

入院時検査所見: 血液一般, 血液生化学, 尿所見, 腎機能検査では, とくに異常は認められなかった。内分泌学的検査: ACTH 33 pg/ml, アドレナリン 0.01 ng/ml 以下, ノルアドレナリン 0.08 ng/ml, 17-KS 2.6 mg/day, 17-OHCS 5.0 mg/day, コルチゾール 16.2 μg/dl, アルドステロン 44 pg/ml, レニン活性 1.2 ng/ml/h, 尿中メタネフリン 0.07 mg/day, 尿中ノルメタネフリン 0.14 ng/day。

画像所見: 腹部超音波検査: 右腎上部に, 腎との境界は明瞭で内部構造不均一な高エコー腫瘍を認めた

* 現: 岩手医科大学泌尿器科学教室

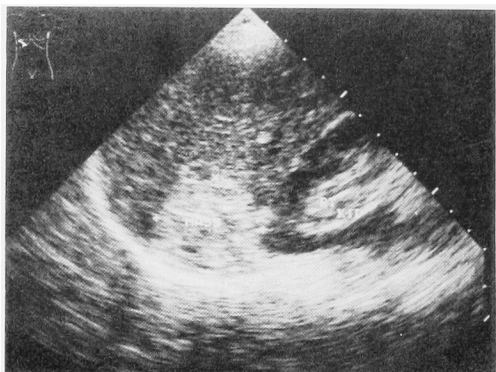


Fig. 1. Ultrasonography shows a right supra-renal nonhomogenous mass.

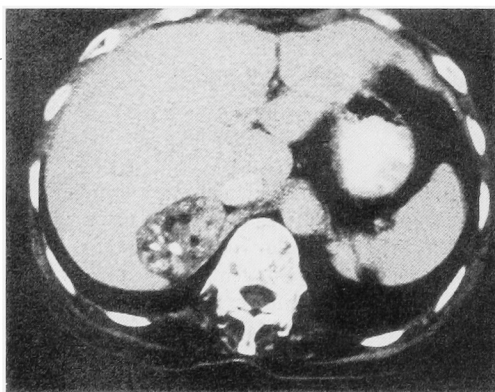


Fig. 2. Contrast-enhanced CT reveals a nonhomogenous mass, 5 cm in diameter that consists of tissue with a fatty density and areas of calcification.

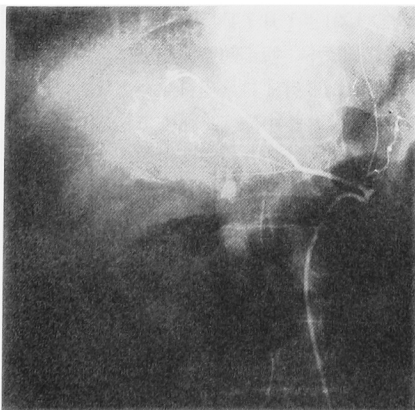


Fig. 3. Retrograde femoral angiograms. The tumor is relatively hypervascular and large blood vessels like sinusoids are demonstrated by pooling of the contrast medium.

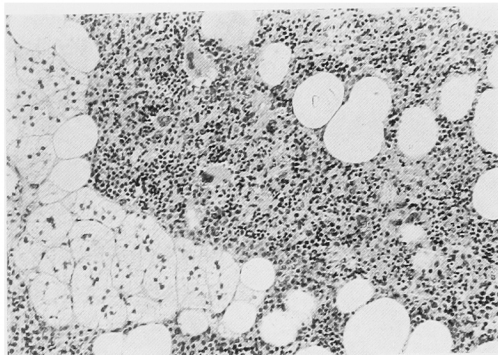


Fig. 4. Microscopic appearance. The mass was composed of adipose tissue and hemopoietic tissue. The final diagnosis was adrenal myelolipoma.

(Fig. 1). KUB; 右腎上部に、石灰化陰影を認めた。DIP; 腎杯腎盂に、異常所見を認めなかった。腹部CT; 肝下縁に接するように、右腎上部に、辺縁平滑で境界明瞭な、長径 5 cm の卵形の腫瘍を認めた。内部は不均一で、一部 fatty density を含み、石灰化も認められた。なお、fatty density area は造影剤による増強効果を認めなかった (Fig. 2)。腹部 MRI: CT と同様の部位に、軟部組織、脂肪組織、石灰化の信号強度を示す腫瘍を認めた。腹部大動脈造影; 上副腎動脈より栄養されている、比較的 hypervascular な腫瘍を認めた。血管は sinusoidal 状に拡張し、造影剤の pooling を認めた。腫瘍辺縁は平滑であり、血管の屈曲、蛇行は認めなかった (Fig. 3)。

以上の所見より、右副腎骨髄脂肪腫と診断した。血管造影上、悪性腫瘍の可能性を完全に否定できなかったので1991年3月27日、右副腎摘出術を施行した。

手術所見: 右腰部斜切開、第11肋骨切除により後腹膜腔に達し、右副腎摘出術を施行した。腫瘍は腎上極に接して存在し、癒着はほとんどなく周囲組織とよく境界されていた。

摘出標本: 肉眼的所見; 重量 32 g. 弾性軟、表面平滑な腫瘍であり、薄い皮膚で被覆されていた。剖面は、黄色で柔らかい脂肪組織と思われる部分と、赤褐色の部分、および石灰化が混在していた。病理組織所見; 脂肪組織、造血巣、副腎皮質が混在して存在しており、造血巣内に巨赤芽球、赤芽球系、骨髄球系の細胞増生を認めた (Fig. 4)。以上の所見から副腎骨髄脂肪腫と診断した。

術後経過は良好で、手術後32日目に退院した。

考 察

副腎骨髄脂肪腫は、1905年、Gierke³⁾ により最初の

報告がなされ, さらに, 1929年, Oberling⁴⁾ により Myelolipoma と命名され, 現在もこの名称が用いられている。

本邦における副腎骨髄脂肪腫報告例, 54例を小口ら¹⁾が, 集計報告している。男女比は約3:2で男性に多く, 年齢は50歳代に最も多くみられる。左右差では, 左側13例に対し右側40例と圧倒的に右側に多い。また両側発生例も1例認める。近年, 偶然に発見される副腎骨髄脂肪腫が増生している。Aso et al²⁾によれば, 1980年から1988年に本邦で発見された副腎偶発腫瘍は210例であり, そのうち, 15例が副腎骨髄脂肪腫であった。これら, 無症候性副腎腫瘍の19.6%が健康診断で, 残りの80.4%が他疾患の精査中に発見されており, 副腎疾患のスクリーニングにおいて超音波検査およびCTが重要な役割を果たしていることは明白である。

本症の超音波検査, 放射線学的検査, およびMRIの特徴的画像所見は以下のごとくである。すなわち, 超音波検査では, 周囲との境界明瞭な, 充実性の高エー腫瘍を示すことが多い。腫瘍内の出血, 骨髄様組織の割合によって修飾されるため, 内部エコーの均一性についてはさまざまで, 本疾患に関しては解析力でCTにやや劣る¹⁾。CTでは, 比較的境界明瞭な被膜を有し, 脂肪組織の含有量に応じて, 内部不均一な fatty density を示す。造影剤による増強効果は少ない。また, 隔壁構造を有する場合は, 副腎骨髄脂肪腫の診断をより強く支持できる⁶⁾。尿路単純造影や経静脈的腎盂造影では腎上部のX線透亮像が特徴的とされているが, X線透亮像を示すのは手術症例の約半分程度にすぎない⁶⁾。また, 石灰化陰影, あるいは腎の下方への圧排像を呈することがある。血管造影では avascular, あるいは hypovascular で, 腫瘍血管や, tumor stain を認めないとする報告^{1,5,9,12)}がほとんどである。さらに, MRIでは, 後腹膜腔の脂肪組織と同等の信号強度を示し, 腫瘍周囲組織との関係を知るのに有用である⁷⁾。

自験例は超音波検査の所見から, 副腎骨髄脂肪腫, 副腎腺腫, 癌, 脂肪肉腫などを疑い, CTにより診断をほぼ確信することができた。

鑑別すべき疾患として, (1)脂肪腫, (2)脂肪肉腫, (3)奇形腫など後腹膜に発生し, 脂肪組織を含む腫瘍との鑑別が重要である。Vick等⁸⁾は, これらの疾患はきわめて稀であり, 副腎に脂肪組織を含む病変を認めた場合, 本症が強く疑われるとしている。しかしながら, 副腎悪性腫瘍の予後がきわめて悪いことを考慮すれば, その鑑別診断はできるかぎり慎重に行うべきで

ある。画像上鑑別が困難である場合, CTあるいはエコーガイド下の経皮的吸引生検を行う必要性も考えられる^{9,10)}。しかし, 副腎吸引生検で腺癌の診断をえた後に, 肺原発腺癌の副腎転移であることが判明した症例¹¹⁾が報告されており, その施行は慎重でなければならない。

Del Gaudioら¹²⁾は, 4cm以下の無症候性の腫瘍は経過観察とし, 急速な増大傾向を示す場合や, 症状が発現した場合, あるいは, 腫瘍の性状が不鮮明になった場合のみに手術の適応となると報告している。本疾患は良性疾患であることより腫瘍が小さく症状のない場合や腫瘍内に出血がない場合で, その確定診断がついた場合は経過観察してもよいと思われる。自験例は, 無症候性腫瘍ではあるが, 画像上5cm径の腫瘍であり, 血管造影で栄養血管および腫瘍浸染像を認めたことより悪性腫瘍を否定できず手術適応と考えた。

以上, 他疾患精査中に施行した超音波検査により偶然発見された副腎骨髄脂肪腫の1例を報告した。

文 献

- 1) 小口健一, 長谷行洋, 篠田育男, ほか: 副腎骨髄脂肪腫の1例. 泌尿紀要 **37**: 55-58, 1991
- 2) Aso Y and Homma Y: A Survey on incidental adrenal tumors in Japan. J Urol **147**: 1478-1481, 1992
- 3) Gierke E: Über Knochenmarksgewebe in der Nebenniere. Beitr Pathol Anat **7**: 311-325, 1905
- 4) Oberling C: Les formations myélo-lipomateuses. Bull Cancer (Paris) **18**: 234-246, 1929
- 5) 田村信一, 滝沢謙治, 鈴木 真, ほか: 両側副腎に発生した myelolipoma の1例—CTと病理所見の対比を中心として—. 臨放線 **34**: 1517-1520, 1989
- 6) Behan M, Martin EC, Muecke EC, et al.: Myelolipoma of the adrenal: two cases with ultrasound and CT findings. AJR **129**: 993-996, 1977
- 7) Chezmer JL, Robiens SM, Nelson RC, et al.: Adrenal masses: characterization with T1-weighted MR imaging. Radiology **166**: 357-359, 1988
- 8) Vick CW, Zeman RK, Mannes E, et al.: Adrenal Myelolipoma; CT and ultrasound findings. Urol Radiol **6**: 7-13, 1984
- 9) Galli L and Gaboardi F: Adrenal myelolipoma diagnosis by fine needle aspiration. J Urol **136**: 655-657, 1986
- 10) DeBlasis GG and Demay RM: Adrenal myelolipoma diagnosis by computed-tomography-guided fine needle aspiration. Cancer **55**: 848-850, 1985

- 11) Kristopher MG, Patricia NB and Thompson WR: Adenocarcinoma metastatic to the adrenal gland simulating myelolipoma: CT evaluation. J Comput Assist Tomogr 9: 820-821, 1985
- 12) Del Gaudio A and Solidoro G: Myelolipoma

of the adrenal gland: report of two cases with a review of the literature. Surgery 99: 293-301, 1986

(Received on June 17, 1992)
(Accepted on September 14, 1992)