腎細胞癌に合併した副腎骨髄脂肪腫の1例

前橋赤十字病院泌尿器科（部長：小屋 淳）
松本 和久，高橋 修，矢嶋 久徳，小屋 淳
群馬大学医学部泌尿器科学教室（主任：山中英寿教授）
小林 幹男，山中 英寿

A CASE OF ADRENAL MYELOLIPOMA ASSOCIATED WITH RENAL CELL CARCINOMA

Kazuhisa Matsumoto, Osamu Takahashi, Hisanori Yajima and Atsushi Koya
From the Department of Urology, Maebashi Red Cross Hospital
Mikio Kobayashi and Hidetoshi Yamanaka
From the Department of Urology, Gunma University School of Medicine

A 41-year-old male patient was admitted to Maebashi Red Cross Hospital with a complaint of a left flank mass. Left renal tumor and contralateral adrenal mass were revealed by ultrasonography, computed tomography and magnetic resonance imaging. Endocrinological examinations were unremarkable. Left nephrectomy and right adrenalectomy were performed simultaneously. Histological findings of the left renal tumor comfirmed clear cell carcinoma, and those of the right adrenal tumor revealed myelolipoma with mature adipose tissue and hematopoietic elements.
(Acta Urol. Jpn. **39**: 29-32, 1993)

Key words: Adrenal myelolipoma, Renal cell carcinoma

緒 言

副腎骨髄脂肪腫は骨髄様組織と脂肪組織からなる非機能性の良性腫瘍である．以前は剖検により偶然発見されることが多かったが，最近では画像診断の進歩とともに生前に診断され，外科的切除がなされる症例が増加している．今回われわれは，左腎細胞癌に合併し，その転移と鑑別困難であった右副腎骨髄脂肪腫の1例を経験したので報告する．

症 例

患者：41歳，男性

主訴：左側腹部腫瘤

既往歴・家族歴：特記すべきことなし

現病歴：1990年11月13日，左側腹部腫瘤に気付き，近医を受診．腹部 CT で左腎腫瘍を認めたため，手術目的にて同年11月15日当科紹介入院となる．

現症：身長 175 cm，体重 76 kg，体温 36.8°C，脈拍 72/分整，血圧 140/90 mmHg．左腹部に巨大な腫瘤を触知したが，その他の理学的所見に異常を認めなかった．

入院時検査所見：血沈1時間値 7 mm，2時間値 17 mm，CRP（－），血液一般，生化学検査に異常なし．内分泌学的検査では s-Adrenaline<5 pg/ml，s-Noradrenaline 339 pg/ml，s-Aldosterone 36 pg/ml，ACTH 53 pg/ml，s-Cortisol 12.6 μg/dl，u-17 KS 4.6 mg/day，u-17 OHCS 6.8 mg/day といずれも正常範囲内であった．

画像診断：超音波検査にて左腎中下極に内部 echo の不均一な長径 11 cm の腫瘤を，また右腎上部には長径 6 cm のやや不均一な hyperechoic mass を認めた．腹部 CT では左腎および右副腎部に境界明瞭で，不均一な density を示す腫瘤を認めた（Fig. 1）．腹部血管造影では左腎に腫瘍血管の増生，腫瘍濃染像を認めたが，右副腎部に腫瘍血管はみられなかった．腹部 MRI では左腎腫瘤は著しく不均一な intensity を示した．また右副腎部の腫瘤は腎と同程度の intensity を示す領域と，一部に脂肪組織と同程度の intensity

を呈す領域が混在し，左腎腫瘤と同様不均一に描出された（Fig. 2）．また ^{131}I-adosterol による副腎シンチでは異常集積を認めなかった．

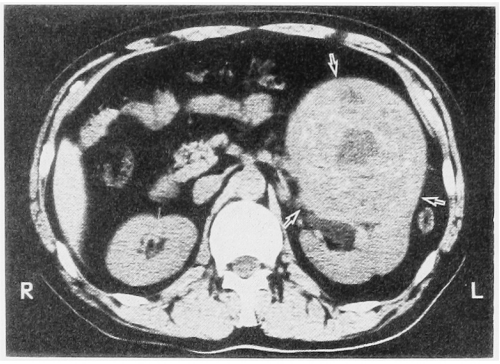

（A）

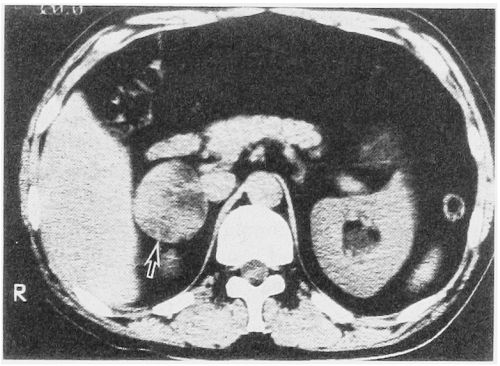

（B）

Fig. 1. CT scan reveals left renal mass (A) and heterogeneous mass in region of right adrenal gland (B).

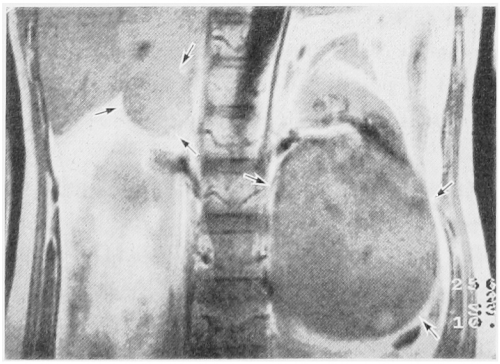

Fig. 2. Coronal spin echo 817/20 MR image reveals large, heterogeneous left renal mass and right adrenal mass. The right adrenal mass has a heterogeneous structure with fat intensity areas and areas similar to renal cortex.

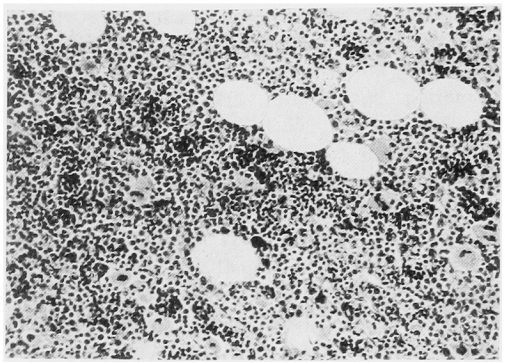

Fig. 3. Microphotograph of the right adrenal tumor demonstrates various hematopoietic cells admixed with mature fat cells.

以上の所見より，左腎細胞癌および右副腎の非機能性腫瘍が疑われたが，左腎細胞癌の対側副腎への孤立性転移も否定できず，1990年12月4日左腎摘出術と右副腎摘出術を同時に施行した．

手術所見：左腎腫瘍は肉眼的に被膜を越えておらず，所属リンパ節の腫脹もみられなかった．左副腎は肉眼的に正常であり，また術中迅速病理組織診にて切除断端に腫瘍細胞の浸潤を認めなかったため温存した．右副腎腫瘍は弾性硬，表面平滑な腫瘤であり，周囲との癒着はなく容易に摘出できた．摘出標本は 6×6×5 cm，重量は 55 g で，割面は薄い被膜に覆われた赤褐色軟の充実性腫瘍であった．

病理組織学的所見：左腎腫瘍は淡明細胞型の腎細胞癌，grade 2, pT2b, pN0, pV0 と診断された．一方右副腎腫瘍は成熟脂肪組織と骨髄に類似した造血組織より構成されており，骨髄脂肪腫と診断された（Fig. 3）．

なお，現在術後18カ月を経過したが，腎癌の再発は認めていない．

考　　察

副腎骨髄脂肪腫は骨髄様組織と脂肪組織よりなる非機能性の良性腫瘍である．本症は症状に乏しく，以前は剖検報告例が大部分であった．その頻度は 0.08～0.2%とされている[1,2]．近年，画像診断の発達とともに生前に偶然発見される頻度が増加しており，最近では小口ら[3]が本邦における報告例54例を集計している．

本症の発生起源に関しては胎生期の造血組織の遺残，骨髄細胞の塞栓，副腎皮質細胞の化性などが考え

られているが，現在のところ化性説が有力とされる．Plaut[4] は長期間にわたる内分泌学的異常による刺激が副腎皮質細胞の metaplasia を誘発するのではないかと述べており，Selye ら[5]は stress からの corticotropin 過剰産生による刺激が metaplasia を形成する可能性を示唆している．また Olsson ら[2] は肥満，高血圧，悪性腫瘍などによる組織壊死が metaplasia の誘因になりうるとしている．いずれにしても現在のところ定説はなく，明らかな病因は不明である．

自験例において臨床的に特異なのは，骨髄脂肪腫が対側に腎癌に合併し，かつ画像上典型像を示さなかった点である．

骨髄脂肪腫の画像上の特徴は腫瘍内の脂肪成分によるところが大きく，US 上は均一な hyperechoic mass として描出され，CT では fatty density を示し，MRI では後腹膜脂肪組織と同程度の high signal intensity を呈す腫瘤として描出される．典型像を示す場合，診断は比較的容易であるが，これらの所見は腫瘍内の出血，壊死，石灰化などにより修飾され，とくに骨髄様組織が優位を占める場合は脂肪組織の画像上の特徴が失われるために診断が困難となる．Musante ら[6] によれば骨髄様組織が主なものは，MRI にて脂肪組織とまったく異なる low signal intensity を，また CT では non-fatty density を呈する heterogeneous mass として描出されることがあり，このような場合，悪性腫瘍との鑑別は不可能としている．

一方，腎癌の対側副腎転移の診断は，以前は血管造影によりなされていたが，腫瘍血管を認めないものもあり[7]，最近ではCT がその中心となっている[8]．

自験例では骨髄脂肪腫内の脂肪成分が少なく CT，MRI 所見が左腎腫瘍と類似していたため，その転移を否定することはできなかった．しかし，それぞれの画像所見を再検討してみると，腎癌のそれと異なって，US，CT MRI 像いずれも一部に脂肪組織を示唆する領域が認められており，より慎重な画像診断が必要であったと思われる．

悪性腫瘍に孤立性副腎腫瘍を合併した場合は本症も念頭におくべきであり，とくに腫瘍内脂肪成分の有無を注意深く検索することが肝要と思われた．最近では US または CT ガイド下の吸引針生検にて確診がえられた例も報告されており[9,10]．画像診断が困難な場場合は有用であろう．

本症の治療方針として Diekmann ら[11]は，無症状で小さなものであれば CT にて経過観察，腫瘍による周囲臓器への圧迫症状が認められる場合は摘出，無症状でも大きな腫瘍の場合は腫瘍内出血による重篤なショック症状が出現する可能性があるため摘出すべきであると述べている．Gaudio ら[12] は腫瘍径 4 cm 未満で無症状であれば経過観察，増大傾向や症状があるもの，または確診がえられない場合は摘出を薦めている．自験例では転移性腫瘍が否定できなかったため摘出したが，画像上明らかに本症が疑われ，かつ小さなものは，定期的な CT 検査等による経過観察が妥当と考える．

また自験例では左腎腫瘍に対し，術中所見より同側副腎に浸潤転移を認めなかったため，これを温存して摘出した．腎癌の同側副腎転移は大部分が上極発生の進展度が高いものによる浸潤転移であり，中下極より発生した進展度の低い例では根治的腎摘除術における副腎摘除の意義は少ないとの意見がある[13-15]．とくに自験例のごとく対側副腎病変が存在する場合は副腎機能保存を考慮し，同側副腎の摘除は浸潤転移の有無を検索したうえで慎重になされるべであると思われる．

文　　献

1) McDonnel MV : Myelolipoma of adrenal. Arch Pathol Lab Med **61**: 416-419, 1956
2) Olsson CA, Krane RJ, Klugo RG, et al.. Adrenal myelolipoma. Surgery **73**: 665-670, 1973
3) 小口健一，長谷行洋，篠田育男，ほか．副腎骨髄脂肪腫の1例．泌尿紀要 **37**：55-58, 1991
4) Plaut A: Myelolipoma in the adrenal cortex. Am J Pathol **34**: 487-515, 1958
5) Selye H and Stone H: Hormonally induced transformation of adrenal into myeloid tissue. Am J Pathol **26**: 211-233, 1950
6) Musante F, Derchi LE, Bazzocchi M, et al.. MR imaging of adrenal myelolipomas. J Comput Assist Tomogr **15**: 111-114, 1991
7) 増田富士男，大西哲郎，東陽一郎，ほか：腎細胞癌の対側副腎転移．日泌尿会誌 **74**：2138-2141, 1983
8) 近藤宣幸，藤岡秀樹，松田　稔，ほか：対側副腎転移をきたした腎細胞癌の1例．泌尿紀要 **32**：575-579, 1986
9) De Blois GG and DeMay RM : Adrenal myelolipoma diagnosis by computed-tomography guided fine-needle aspiration. Cancer **55**: 848-850, 1985
10) Galli L and Gaboardi F: Adrenal myelolipoma: Report of diagnosis by fine needleaspiration. J Urol **136**: 655-657, 1986
11) Dieckmann KP, Hamm B, Pickartz H, et

al.: Adrenal myelolipoma: Clinical, radiologic, and histologic features. Urology **29**: 1-8, 1987

12) Gaudia AD and Solidoro G: Myelolipoma of adrenal gland: Report of two cases with a review of the literature. Surgery **99**: 293-301, 1986

13) Robey EL and Schellhammer PF: The adrenal gland and renal cell carcinoma: Is ipsilateral adrenalectomy a necessary component of radical nephrectomy? J Urol **135**: 453-455, 1986

14) O'Brien WM and Lynch JH: Adrenal metastases by renal cell carcinoma. Urology **29**: 605-607, 1987

15) 黒住武史，八木拡朗，尾木徹男，ほか：腎癌の副腎への浸潤転移に関する検討．日泌尿会誌 **79**：1692-1696, 1988

(Received on June 15, 1992
Accepted on October 19, 1992)
(迅速掲載)