

膀胱癌に対する動注化学療法後に生じた 坐骨神経麻痺の2例

取手協同病院泌尿器科 (科長: 和久井守)
永松 秀樹, 松村 剛, 和久井 守

SCIATIC NERVE PARALYSIS FOLLOWING INTRAARTERIAL CHEMOTHERAPY FOR BLADDER CANCER : REPORTS OF TWO CASES

Hideki Nagamatsu, Tsuyoshi Matsumura and Mamoru Wakui

From the Department of Urology, Toride Kyodo Hospital

Bilateral sciatic nerve paralysis developed in two patients with invasive bladder cancer following intraarterial infusion of cisplatin (CDDP) and 4'-O-tetrahydropyranlyl-adriamycin (THP) as pre-operative adjuvant chemotherapy. Balloon catheters were selectively inserted into both internal iliac arteries, and CDDP 100 mg/m² and THP 40 mg/m² were administered under balloon occlusion. Pain of lower extremities developed soon after infusion and was gradually followed by paralysis. One patient recovered from paralysis partially after 4 months, but the other patient didn't recover. The use of balloon catheters resulted in an excessive concentration of chemotherapeutic agents with the adverse action on the sciatic nerves.

(Acta Urol. Jpn. 39: 743-746, 1993)

Key words: Sciatic nerve paralysis, Intraarterial chemotherapy, Cisplatin, 4'-O-tetrahydropyranlyl-adriamycin, Bladder cancer

緒 言

膀胱癌に対する動注化学療法は、膀胱周囲に選択的に高濃度の薬剤を作用させることで良好な効果が期待できるため多くの施設で行われている。動注時には全身的副作用のほか薬剤による局所の障害が生じることがあり、なかでも特に問題となる副作用の一つが坐骨神経障害である。今回われわれは浸潤性膀胱癌に対して cisplatin (以下 CDDP) と 4'-O-tetrahydropyranlyl-adriamycin (以下 THP) を動注し、重篤な坐骨神経麻痺を生じた2例を経験したので報告する。

症 例

症例1: 72歳, 女性

主訴: 肉眼的血尿

家族歴, 既往歴: 特記すべきことなし

現病歴: 1986年春頃より時々肉眼的血尿があったが放置していた。1988年10月初めより血尿が続き、歩行時の息切れも出現したために、10月21日当科を初診した。膀胱腫瘍の診断で、10月22日入院となった。

入院時現症: 身長 150cm, 体重 47kg, 臉結膜貧血

著明だが、神経学的には異常を認めない。

検査所見: 末梢血; RBC 266×10⁴/mm³, Hb 4.1 g/dl, Ht 17.3%. 血液生化学; Fe 37 ng/dl, 他は異常なし。尿沈渣; RBC 無数, WBC 10~20/hpf. 尿細胞診; calss V, 膀胱鏡検査; 膀胱のほぼ全面に多発性の乳頭状腫瘍を認めた。

X線学的所見: DIP では膀胱内に多発性の陰影欠損があり、左腎からの造影剤排泄はみられず、超音波検査で左水腎症を認めた。骨盤部 CT では膀胱内に多発性腫瘍があり、膀胱壁の一部が肥厚し T2 と診断した。

入院後の経過: 経尿道的生検の病理診断は transitional cell carcinoma (以下 TCC), grade 2~3 であった。左水腎症に対して経皮的左腎瘻を造設した後、11月11日に術前補助療法として動注療法を行った。

バルーンカテーテルを大腿動脈から同時に両側の内腸骨動脈に選択的に挿入し、上殿動脈分岐部より遠位にカテーテルの先端を置いた。上殿動脈分岐部のすぐ遠位で両側のバルーンをふくらませて阻血しながら、CDDP 140 mg, THP 50 mg にそれぞれ epineph-

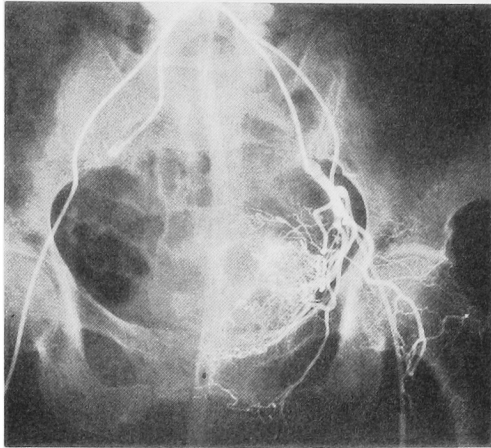


Fig. 1. Case 1. Angiogram of the left internal iliac artery with balloon occlusion.

rine を混注したものを、左右から1/2ずつ約20分で注入した。CDDP 注入開始時からチオ硫酸ナトリウム 20g を上肢の静脈から約1時間かけて点滴静注した²⁾ (Fig. 1)。

動注後の経過：CDDP 注入時から右足部の痛みを訴え、翌朝には右下腿筋の麻痺と右下腿後面および右足の知覚鈍麻が出現した。その後左足にも疼痛が出現し、徐々に麻痺が進行して、1週間後には左下腿筋の麻痺と左下腿後面および左足の知覚鈍麻となった。

下肢の血流には異常なく、両側坐骨神経麻痺と診断した。装具の使用と関節拘縮予防のリハビリテーションで経過を観察したところ、2カ月後から左下肢の運動麻痺は回復し始め、4カ月後には軽度の筋力低下を残すだけとなり、装具使用にて歩行可能となった。しかし、右運動麻痺と両側の知覚鈍麻（右>左）は残った。

動注3年後の神経学的所見では、下腿筋に著明な筋力低下と筋萎縮（右>左）、および下肢の末梢優位の知覚障害を認めた。神経伝達速度は右下肢では総腓骨神経・脛骨神経とも誘発不能で、左下肢では総腓骨神経のみ誘発されたが、振幅が小さく軸索変性の所見であった。筋電図では大腿四頭筋・腓腹筋とも polyphasic potential が出現し、神経原性の障害がみられた。

動注療法で腫瘍は約80%縮小し、12月16日膀胱全摘および回腸導管造設を行った。動注から4年後の現在、神経麻痺に変化はないが、再発なく生存中である。

症例2：61歳、男性

主訴：尿閉

家族歴：父に膀胱癌

既往歴：特記すべきことなし

現病歴：1988年8月3日肉眼的血尿が出現し、尿閉となって当科を初診し、同日第1回入院した。TCC, grade 2, pT1 の多発性乳頭状膀胱腫瘍を認めたため、adriamycin 膀胱内注入療法後に TUR-Bt をおこない、10月12日に退院した。しかし、ふたたび尿細胞診陽性となり、1989年1月11日第2回入院となった。

入院時現症：身長 155 cm, 体重 55 kg, 神経学的に異常を認めない。

検査所見・血液検査異常なし。尿検査；潜血（±）、沈渣；RBC 3~4/hpf, WBC 1~2/hpf, 尿細胞診 class V。

入院後の経過：経尿道的生検の病理診断は TCC, grade 2~3, random biopsy 陽性で、CT 等から T2 と考えられたため、術前補助療法として1月27日動注療法を行った。CDDP 150 mg, THP 60 mg に症例1と同様に epinephrine を混注し、バルーンカテーテルを用いて阻血下に左内腸骨動脈から3/4, 右内腸骨動脈から1/4づつ注入した。

動注時には異常はなかったが、翌日からビリビリした左足痛と左足の知覚鈍麻を訴え、徐々に麻痺が進行して1週間目には両側足関節以下の知覚鈍麻と左下腿筋の完全麻痺および右下腿筋の筋力低下（背屈不能）となった。両坐骨神経麻痺と診断し経過を観察したが、麻痺の回復はみられなかった。

膀胱全摘を予定していたが、患者の同意がえられなかったため経過観察となった。1990年1月に後腹膜リンパ節転移、腓転移が出現し、4月24日永眠した。

考 察

膀胱癌に対する内腸骨動脈からの動注化学療法は、全身投与に比べて膀胱周囲に選択的に高濃度の抗癌剤を作用させることができることから¹⁾ 広く行われるようになってきている。動注療法では全身的副作用は相対的に軽減できるが、全身投与時と同様の副作用以外に下肢の塞栓²⁾ や臀部および会陰部の皮膚のびらんや壊死^{4,5)}、臀部痛⁶⁾・坐骨神経障害などが報告されているが、そのなかで特に問題になる副作用として坐骨神経障害がある。

内腸骨動脈の分枝は馬尾および骨盤内を走行する神経に分布している。下殿動脈から坐骨神経伴行動脈 (Arteria comitans nervi ischiadici) が分枝し坐骨神経の骨盤内部分を栄養しているほか、外側仙骨動脈からは脊髄枝が脊髄および坐骨神経根を栄養し、腸腰動脈からは腸骨枝が大腿神経を、腰枝が馬尾を栄養す

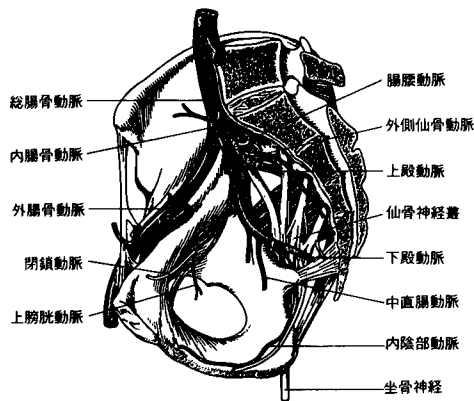


Fig. 2. Main branches of the internal iliac artery (Leonhardt, 1984²¹⁾)

る⁷⁻¹⁰⁾. 内腸骨動脈からの動注時には上膀胱動脈と同じく内腸骨動脈の anterior division である下股動脈から坐骨神経に流れる抗癌剤が坐骨神経麻痺の原因となると考えられる。

CDDP は静脈内投与でも末梢神経障害がある¹¹⁾が, THP や同系の adriamycin (以下 ADM) では報告がない. 内腸骨動脈からの動注時には CDDP・ADM の両者とも神経障害が報告されているが, CDDP によるものが比較的多く, しかも重症例が多いように思われる. Eapen ら¹²⁾は CDDP と放射線療法との併用で24例中11例に sacral root sensory neuropathy がみられ, うち1例は foot drop となったと報告している. また, CDDP 動注療法単独では Jacobs ら¹³⁾が30例中3例に下肢の neuropathy を報告しているほか, いくつかの報告がある^{3,14,15)}. ADM については Kanoh ら⁴⁾が持続動注で, 13例中2例に坐骨神経痛を認めている. さらに, CDDP と ADM の両者を用いた CAP 動注療法⁶⁾や動脈塞栓術との併用¹⁶⁾でも神経障害の報告がある.

抗癌剤動注時の神経障害の機序については抗癌剤による微小血管の閉塞と抗癌剤の直接の神経毒性が考えられている¹⁴⁾. 症例1では CDDP の動注時に下肢痛を訴え中断により軽減したことから, CDDP の直接の神経毒注による可能性が高いと思われる. 内腸骨動脈からの動注では骨盤内の神経にも薬剤が流れるため, あまりに高濃度あるいは長時間の抗癌剤の投与では神経障害が起こる可能性が高くなる. 当科ではいまままでに35例に内腸骨動脈からの動注療法を行っているが, 坐骨神経麻痺を合併したのはバルーンカテーテルを使用した2例のみであり, バルーンカテーテルを用いていない33例では麻痺はおきていない. 今回の例で

はバルーンカテーテルで阻血したために非常に高濃度の薬剤が下股動脈から坐骨神経に流れたことが, 坐骨神経麻痺のおもな原因と考えられる. バルーンカテーテルを用いた動注療法では薬剤が希釈されないまま高濃度で腫瘍に作用し, しかも長時間滞留するため良好な治療効果がえられる^{1,17)} とする意見もあるが, 内腸骨動脈からの動注療法の場合には解剖学的に考えて坐骨神経麻痺が発生する可能性が高いのでバルーンカテーテルによる阻血は行うべきではないと思われる.

同時に用いた epinephrine については, 投与すると正常血管は収縮し血管収縮剤に無反応な腫瘍血管に薬剤が集中する^{18,19)}ため, 正常組織への薬剤到達量の低下により正常組織の損傷を防止できる¹⁹⁾とされる. しかし, 今回の例ではバルーンカテーテルによる阻血下であったために, epinephrine 投与による血管の収縮によって骨盤内の豊富な側副血行路が阻害されることで, 逆に障害を強めた可能性も考えられる. ただし, 当科では epinephrine のみを用い, バルーンカテーテルを使用していない症例では麻痺は経験しておらず, epinephrine が神経麻痺のおもな原因となったとは思えない.

動注時の CDDP の投与方法は one shot や持続投与などさまざまであるが, 1クルルの投与量は 20~150 mg/m²^{3,6,12,13,16,20)}と報告されており, 合併症のない場合には 80~120 mg/m² 程度の全身投与とほぼ同等量の例が多い. CDDP 120 mg/m² の高投与量では神経障害が多発したため 90 mg/m² に減量したという報告²⁰⁾もあるが, 当科の動注例では他には神経麻痺を経験しておらず, 内腸骨動脈からのバルーンカテーテルを用いない one shot 動注であれば現在の CDDP 100 mg/m² の投与量を減量する必要はないと考えている.

抗癌剤による坐骨神経障害は麻痺や持続する痛みのため患者の生活の質を著しく低下させる. 動注療法を行う場合にはこの合併症を念頭に置き, できるかぎりカテーテルの先端を上膀胱動脈近くに置くことや過度に高濃度の薬剤が流れることのないよう注意が必要であり, また, 動注時に下肢の痛みやしびれを訴えた場合には中止すべきと思われる.

結 語

膀胱癌に対して CDDP と THP を用いた内腸骨動脈動注療法を行い両側坐骨神経麻痺を生じた2例を経験したので報告した.

本論文の要旨は第1回日本泌尿器科学会茨城地方会において報告した.

文 献

- 1) 福井 巖, 吉田哲雄, 大島博幸: 膀胱癌に対する one shot 動注化学療法. 泌尿器外科 1: 909-914, 1988
- 2) 関根英明, 福井 巖, 山田拓己, ほか: 膀胱癌に対する Cisplatinum と Sodium Thiosulfate による 2 経路化学療法. 泌尿紀要 32: 43-48, 1986
- 3) Wallace S, Chuang VP, Samuels M, et al.: Transcatheter intraarterial infusion of chemotherapy in advanced bladder cancer. Cancer 49: 640-645, 1982
- 4) Kanoh S, Umeyama T, Nemoto S, et al.: Long-term intra-arterial infusion chemotherapy with Adriamycin for advanced bladder cancer. Cancer Chemother Pharmacol 11 (Suppl): S51-S58, 1983
- 5) Kato T, Nemoto R, Mori H, et al.: Arterial chemoembolization with microencapsulated anticancer drug. JAMA 245: 1123-1127, 1981
- 6) Maatman TJ, Montie JE, Bukowski RM, et al.: Intra-arterial chemotherapy as an adjuvant to surgery in transitional cell carcinoma of the bladder. J Urol 135: 256-260, 1986
- 7) Hare WSC, Lond FRCR and Holland CJ: Paresis following internal iliac artery embolization. Radiology 146: 47-51, 1983
- 8) Symmonds RE: Blood vessels in the pelvis. In: Anatomy for surgeons. Edited by Hollinshead WH. 2nd ed., Vol. 2, pp. 665-673, Harper and Low, New York, 1971
- 9) Merland JJ and Chiras J: Normal angiography. In: Arteriography of the pelvis; diagnostic and therapeutic procedures. Edited by Merland JJ and Chiras J. pp. 5-17, Springer, Berlin, 1981
- 10) Quinn SF, Frau DM, Saff GN, et al.: Neurologic complications of pelvic intraarterial chemoembolization performed with collagen material and cisplatin. Radiology 167: 55-57, 1988
- 11) Hadley D and Herr HW: Peripheral neuropathy associated with cis-dichlorodiammine-platinum (II) treatment. Cancer 44: 2026-2028, 1979
- 12) Eapen L, Stewart D, Danjoux C, et al.: Intraarterial cisplatin and concurrent radiation for locally advanced bladder cancer. J Clin Oncol 7: 230-235, 1989
- 13) Jacobs SC, Menashe DS, Mewissen MW, et al.: Intraarterial cisplatin infusion in the management of transitional cell carcinoma of the bladder. Cancer 64: 388-391, 1989
- 14) Castellanos AM, Glass JP and Yung WKA: Regional nerve injury after intra-arterial chemotherapy. Neurology 37: 834-837, 1987
- 15) Pettigrew LC, Glass JP, Maor M, et al.: Diagnosis and treatment of lumbosacral plexopathies in patients with cancer. Arch Neurol 41: 1282-1285, 1984
- 16) 森田莊二郎, 竹村俊哉, 松本真一, ほか: 骨盤領域の動注化学療法後に発生した神経学的合併症の検討, 日医放線会誌 49: 742-747, 1989
- 17) 山田龍作, 山口真司, 中塚春樹, ほか: 新しい抗癌剤投与方法—Ballon catheter による一時的動脈閉塞下抗癌剤動注療法の開発. 日医放線会誌 41: 894-896, 1981
- 18) Abrams HL: Altered drug response of tumor vessels in man. Nature 201: 167-170, 1964
- 19) 佐藤忠比古: Noradrenaline 併用動注化療. 動注がん化学療法—基礎と臨床—. 田口鐵男, 中村仁信監修. 第 2 版, pp. 36-46, 癌と化学療法社, 東京, 1988
- 20) Stewart DJ, Eapen L, Hirte WE, et al.: Intra-arterial cisplatin for bladder cancer. J Urol 138: 302-305, 1987
- 21) Kahle W, Leonhardt H, Platzer W 著, 越智淳三訳: 分冊解剖学アトラス II 内臓. pp. 71, 文光堂, 東京, 1984

(Received on November 12, 1992)
 (Accepted on April 8, 1993)