18歳男子にみられた腎静脈腫瘍血栓を伴った腎細胞癌の1例

足利赤十字病院泌尿器科（部長：高橋溥朋）
一ノ瀬義雄*，黒川　公平*，斉藤　佳隆
小林大志朗，高橋　溥朋
群馬大学医学部泌尿器科学教室（主任：山中英寿教授）
山　中　英　寿

A CASE OF RENAL CELL CARCINOMA EXTENDING INTO RENAL VEIN IN AN 18-YEAR-OLD MALE

Yoshio Ichinose, Kohei Kurokawa, Yoshitaka Saitou,
Daishirou Kobayashi and Hirotomo Takahashi
From the Department of Urology, Ashikaga Red Cross Hospital
Hidetoshi Yamanaka
From the Department of Urology, Gunma University School of Medicine

An 18-year-old male was admitted to our hospital because of massive gross hematuria. Ultrasound and computerized tomographic (CT) scan revealed a solid left intrarenal mass with renal pelvic invasion and tumor thrombus in the left renal vein. Radical nephrectomy with intravenous tumor thrombectomy was performed. The left kidney weighed 354 g. Histological diagnosis was renal cell carcinoma of the kidney. He received prophylactic injections of interferon-α at a daily dose of 3 million units 3 times a week for 3 months.

(Acta Urol. Jpn. 39: 731-733, 1993)

Key words: Renal cell carcinoma, Adolescence

緒　　言

腎細胞癌は50歳代後半に好発し，近年画像診断の進歩にともない偶然発見例が増加している．一方20歳前後の若年成人の患者の報告は少なく，とくに自験例のごとく18歳で発症し腎静脈腫瘍血栓を伴った腎細胞癌の報告は，われわれの調べたかぎりでは，稀であったので若干の文献的考察を加え報告する．

症　　例

患者：18歳，男性

主訴：肉眼的血尿

家族歴・既往歴：特記すべきことなし

現病歴：1992年4月7日朝より肉眼的血尿を認めたため受診．受診時は膀胱タンポナーデの状態であった．腰背部痛は認めず膀胱鏡では膀胱内に腫瘍を認めず，CT にて左の腎上極から腎盂内に突出した腫瘍を認めたため入院となった．

入院時現症：痩せ型であるが，栄養状態は良好，腹部腫瘤は触知せず．

入院時検査成績：血液一般，生化学検査では，RBC 438万，Hb 12.9 g/dl, Ht 37.3%と貧血を認める以外とくに異常を認めなかった．

腫瘍マーカー：CA19-9 98 U/ml と上昇していた．

X線検査所見：胸部レントゲン写真では，特に異常を認めなかった．

超音波検査では，左腎臓の上極から進展し腎盂のほぼ全域を占める腫瘍および凝血塊と思われる像がみられ尿管にまで続いていた．また，腎静脈の腫瘍血栓も認めた．RP でも，腎盂から尿管の途中まで腫瘍および血栓の存在が認められた（Fig. 1A）．選択的左腎動脈造影では，腫瘍に一致して豊富な血管の新生を認めた（Fig. 1B）．CT スキャンでは，左腎臓の上極に腫瘍を認め，腎静脈内に腫瘍血栓を形成していた．リン

*現：群馬大学医学部泌尿器科学教室

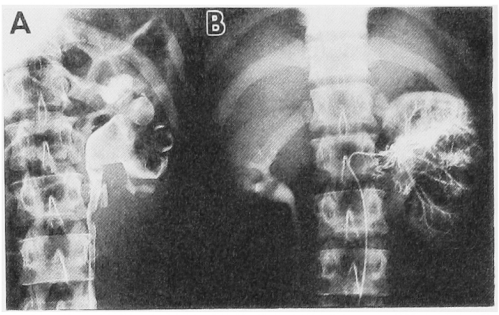

Fig. 1 A. RP showing tumor and coagula into the left urinary tract
B. Selective left renal angiography showing a hypervascular tumor with neovascularity

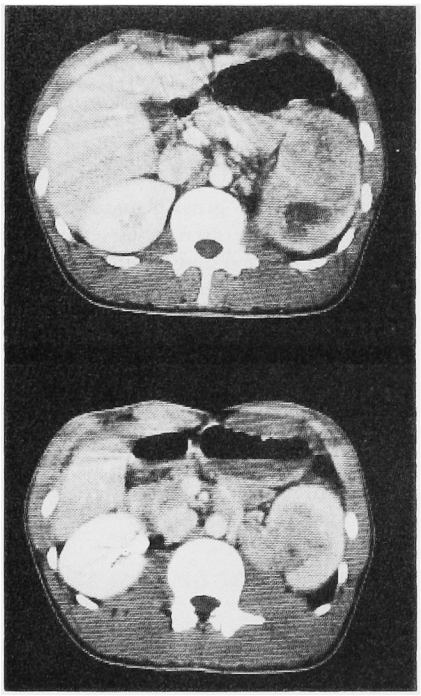

Fig. 2. Abdominal CT showing a large solid mass in the upper part of the left kidney

パ節の腫大は明らかでなかった (Fig. 2). MRI では，腎被膜の連続性は保たれており腎周囲への浸潤はないと思われた．骨シンチでは異常を認めなかった．

入院後経過：入院後も肉眼的血尿続き，4月20日には Hb 5.6 g/dl となったため腫瘍血管にエタノールとゲルフォームパウダーで塞栓を施行した．諸検査より，左腎細胞癌 T3bN0M0V1b, stage IIIA と診断し4月22日手術を施行した．

手術所見．腹部弓状切開にて経腹膜的に左腎および

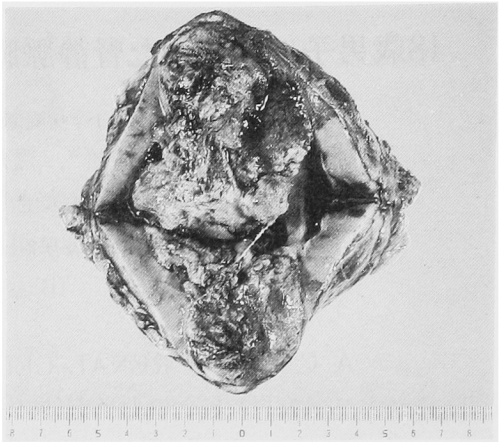

Fig. 3. Gross specimen showing tumor with central necrosis arising in the upper part of the left kidney

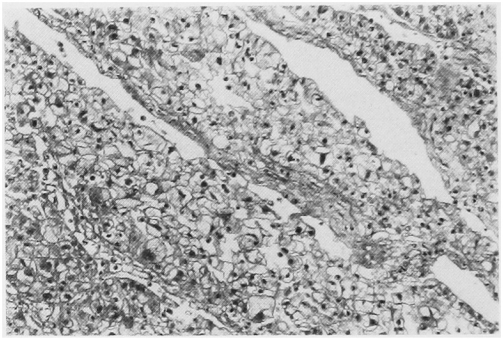

Fig. 4. Histological examination shows renal cell carcinoma (clear cell subtype)

腫瘍血栓の摘出，所属リンパ節郭清を施行した．

病理学的所見：摘出腎は354 g であった (Fig. 3). 割面では，腎上極に中心部に壊死を伴った黄色充実性の腫瘍を認めた．病理組織学的には，clear cell を主体とする grade 2, INFα, papillary type, pT3bpN0pM0pV1b と診断された (Fig. 4).

術後経過：術後経過は，順調であった．現在，再発予防投与としてインターフェロン-α を300万単位×3回/週筋注を施行している．

考　　察

腎細胞癌（腎癌）は，50歳代後半に好発する腫瘍であり若年者（40歳未満）においては比較的少ない[1] とされている．そのうち15歳未満の小児腎癌については，いくつか報告がなされ本邦でも藤本ら[2] により集計報告がなされている．一方，青年期（20歳前後）の腎癌についての多数例における報告は少ない．友政

ら[3]の集計した施設での，10～20歳代の症例の発生頻度は0～3.3%であった．男女比について Kantor ら[4]は，15歳から39歳においては3：1で男性に多いと報告しているが，性差はなかったとの報告[5]もある．

臨床症状は小児例においては，腹部腫瘤で発見されることが多い[6]とされるが，仙賀ら[7]の報告ではむしろ肉眼的血尿の方が頻度が高く自験例でも腫瘤は触知せず膀胱タンポナーデをきたすほどの血尿で始めて来院した．

画像検査では，若年例では腫瘍の石灰化が5～10%にみられ壮年例より頻度が多い[6]といわれているが，基本的には壮年例と違いはない．

また近年，若年発症腎細胞癌の腫瘍細胞の染色体検査において壮年例でみられる，3番の単腕の異常と違い，17番の異常が若年腎細胞癌発現の原因とする報告がなされている[8,9]．

鑑別診断を要する疾患としては，悪性リンパ腫，ウイルムス腫瘍，神経芽腫等があるが診断に際し最も重要なことは若年者であっても腎細胞癌を必ず疑ってみることである[10]．

病理組織学的な特徴として，松嵜ら[11]は39歳以下の14例を検討し，高分化型が多く grade I が50%と半数を占めていたと報告している．

治療については，発生年齢にかかわらず腎摘除術が第一選択されるべきである．放射線療法，化学療法の効果については否定的な見解が多い[5,10]．

予後の最も重要な決定因子は初診時の病期とされている[10]．そして予後は成人例と比べて良好であり5年生存率は50%を越えているが，一方でこのような症例において発病から20～30年過ぎて壮年期になり再発が起こることが知られている．

以上のことから青年期の腎細胞癌の治療に際しては，QOL を考えるとともに長期間にわたる注意深い治療の評価が大切である．そのため自験例のように腎静脈腫瘍血栓を伴うような腎癌では，18歳といえども何らかの術後補助療法が必要であり放射線，化学療法の効果が認められていない現状ではインターフェロンの予防投与が最適と思われる．

結　　語

18歳男子にみられた腎静脈腫瘍血栓をともなった腎細胞癌の1例を報告し，若年成人における腎細胞癌について若干の文献的考察を加えた．

本論文の要旨は第6回日本泌尿器科学会栃木地方会にて発表した。

文　　献

1) Schiff M Jr, Herter G and Lytton B: Renal adenocarcinoma in young adults. Urology **25**: 357-359, 1985
2) 藤本　正，多田安温，並木幹夫，ほか：3歳男児にみられた腎細胞癌の1例．西日泌尿 **48**：209-213, 1986
3) 友政　宏，秦　亮輔，雨宮　裕，ほか：若年女性にみられた腎癌の1例．西日泌尿 **51**：1331-1334, 1988
4) Kantor ALF, Meigs JW, Heston JF, et al.: Epidemiology of renal cell carcinoma in Connecticut, 1935-1973. J Natl Cancer Inst **57**: 495-500, 1976
5) Broecker B: Renal cell carcinoma in children. Urology **38**: 54-56, 1991
6) Abrams HJ, Buchbinder MI and Sutton AP: Renal cell carcinoma in adolescents. J Urol **121**: 942-943, 1978
7) 仙賀　裕，里見佳昭，福田百邦，ほか：小児腎細胞癌の1例．日泌尿会誌 **76**：1573-1579, 1985
8) Tomlinson GE, Nisen PD, Timmons CF, et al.: Cytogenetics of a renal cell carcinoma in a 17-month-old child. Cancer Genet Cytogenet **57**: 11-17, 1991
9) Dal CP, Van SG, Brock P, et al.: Renal cell carcinoma in a child. Cancer Genet Cytogenet **57**: 137-138, 1991
10) Malaga S, Rey C, Trivino A, et al.: Renal cell carcinoma in childhood. Child Nephrol Urol **10**: 222-224, 1990
11) 松嵜　理，長尾孝一，斎賀　一，ほか：若年者の腎細胞癌の特徴．日病理会誌 **74**：412, 1985

(Received on January 18, 1993
Accepted on March 23, 1993)