

Nipple Valve 法を用いた Continent Cystoileostomy の2例

名古屋大学医学部泌尿器科学教室 (主任: 三宅弘治教授)

日比 初紀, 岡村 菊夫, 高羽 秀典*, 高士 宗久
下地 敏雄, 三宅 弘治

TWO CASES OF CONTINENT CYSTOILEOSTOMY USING NIPPLE VALVE METHOD

Hatsuki Hibi, Kikuo Okamura, Hidenori Takaba,
Munehisa Takashi, Toshio Shimoji and Koji Miyake
From the Department of Urology, Nagoya University School of Medicine

We performed continent cystoileostomy in which the technique of Kock's efferent nipple was utilized, on two female patients with urethral cancer and vulvar cancer. We recommend continent cystoileostomy for the patient who needs urethrectomy but whose bladder function can be preserved.
(Acta Urol. Jpn. 39: 939-941, 1993)

Key words: Continent cystoileostomy, Nipple valve method

緒 言

今回、われわれは尿道癌および外陰癌の2例に膀胱を保存するため Kock の efferent nipple を応用した continent cystoileostomy を作成したので報告する。

症 例

症例1

患者: 75歳, 女性

主訴: 外尿道口の腫瘍

既往歴・家族歴: 特記すべきことなし

現病歴: 1991年10月中旬に肉眼的血尿があり近医受診した。外尿道口の腫瘍を指摘, 当院へ紹介された。前部尿道後壁のきわめて外尿道口に近い部分に直径2cmの腫瘍を認め, 生検を行ったところ胞巣体散在性に増生する移行上皮癌 grade 3 であった。内視鏡では膀胱, 後部尿道に腫瘍は認めず, IVP では上部尿路には異常を認めなかった。鼠径部表在リンパ節は触知せず, 骨盤 CT, MR でもリンパ節の腫大を認めなかった。悪性度が高いことおよび浸潤傾向を認めたことより, Beahrs らの TNM 分類¹⁾ T2, N0, M0,

stage II の尿道癌と判断した。よって手術は尿道全摘で十分であり膀胱温存は可能と考えられた。高齢なことから膀胱瘻にとどめることも考えられたが術後の QOL を鑑み, 1991年12月6日, 尿道全摘出後膀胱頸部を縫合閉鎖し, Kock の efferent nipple を利用した禁制型の膀胱回腸瘻造設術を施行した, 手術術式を Fig. 1 に示す。まず回盲部より 15cm の部分で全長 25cm の回腸を遊離し, 回腸回腸吻合を行った。口側遊離回腸の腸間膜対側を 10cm 切開, U字型に 3-0バイクリルを用いて縫合した。Deaver 窓を形成し, 腸重積させ nipple を作成, TA-55 を用いて3例の staple 固定を行った。nipple の補強にはダクロンソバージュを用いた。切開した膀胱頂部に 3-0バイクリルで nipple valve をパッチをあてるように縫合した。そして腹壁に輸出脚を順蠕的方向に固定した。手術時間は4時間30分, 出血は1,120mlであった。病理診断は移行上皮癌 grade 3, stage II であり, 断端に腫瘍を認めなかった。術後失禁はなく尿意も感じられ, 平均膀胱容積は約 300ml で1日7回から8回(昼間5回, 夜間2回)の導尿をしている。また腸粘液は比較的少ないため1週間に1回程度の自己洗浄を行っている。現在再発, 転移もなく外来通院中である。

* 現: 名古屋第二赤十字病院泌尿器科

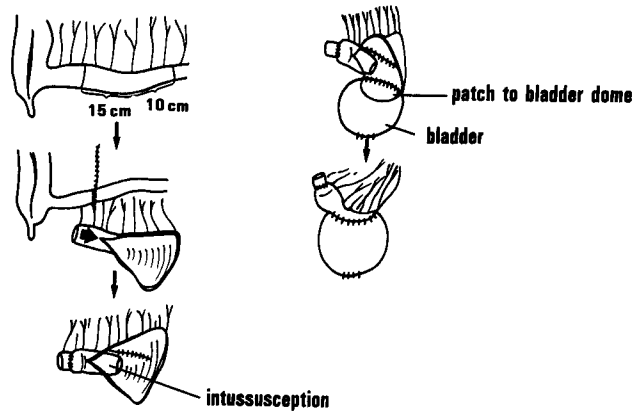


Fig. 1. Schema of technique of continent cystoileostomy

症例 2

患者：57歳，女性

主訴：外陰部潰瘍

既往歴・家族歴：特記すべきことなし

現病歴：近医にて外陰部の潰瘍を指摘され、1991年11月21日当院婦人科を紹介された。腫瘍は外陰部右小陰唇を中心に広汎に浸潤，増生していた。生検にて扁平上皮癌と診断され外陰全摘術を予定されたが，尿道を含め広汎に切除しなければ局所再発の可能性があると考えられた。1991年12月26日外陰全摘，尿道全摘，鼠径部および骨盤内リンパ節郭清，症例1と同様に禁制型膀胱回腸瘻造設，外陰部植皮を行った。手術時間11時間25分，出血1,600mlであった。病理学的には外陰部扁平上皮層の中分化扁平上皮癌であり，周囲皮下組織への浸潤を認めた。第25病日にカテーテルを抜去し自己導尿を開始したが，術後2カ月後に突然導尿困難と尿失禁を認めた。nipple valveが翻転したためであった。用手整復にて導尿可能となったが，その後たびたび翻転するため1992年11月26日再手術にて回腸膀胱吻合部を切開し，翻転したnippleを修復，回腸壁に固定した。術後は尿意がないため余り尿を貯め過ぎないように3～4時間の間隔で導尿し，1回導尿量を300ml程度までにとどめている（昼間6回，夜間3回）。現在は外陰癌の再発を認めず，また導尿困難，翻転，失禁もなく外来通院している。

考 察

現在までわれわれは女性の尿道癌に対して尿道膀胱全摘を標準手術として施行してきた。しかしNarayanら²⁾によると，腫瘍が前部尿道に限局していればT1までは断端に癌が遺残しなければ尿道部分切除のみでもよいといわれ，さらにT2, T3の症例でも尿道

部分切除では断端を十分にとれない場合は尿道全摘が必要ではあるが膀胱温存は可能とされる。尿道腫瘍のみならず症例2のように，外陰癌などで局所再発の可能性のため尿道全摘が必要になる症例もありえると思われる。

尿道摘出を行った後の尿路変向には失禁型のもとの禁制型のものがある。われわれは術後のQOLを考慮し禁制型の尿路変向を行うこととした。禁制型のものとして，交叉性尿管尿管吻合後一側の尿管を皮膚瘻とする腸管を用いない方法や³⁾，虫垂を用いたMitrofanoff法³⁾，回腸部を用いたBenchekroun法⁴⁾，KockやIndianaの輸出脚を利用したもの^{5,6)}などがあるが，われわれは一番慣れたKockの輸出脚を利用した方法を用いた。Kock pouchの合併症としてnipple不全が11.1%～66.7%にみられるといわれているが⁷⁻¹⁰⁾，そのほとんどが輸出脚に発生するとされている。翻転や脱出の予防のためpouch壁へのnippleの固定が勧められているが^{8,9)}，われわれは佐橋¹⁰⁾が報告しているごとく，滑脱，翻転，脱出といったnipple不全をほとんど経験していなかったため，この処置を行ってこなかった。しかし代用膀胱ではなく正常膀胱では，最大尿意時に膀胱内圧がきわめて高くなり，症例2では翻転脱出をきたしたものと思われる。continent cystoileostomyの際にはnippleを回腸壁へ固定することが特に重要である。

結 語

- ①尿道癌および外陰癌の2例にcontinent cystoileostomyを作成した。
- ②continent cystoileostomyは確実な尿禁制がえられる尿路変向術であり，膀胱温存が可能な症例で尿道が使用できない場合には有用な方法であると考え

られた。

文 献

- 1) Bears OH, Henson DE, Hutter RVP, et al.: Urethra: Manual for staging of cancer. Edited by Bears OH, Henson DE, Hutter RVP, et al. ed. 3, pp. 210, JB Lippincott, Philadelphia, 1988
- 2) Perinchery N and Badrinath K: Surgical treatment of female urethral carcinoma. The urologic clinics of North America. Edited by E. David Crawford and Sakti Das 19-2, pp. 373-382, W.B. Saunders, Philadelphia, 1992
- 3) Duckett JW and Snyder HM, III: Continent urinary diversion: Variations on the Mitrofanoff principle. J Urol 136: 58-64, 1986
- 4) Quinlan DM, Leonard MP, Brendler CB, et al.: Use of the Benckroun hydraulic valve as a catheterizable continence mechanism. J Urol 145: 1151-1155, 1991
- 5) Weinberg AC, Boyd SD, Lieskovsky G, et al.: The Hemi-Kock augmentation ileocystoplasty: A low pressure anti-refluxing system. J Urol 140: 1380-1384, 1988
- 6) Michael FS: Continent urinary diversion using cutaneous ileoceceocystoplasty. Urol 40: 102-106, 1992
- 7) Kock NG, Nilson AE, Nilsson LO, et al.: Urinary diversion via a continent ileal reservoir: Clinical results in 12 patients. J Urol 128: 469-475, 1982
- 8) Lieskovsky G, Boyd SD and Skinner DG: Management of late complications of the Kock pouch form of urinary diversion. J Urol 137: 1146-1150, 1987
- 9) 岡田裕作, 荒井陽一, 西村一男, ほか: kock 回腸膀胱75例の手術成績: 手術の改良と晩期合併症について. 泌尿紀要 34: 1179-1184, 1988
- 10) 佐橋正文, 小野佳成, 金井 茂, ほか: Kock continent reservoir 103例の術後合併症の検討. 日泌尿会誌 83: 483-487, 1992

(Received on February 15, 1993)
(Accepted on May 13, 1993)